This is a digital copy of a book that was preserved for generations on library shelves before it was carefully scanned by Google as part of a project to make the world's books discoverable online.

It has survived long enough for the copyright to expire and the book to enter the public domain. A public domain book is one that was never subject to copyright or whose legal copyright term has expired. Whether a book is in the public domain may vary country to country. Public domain books are our gateways to the past, representing a wealth of history, culture and knowledge that's often difficult to discover.

Marks, notations and other marginalia present in the original volume will appear in this file - a reminder of this book's long journey from the publisher to a library and finally to you.

Usage guidelines

Google is proud to partner with libraries to digitize public domain materials and make them widely accessible. Public domain books belong to the public and we are merely their custodians. Nevertheless, this work is expensive, so in order to keep providing this resource, we have taken steps to prevent abuse by commercial parties, including placing technical restrictions on automated querying.

We also ask that you:

+ *Make non-commercial use of the files* We designed Google Book Search for use by individuals, and we request that you use these files for personal, non-commercial purposes.

+ *Refrain from automated querying* Do not send automated queries of any sort to Google's system: If you are conducting research on machine translation, optical character recognition or other areas where access to a large amount of text is helpful, please contact us. We encourage the use of public domain materials for these purposes and may be able to help.

+ *Maintain attribution* The Google "watermark" you see on each file is essential for informing people about this project and helping them find additional materials through Google Book Search. Please do not remove it.

+ *Keep it legal* Whatever your use, remember that you are responsible for ensuring that what you are doing is legal. Do not assume that just because we believe a book is in the public domain for users in the United States, that the work is also in the public domain for users in other countries. Whether a book is still in copyright varies from country to country, and we can't offer guidance on whether any specific use of any specific book is allowed. Please do not assume that a book's appearance in Google Book Search means it can be used in any manner anywhere in the world. Copyright infringement liability can be quite severe.

About Google Book Search

Google's mission is to organize the world's information and to make it universally accessible and useful. Google Book Search helps readers discover the world's books while helping authors and publishers reach new audiences. You can search through the full text of this book on the web at `http://books.google.com/`

B 3 744 222

UNIVERSITY OF CALIFORNIA
SAN FRANCISCO MEDICAL CENTER
LIBRARY



69192 4-

Begründet von H. Auspitz und F. J. Pick.

ARCHIV

für

Dermatologie und Syphilis.

Unter Mitwirkung von

Prof. TOMMASO DE AMICIS, Prof. BEHREND, Prof. BERGH, Dr. BESNIER, Prof. BOECK, Prof. BUSCHKE, Dr. CEDERCREUTZ, Prof. DUHRING, Dr. ELSENBERG, Dr. GALEWSKY, Dr. J. GRÜNFELD, Prof. HALLOPEAU, Prof. HARTTUNG, Dr. HELLER, Dr. HOCHSINGER, Prof. JACOBI, Prof. JANOVSKY, Dr. JOSEPH, Dr. KLOTZ, Prof. KOPP, Prof. KREIBICH, Prof. LANG, Dr. LEDERMANN, Prof. LUKASIEWICZ, Dr. LUSTGARTEN, Prof. MAJOCCHI, Prof. v. MARSCHALKÓ, Prof. MATZENAUER, Prof. MERK, Dr. du MESNIL, Dr. NOBL, Prof. v. PETERSEN, Prof. L. PHILIPPSON, Prof. POSPELOW, Prof. POSSELT, J. K. PROKSCH, Prof. REISS, Prof. RILLE, Prof. RÓNA, Dr. O. ROSENTHAL, Prof. SCHIFF, Prof. SCHOLTZ, Dr. SCHUMACHER II., Dr. SCHÜTZ, Prof. SEIFERT, Prof. SPIEGLER, Dr. SZADEK, Prof. TOUTON, Dr. ULLMANN, Dr. VEIEL, Dr. VOLLMER, Prof. WAELSCH, Dr. v. WATRASZEWSKI, Prof. WELANDER, Prof. WINTERNITZ, Prof. WOLFF, Prof. v. ZEISSL

und in Gemeinschaft mit

Prof. Caspary, Königsberg; Prof. Doutrelepont, Bonn; Prof. Finger, Wien; Prof. Jadassohn, Bern; Prof. Lesser, Berlin; Prof. Riehl, Wien

herausgegeben von

F. J. Pick, Prag und A. Neisser, Breslau.

Einundneunzigster Band.

Mit zehn Tafeln und vierzehn Abbildungen im Texte.

Wien und Leipzig.
Wilhelm Braumüller,
k. u. k. Hof- und Universitätsbuchhändler.
1908.

K. u. k. Hofbuchdruckerei A. Haase, Prag.

Inhalt.

Pag.

Original-Abhandlungen.

Aus der dermatologischen Universitätsklinik zu Amsterdam. Typus maculatus der bullösen hereditären Dystrophie. Von Professor S. Mendes da Costa, Vorstand und J. W. van der Valk, Assistenzarzt. (Hiezu eine Abbildung im Texte und Taf. I.) 3

Aus der k. k. Universitätsklinik für Syphilidologie und Dermatologie (Vorstand: Prof. Finger) in Wien. Zur Statistik der Geschlechtskrankheiten. Von Dr. Alfred Brandweiner 9

Aus der dermatologischen Universitätsklinik in Bern. (Prof. Dr. Jadassohn.) Beitrag zum Studium des Elacins. Von Dr. med. Carl Rodler, Nürnberg, fr. Volontärassistent der Klinik 35

Clinica Dermosifilopatica della R. Università di Modena. Über das multiple benigne Sarkoid der Haut (Boeck). Von Giuseppe Mazza, o. ö. Professor und Vorstand der Klinik. (Hiezu Taf. II—V.) . . . 57

Aus der deutschen dermatologischen Klinik in Prag. (Vorstand: Prof. Kreibich.) Über eine eigentümliche Knötchenbildung an den Haaren bei Seborrhoea capillitii. Von Prof. Dr. Ludwig Waelsch in Prag 79

Aus der dermatologischen Abteilung des städt. Krankenhauses zu Dortmund (leitender Arzt: Oberarzt Dr. J. Fabry). Nachtrag zu der Arbeit von O. Müller: „Ein Fall von Pityriasis rubra Hebrae mit Lymphdrüsentuberkulose." Von Dr. Hermann Fabry, I. Assistenzarzt der Abteilung. (Mit einer Abbildung im Texte.) 85

Aus der k. k. deutschen dermatologischen Universitätsklinik in Prag (Vorstand: Professor K. Kreibich). Zur Kenntnis der Leukoplakia penis. Von R.-A. Dr. Bernhard Fuchs, dz. kommandiert an obiger Klinik 91

Aus der dermatologischen Abteilung des städtischen Krankenhauses zu Dortmund. Zur Frage der Hauttuberkulide. Von Oberarzt Dr. med. Joh. Fabry, Leiter der Abteilung. (Hiezu Taf. VI u. VII und drei Abbildungen im Texte.) 163

Aus der k. k. Klinik für Dermatologie in Wien. (Vorstand: Prof. Dr. G. Riehl.) Über das teleangiektatische Granulom Küttner. Von Dr. Karl Reitmann, Assistenten der Klinik. (Hiezu Taf. VIII.) 185

Aus der dermatologischen Abteilung des städtischen Rudolf Virchow-Krankenhauses in Berlin. Multiple Polypenbildung der hinteren Harnröhre. Von San.-Rat Dr. Wechselmann. (Hiezu Taf. IX.) 199

Dermatologische Beobachtungen aus West-Grönland. Von Dr. Rudolf Trebitsch (Wien). (Hiezu Taf. X und 5 Abbildungen im Texte.) 205

Über Trichonodosis. Von E. Galewsky—Dresden 225

Beiträge zur Kenntnis des Lichen ruber. Von Josef Schütz (Frankfurt a. Main). (Hiezu zwei Abbildungen im Texte.) 231

Aus der Hautabteilung der Medizinischen Klinik in Jena. (Direktor: Geh. Med.-Rat Prof. Dr. Stintzing.) Ein Fall von Erythrodermie bei Drüsen- und Knochentumoren. Von Dr. Bodo Spiethoff, Privatdozent für Dermatologie 265

Aus dem medizinisch-chemischen u. pharmakologischen Institute der Universität Bern (Direktor: Prof. Dr. Emil Bürgi). Über Queck-

73034

Pag

silberbestimmungen im Urin. Von Olga Ratner, cand. med. aus Saratoff (Russland). (Hiezu zwei Abbildungen im Texte.) 271
Weitere Ergebnisse der Quecksilberschnupfungskur. Von Dr. Carl Cronquist, Norrköping 287
Aus der Klinik für venerische und Hautkrankheiten der militär-medizinischen Akademie zu St. Petersburg. (Prof. T. P. Pawlow.) Zur Pathologie der Pitiriasis rubra pilaris. Von Privatdozent Zdzislaw Sowiński 303
Aus der dermatologischen Universitätsklinik in Bern. (Prof. Dr. Jadassohn.) Zur Kenntnis der Maculae coeruleae. Von Dr. Tièche, I. Assistent der Klinik 327
Die Serodiagnostik der Syphilis nach Wassermann, Neisser und Bruck. Von Dr. Carl Bruck 337

Bericht über die Leistungen auf dem Gebiete der Dermatologie und Syphilis.

Verhandlungen der Société française de dermatologie et de syphiligraphie 101
Verhandlungen der Berliner dermatologischen Gesellschaft 111
Verhandlungen der Deutschen dermatologischen Gesellschaft 357
Geschlechtskrankheiten 120, 435
Hautkrankheiten 131, 387

Buchanzeigen und Besprechungen. 154, 473

Jarisch. Die Hautkrankheiten. — Lassar, O. Dermatologischer Jahresbericht. — Kienböck, Robert. Radiotherapie. — Giovannini, Sebastiano. Singolare reperto di papille pilifere composte. — Schmidt, G. C. Königsberg. Die Kathodenstrahlen. Wolff-Eisner, Alfred. Die Ophthalmo- und Kutan-Diagnose der Tuberkulose. — Saalfeld, Edmund. Kosmetik. — Zumbusch, Leo v. Therapie der Hautkrankheiten. — Miehe, R. Bakterien und ihre Bedeutung im praktischen Leben. — Paldrock, A. Jurjew-Dorpat. Der Gonococcus Neisseri.

Varia. 160, 476

A. J. Balmanno Squire †.
X. Kongreß der Deutschen Dermatologischen Gesellschaft. — Personalien.

Originalabhandlungen.

Aus der dermatologischen Universitätsklinik zu Amsterdam.

Typus maculatus der bullösen hereditären Dystrophie.

Von

Prof. **S. Mendes da Costa**, Vorstand. und **J. W. van der Valk**, Assistenzarzt.

(Hiezu eine Abbildung im Texte und Taf. I.)

Es handelt sich um zwei Fälle eines angeborenen seltenen Hautleidens, das mehrere männliche Mitglieder derselben Familie befallen hatte.

Die hervorstechendsten Merkmale sind eine eigentümliche Fleckenbildung an den peripheren Körperteilen und eine Atrichia adnata. Wie sich diese Erscheinungen genauer verhalten, werden wir bald sehen.

Die Patienten sind Brüder, respektive 4 und 1 Jahr alt. Ihre Großeltern, zwischen denen keine Verwandtschaft bestand, sind niemals hautkrank gewesen; sie sind in hohem Alter gestorben.

Diese Leute hatten zwei Söhne und fünf Töchter, die ebenfalls keinerlei Hautleiden aufgewiesen hatten.

Unsere Hautanomalie findet sich erst bei ihren Kindern und zwar ausschließlich bei den männlichen Nachkommen der Töchter. Wie aus beigefügtem Stammbaume ersichtlich, bestand dieselbe bei sieben aus den Heiraten von vier Töchtern entsprossenen Knaben.

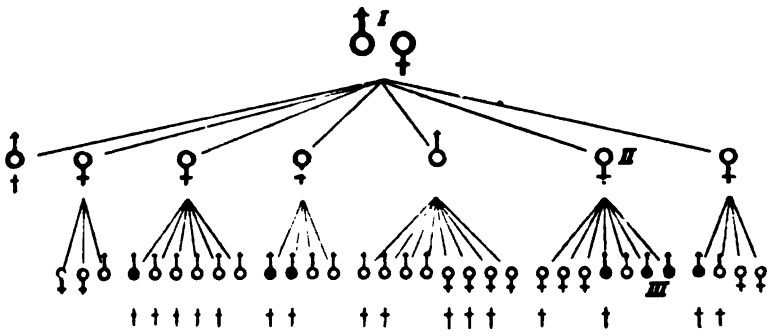

Stammbaum.

I. Eltern der Mutter.
II. Mutter (nur einmal verheiratet).
III. Unsere Patienten.
† verstorben.
(Schwarze Scheiben bedeuten hautkranke Kinder.)

Von diesen 7 Knaben sind 5 sehr jung gestorben, wie auch überhaupt eine große Sterblichkeit unter den Kindern dieser Familie vorkommt. Die zwei noch lebenden, mit dieser Krankheit behafteten Knaben wurden am ersten Mai vorigen Jahres von ihrer Mutter in die städtische Poliklinik zu Amsterdam zu uns gebracht.

Die Kinder wurden auf normale Weise am normalen Ende der Schwangerschaft geboren und von der Mutter gestillt.

Ihre körperliche Entwicklung ist, von der Hautanomalie abgesehen, eine ziemlich kräftige; es fällt die kurze konische Gestalt der Finger auf und bei dem älteren Knaben, mit dem wir uns weiter mehr eingehend beschäftigen werden, ist der Kopf im Verhältnis zum übrigen Körper etwas zu klein. Auf intellektuellem Gebiete ist dieser Junge nicht zurückgeblieben, obwohl er sich schüchtern verhält, wenn man ihn anredet.

Bei der Geburt war er kahl, aber ohne auffällige Hautveränderung. Dieselbe kam bei beiden Brüdern erst im Alter von etwa drei Monaten zum Vorschein in Gestalt von kleinen Blasen auf dem Gesichte und den Hinterbacken. Diese Blasen hinterließen auf der geröteten Haut weiße atrophische Stellen. Allmählich breitete sich diese Affektion über die Gliedmassen aus.

Nach Aussagen der Mutter soll die Blasenbildung im Sommer mehr hervortreten als im Winter. Die Blasen erscheinen im allgemeinen sehr diskret, bisweilen gibt es eine nach längerer Frist und ohne jede nachweisbare Ursache und ganz unregelmäßig über die peripheren Körperteile zerstreut. Abschuppung und subjektive Beschwerden fehlen gänzlich.

Das symmetrisch auftretende Exanthem besteht aus weißen, runden, teilweise miteinander konfluierenden Flecken auf livider Haut. Wo die Flecke zahlreich nebeneinander liegen, macht es den Eindruck, als ob sie von den schmalen Zügen eines hyperämischen Netzes getrennt wären. Allein an den Händen und Füßen, Schultern und Hüften, wo die Flecke kleiner oder sparsamer vorhanden sind, bemerkt man, daß die Hyperämie kein figuriertes Erythem, sondern eine diffuse Cyanose darstellt. Das Blut läßt sich leicht aus der Haut wegdrücken. Es kehrt langsam und in hellerem Farbenton zurück. Die weißen Flecke haben eine glatte oder fein gerunzelte, pigmentfreie, atrophische Oberfläche. Sie enthalten keine Epidermiscysten und schuppen nicht ab. Im Gegensatz zum flüchtigem Wechsel der von einen figuriertem Erythem freigelassenen Hautstellen sind dieselben stabil. Das erythematöse Netz hat eine ziemlich stark ausgesprochene lichenifizierte Oberfläche. Es hat den Anschein, als wenn Hyperämie und Pigmentierung sich gegenseitig ausschlößen. Je mehr distal, umso stärker die Cyanose; je mehr dem Rumpfe genähert, desto stärker tritt die Pigmentierung in den Vordergrund, indem schließlich am stark pigmentiertem Rumpfe gar keine Cyanose oder Flecke mehr zu finden sind.

Die Blasen treten vereinzelt zum Vorschein. Sie sind unilokulär, ihr Inhalt besteht aus einer klaren, alkalisch reagierenden, wenig Leukocyten enthaltenden Flüssigkeit. Bisweilen wird der Inhalt trübe und es bilden sich dann oberflächliche Geschwüre, die sehr langsam ausheilen und kaum Narben hinterlassen.

Ob sämtliche weiße Flecke aus Blasen entstanden sind, ist uns nicht bekannt.

Handteller und Fußsohlen sehen etwas gedunsen, glatt glänzend aus; sie sind nicht trocken aber auch keineswegs hyperidrotisch.

Die kurzen Hände mit ihren konischen Fingern und ihrer gefleckten Zeichnung zeigen eine auffallende Ähnlichkeit mit den gleichen Körperteilen des Feuersalamanders, Salamandra maculata, wie aus beigefügtem Bilde (siehe Tafel I) ersichtlich ist.

Einige nicht pigmentierte winzige Härchen am Kopfe und an den unteren Augenlidern ausgenommen, ist der Körper völlig kahl. Die Nägel sind glatt, diejenigen der beiden kleinen Finger etwas zu stark in der Breite gekrümmt, das Nagelbett ist kurz.

Die Milchzähne sind gut entwickelt.

Von dem älteren Knaben, der allein in der Klinik zu einer genauern Beobachtung kam, wurde der folgende Befund erhoben:

Die inneren Organe sind perkutorisch und palpatorisch normal; der Harn enthält etwas Albumen, aber keine Formelemente.

Im Blute finden wir 6·5 Millionen Erythrocyten; 75% Hämoglobingehalt und die bedeutende Zahl von 14% Myelocyten.

Die Lymphdrüsen sind von normaler Größe, ausgenommen die zu starken Inguinaldrüsen. Die Schleimhäute sind intakt.

Die Sensibilität, insoweit sich dieselbe bei einem so jungen Knaben feststellen läßt, bietet keine Abweichung dar.

Eine Biopsie, zwecks histologischer Untersuchung, wurde nicht gestattet.

Unser Bestreben, durch Kneifen und Reiben Blasenbildung zu erzeugen, war erfolglos.

Wie aus dem Stammbaum hervorgeht sind die Hälfte der Geschwister im jüngeren Alter verschieden; darunter auch die fünf hautkranken Kinder. Eingedenk der Möglichkeit, daß diese Sterblichkeit und vielleicht auch die Hauterkrankung eine Folge der Tuberkulose sein könnte, haben wir die Pirquetsche Probe bei unseren Patienten ausgeführt; dieselbe fiel aber negativ aus.

Eine ähnliche Krankheit ist uns sonst noch nicht zu Gesicht gekommen. Daß wir eine angeborene Dystrophie, einen gewissen Typus des hereditären Pemphigus vor uns hatten, war uns deutlich, nur konnten wir unsere Fälle mit keinem der bekannten Typen völlig in Einklang bringen.

Wie bekannt, geht der heriditäre Pemphigus manchmal mit ichthyotischen Erscheinungen, mit Xerodermie und Bildung von kleinen Epidermiscysten in den Narben einher. Diese Erscheinungen fehlten bei unserem Falle; dagegen entsprach die Lokalisation der spärlich aufschießenden Blasen der Form Pemphigus successiv Brocq.

Wenn wir unsere Fälle zu der Epidermolysis bullosa hereditaria und zwar zu der dystrophischen Form derselben rechnen, so sollen sie doch jedenfalls als ein besonderer Typus betrachtet werden. Die meisten als Epidermolysis bullosa hereditaria beschriebenen Fälle zeigen traumatische Blasenbildung. In den letzten Jahren sind aber auch hereditäre dystrophische bullöse Eruptionen beobachtet worden, bei denen es nicht gelang, artefiziell Blasenbildung zu erzeugen.

Petrini beschrieb in „Annales de Derm. et de Syph." 1906 zwei Fälle des von Hallopeau „Dermatose bulleuse

infantile avec cicatrices indélébiles, cystes épidermiques et manifestations buccales" benannten Hautleidens, in denen es ihm nicht gelang, auf mechanische Weise Blasen zum Vorschein zu bringen.

Swoboda zeigte in der Wiener derm. Gesellschaft 1906 einen diesbezüglichen Fall.

Unsere Fälle ähneln am meisten den von Wende beobachteten hereditären Blaseneruptionen, die mit Atrichia und anderen Dystrophien einhergingen (The Journal of cut. diseases incl. syph. 1902, p. 537 und 1904, p. 14), doch sind bedeutende Unterschiede in der Intensität der Dystrophie zwischen seinen und unseren Fällen bemerkbar. Bei unseren Patienten ist nämlich die Haut der Extremitäten im großen und ganzen nicht atrophisch, sondern rot oder pigmentiert, und mit dieser Röte kontrastieren scharf die runden Stellen, wo die Blasen eine sehr oberflächliche Anämie oder Pigmentschwund zurückgelassen haben.

Das Bild der Hautaffektion setzt sich demnach aus fünf Erscheinungen zusammen:

1. Atrichia, wie in den Wendeschen Fällen;
2. Acrocyanose, wie in dem Falle Bettmanns (Dermat. Zeitschrift 1903);
3. Dystrophische Blasenbildung auf cyanotischer Haut; an den Stellen geheilter Blasen pigmentfreie anämische, teils atrophische Flecke, wie in dem genannten Bettmannschen Falle; auch achromatische, vielleicht nicht von Blasen herrührende Flecke;
4. Hyperpigmentierung der übrigen Haut;
5. Zurückbleiben im Wachstum des Kopfes und der Fingerenden;

Da von diesen Erscheinungen die kontrastbildenden weißen Flecke in der cyanotischen oder braunpigmentierten Haut am meisten auffallen, so könnte man dieser Erscheinung in der Benennung des Typus Ausdruck verleihen und für diese angeborene Dystrophie den Namen Typus dystrophicus maculatus der Epidermolysis bullosa hereditaria wählen.

Es fällt uns aber schwer, bei einer Blaseneruption, wo das traumatische Element in der Ätiologie so sehr im Hinter-

grunde liegt, von einer Epidermolysis zu sprechen. Wir möchten deshalb einfach den Namen Typus maculatus der hereditären bullösen Dystrophie vorziehen.

Die Erklärung der Abbildungen auf Taf. I ist dem Texte zu entnehmen.

Aus der k. k. Universitätsklinik für Syphilidologie und Dermatologie (Vorstand: Prof. Finger) in Wien.

Zur Statistik der Geschlechtskrankheiten.

Von

Dr. **Alfred Brandweiner.**

Über die Verbreitung der venerischen Erkrankungen liegen bisher aus anderen Ländern nur sehr spärliche und wenig verläßliche, aus Österreich — wenn man von den offiziellen Statistiken der k. k. Krankenanstalten absieht, die nur einen kleinen Bruchteil der wahren Verbreitungsziffer wiedergeben — überhaupt keine authentischen Zahlen vor. Von ausländischen Statistiken seien im folgenden einige wichtigere die Zivilbevölkerung betreffende Angaben mitgeteilt. Wir benützen hier teilweise das ausgezeichnete „Handbuch der medizinischen Statistik" von Prinzing (Fischer, Jena, 1906. p. 226 ff.).

Am 30. April 1900 wurde in Preußen eine Zählung der während des Monates April ärztlich behandelten Geschlechtskranken vorgenommen, bei der sich 63·45% der preußischen Ärzte beteiligten.[1]) Es wurden 30.383 männliche und 10.519 weibliche, zusammen 40.902 oder auf 100·000 Einwohner 282·2 (Männer), bezw. 92·4 (Weiber) Geschlechtskranke gezählt. Auf 100.000 Erwachsene kamen — getrennt nach der Art der Infektion

99·2 Fälle von Gonorrhoe und deren Folgezustände,
10·7 „ „ Ulcus molle,
74·7 „ „ Syphilis (51·0 primäre und sekundäre und 23·7 tertiäre)
184·6.

Dabei war namentlich die starke Belastung der Großstädte deutlich erkennbar.

Vergleicht man mit dem oben erwähnten Stande von 40.902 venerisch Erkrankten am 30. April 1900 die Zahl der während des ganzen Jahres 1899 in sämtlichen preußischen Krankenhäusern behandelten Geschlechts-

[1]) Guttstadt, G. Die Verbreitung der venerischen Krankheiten in Preußen. Zeitschr d. preuß. statist. Bureaus. Erg.-H. 20. Berlin 1901.

kranken (29·586), so ergibt sich deutlich, daß nur ein kleiner Teil der venerisch Infizierten Spitalsbehandlung aufsucht. In den Jahren 1898—1900 waren in den allgemeinen Krankenhäusern Deutschlands erkrankt[1])

	zusammen	auf 1000 Aufgenommene
an Gonorrhoe	61.261	18·4,
an Syphilis	76.192	22·8.

Genauere Angaben über die Verteilung der Geschlechtskrankheiten auf die einzelnen Berufszweige der Zivilbevölkerung finden sich eigentlich nur bei einzelnen Krankenkassenstatistiken und auch hier nur spärlich und unvollständig. Bei den im Jahre 1896 den Ortskrankenkassen in Frankfurt a. M. angehörenden 19·834 Vollmitgliedern ließ sich nach Bleicher[2]) die Beteiligung der Berufe an der Syphilis folgendermaßen feststellen:

	Beruf	Zahl der Vollmitglieder	davon syphilitisch erkrankt in Prozenten
A. Männer:	Kaufleute	1539	12·8
	Handwerksgehilfen	4436	7·2
	Kellner usw.	456	10·1
	Ausgänger, Dienstboten	1787	7·0
	Taglöhner, Fabriksarbeiter . .	8305	5·3
B. Weiber:	Näherinnen, Schneiderinnen . .	797	14·0
	Ladnerinnen	1056	0·2
	Dienstboten	731	9·4
	Fabriksarbeiterinnen	1745	7·0

Berufsangaben über weibliche Geschlechtskranke finden sich auch anläßlich der Untersuchung polizeilich aufgegriffener Vagantinnen. So finden sich unter den in den Jahren 1899—1901 in Straßburg aufgegriffenen herumstreichenden 1294 Frauenzimmern 491 = 37·8% venerisch Infizierte[3]) und unter diesen

319 Kellnerinnen	mit	51·4 Prozent	Geschlechtskranken,
118 Ladnerinnen	„	52·5 „	„
259 Dienstmädchen	„	30·1 „	„

Wenn wir von den allerdings sehr genau geführten Statistiken der Armeen absehen (wobei wieder wie in Deutschland oft die Offiziere nicht mitgezählt sind), welche nur einen bestimmten Ausschnitt der Bevölkerung in dieser Richtung charakterisieren und keine Anhaltspunkte für die Verbreitung in der Zivilbevölkerung liefern, so finden wir in Ländern außer Deutschland nur sehr summarische und wenig verläßliche Daten.

---

[1]) Statistisches Jahrbuch für das Deutsche Reich. 1905. p. 308.

[2]) Beitrag zur Statistik der Stadt Frankfurt a. M. 1900. N. F. H. 4.

[3]) Jahrbuch der Medizinal-Verwaltung in Elsaß-Lothringen 1904. Bd. XVI. p. 102.

Etwas genauer sind die Ziffern Dänemarks, in welchem Lande bekanntlich die Anzeigepflicht für Geschlechtskrankheiten besteht. Nach Blaschko[1]) erkrankten 1886—1895 auf 1000 Einwohner

	Kopenhagen	Provinzstädte	flaches Land
an Gonorrhoe	13·8	2·2	0·27
an Ulcus molle	2·5	0·3	0·03
an Syphilis	3·8	0·5	0·08
zusammen . . .	20·1	3·0	0·38

Aus dieser Übersicht ist auch die vermehrte Frequenz in den Städten gegenüber der Landbevölkerung deutlich zu erkennen. Hier finden sich ferner im Gegensatze zu fast allen anderen Statistiken (auf Grund der Anzeigepflicht) weit höhere Ziffern bei der Gonorrhoe (rund 4mal so viel wie Syphilis), die der Wahrheit viel näher kommen dürften.

Sehr hohe Zahlen finden sich für Syphilis in Rußland, sowohl bei der Stadt- wie bei der Landbevölkerung, wobei wohl die auch durch extragenitale Infektion verbreitete endemische Form eine große Rolle spielt. Die für andere Länder angegebenen, oft zitierten Zahlen, namentlich für Frankreich und Italien, beruhen entweder auf Wahrscheinlichkeitsrechnung (nach der Zahl der Spitalsverpflegungen, Krankenkassenstatistik, Häufigkeit in der Armee, Untersuchung aufgegriffener Vagantinnen etc.) oder auf grober Schätzung und halten einer Kritik nicht stand. Noch viel weniger als über die annähernde Gesamtzahl der venerischen Erkrankungen ist man selbstredend über Altersaufbau, Berufsverteilung etc. orientiert.

Nähere Angaben über die Häufigkeit der venerischen Erkrankungen in den einzelnen Lebensaltern fehlen fast vollständig. In der von der Frankfurter Krankenkasse für das Jahr 1896 angestellten Spezialuntersuchung über die Häufigkeit der Krankheitsart nach Lebensaltern[2]) finden sich für Syphilis folgende Zahlen:

Alter	auf je 100 Lebende entfielen	
	Männer	Weiber
bis 20 Jahre	3·1	0·3
20—30 „	5·8	0·8
30—40 „	2·6	0·8
40—50 „	0·7	—
50—60 „	0·6	—
über 60 „	0·2	—

Die Prozentzahlen für die Frauen sind hier auffällig niedrig, was wohl mit der speziellen Beschaffenheit des Krankenkassenmateriales zusammenhängen wird.

---

[1]) Blaschko. Hygiene der Prostitution und der venerischen Krankheiten. Weyls Handb. der Hygiene Bd. X. Jena 1900.

[2]) Prinzing, l. c. p. 119.

Daß auch die in der Statistik der Todesursachen gefundenen (kleinen) Zahlen für Syphilis kein Maß für ihre Verbreitung bieten, bedarf wohl keiner besonderen Betonung, da hier der Einfluß der kongenitalen Syphilis bei Säuglingen mit deren hoher Mortalität prädominiert. Immerhin sind auch diese Zahlen von sozialem Interesse.

Auf 100.000 männliche Personen (bzw. Lebendgeborene) kamen im Bayern im Dezennium 1893—1902 Sterbefälle an Syphilis

unter 1 Jahr . . .	38·0	30—40 Jahre . . .	1·0
1—2 Jahre	2·7	40—50 „ . . .	1·3
2—5 „	0·6	50—60 „ . . .	1·4
5—10 „	0·1	60—70 „ . . .	1·2
10—15 „	0·1	70—80 „ . . .	1·1
15—20 „	0·2	über 80 „ . . .	0·8
20—30 „	0·4	Gesamtdurchschnitt	4·1

Von 1000 Sterbefällen jeder Altersklasse waren in Bayern während des gleichen Zeitraumes durch Syphilis bedingt[1])

im Alter von	Fälle	im Alter von	Fälle
0—1 Jahr	3·4	30—50 Jahren . .	1·1
1—5 Jahren . . .	0·6	50—70 „ . .	0·4
5—15 „ . . .	0·2	über 70 „ . .	0·1
15—30 „ . . .	0·7	Gesamtdurchschnitt	1·6

Von 1 Million Lebender starben 1891—1900 in England 127 Personen (71 Männer und 56 Frauen) an Syphilis, 23 Personen (22 Männer und 1 Frau) an Gonorrhoe und Strikturen. In Italien starben in den Jahren 1891—1900 auf 100.000 Einwohner 7·2 an Syphilis.

Die Statistik der venerischen Erkrankungen ist demnach ein noch vielfach unbebautes Gebiet und ein Beitrag zu dieser in der jüngsten Zeit wieder so aktuell gewordenen Frage dürfte nicht unwillkommen sein. Die Hauptpunkte, auf die es uns bei der Verarbeitung unseres Materiales ankam und auf die in früheren Statistiken nur ungenügend geachtet wurde, waren:

I. **Kombiniertes Vorkommen von Geschlechtskrankheiten.**

II. **Altersaufbau.**

III. **Berufsschichtung.**

IV. **Zahl der Behandlungen.**

Außerdem wurde noch bei Frauen auf eine eventuell vorhandene Gravidität, bei Syphilis auf Gummen, hereditäre Lues und auf Todesfälle besonders geachtet.

[1]) Prinzing. l. c. p. 343.

In die folgende statistische Zusammenstellung wurden alle wegen der drei venerischen Affektionen (Ulcus venereum, Gonorrhoe und deren Folgezustände und Syphilis) in den Jahren 1902—1906 an der Klinik Verpflegten sowie auch alle jene aufgenommen, bei denen gelegentlich der Spitalsbehandlung eine früher überstandene venerische Infektion (Anamnese, vorhandene ältere Krankengeschichte, Residuen, Narben etc.) festgestellt werden konnte. Entsprechend ihrer Wichtigkeit wurden nur die drei genannten venerischen Affektionen verarbeitet und von anderen häufigen Erkrankungen der Genitalsphäre (spitzen Kondylomen, Phimose, Paraphimose, Ulcus gangraenosum, Balanoposthitis) ganz abgesehen.

Um Doppelzählungen zu vermeiden, wurde, wo dies nur möglich, die Krankengeschichte der zuletzt erfolgten Spitalsverpflegung benützt und zum Ausgangspunkt der Zählung genommen und es wurden gleichzeitig auch die vorhergehenden Verpflegsdaten mit Rücksicht auf das Alter der Infektion, auf überstandene andere Infektionen, auf die Zahl der Kuren etc. verwertet.

Im folgenden sollen zunächst die statistischen Ergebnisse, gesondert für Männer und Frauen und für jede der drei venerischen Affektionen separat wiedergegeben werden. Hieran knüpft sich in mehreren Tabellen eine Generalübersicht des gewonnenen Materiales mit kurzer Erörterung der Hauptergebnisse, wobei im übrigen die Zahlen für sich selbst sprechen sollen. Zweifellos ist das Material groß und reichhaltig genug, um in einigen Punkten sichere Schlüsse zu gestatten.

I. Männer.

Allgemeines.

Es liegen Angaben über venerische Affektionen von 3612 Männern vor; 3508 derselben wurden unter der Diagnose einer der drei venerischen Erkrankungen verpflegt, während bei 104 Männern anläßlich der Aufnahme wegen irgend einer anderen Affektion eine vorangegangene venerische Infektion festgestellt werden konnte.

Die Gesamtzahl der Männer verteilt sich auf die 5 Berichtsjahre, wie folgt:

Jahr	Gesamtzahl der Männer, an denen eine venerische Infektion festgestellt werden konnte
1902	725
1903	743
1904	757
1905	763
1906	624
Zusammen	3612

Sieht man zunächst davon ab, ob der einzelne Patient eine oder mehrere Infektionen überstanden hat, so wurden in absoluten Zahlen beobachtet:

Fälle von Ulcus venereum	980
„ „ Gonorrhoe oder deren Komplikationen	1365
„ „ Syphilis	2264
Summe	4609

Kombiniert fanden sich die 3 venerischen Affektionen bei 905 Patienten.

Es hatten

Ulcus venereum und Gonorrhoe	166 Patienten,
Ulcus venereum und Syphilis	158 „
Gonorrhoe und Syphilis	494 „
Ulcus venereum, Gonorrhoe und Syphilis	87 „

Nur eine der venerischen Affektionen ließ sich in 2702 Fällen nachweisen, u. zw.

569 mal Ulcus venereum allein,
618 „ Gonorrhoe allein,
1525 „ Syphilis allein.

A. Ulcus venereum.

Unter den 980 an Ulcus molle erkrankten Männern, von denen 166 gleichzeitig auch Gonorrhoe, 158 auch Syphilis und 87 alle drei Affektionen überstanden hatten, waren 895 ledig, 75 verheiratet und 10 geschieden, getrennt oder verwitwet. Es fanden sich demnach unter den an Ulcus molle behandelten 92·96% ledige und 7·55% verheiratete.

Der Altersaufbau der Patienten war der folgende. Hiebei ist, um die Zeit zu fixieren, in der die Infektion am häufigsten erfolgt, stets das Jahr verzeichnet, in dem die erste Ansteckung mit Ulcus molle eintrat. Die Verhältnisse liegen ja hier wesentlich einfacher als bei Gonorrhoe und namentlich bei Syphilis infolge der beim Ulcus molle Tage oder höchstens Wochen währenden Krankheitsdauer.

Von den an Ulcus molle erkrankten Männern standen im Alter von

Jahre	Zahl der Fälle	Jahre	Zahl der Fälle
bis 16	4[1])	Übertrag	794
17—20	187	31—40	145
21—25	351	41—50	28
26—30	252	51—60	11
Fürtrag	794	über 60	2[2])
		Summe	980

Behandelt (verpflegt) wurden wegen Ulcus molle:

1 Patient . . . . . 4 mal, 43 Patienten . . . . . 2 mal,
7 Patienten . . . . . 3 „ 929 „ . . . . . 1 „

Hier bedeutet die Zahl der Behandlungen gleichzeitig auch die Zahl der Infektionen mit Ulcus molle.

Über die Schichtung nach Berufen gibt die folgende Übersicht Aufschluß.

Gewerbliche Arbeiter:

Gärtner	5	
Ton- und Steinarbeiter	6	
Metall- und Maschinenarbeiter	96	
Mechaniker	11	
Holzarbeiter	44	
Lederarbeiter und Tapezierer	20	
Textilarbeiter	10	
Arbeiter der Bekleidungsindustrie	60,	darunter Schneider 29, Schuster 27,
Friseure	21	
Lebensmittelindustriearbeiter	157,	darunter Angehörige des Gast- u. Schankgewerbes, vornehmlich Kellner 85, Marqueure 12, Bäcker (u. Zuckerb.) 34, Fleischer u. Selcher 23
Papier- und graphische Arbeiter	18	
Bauarbeiter	21	
Maler und Anstreicher	13	
Monteure	14	
Gewerbliche Lehrlinge	11	
Kaufmännisches Personal	49	
Hilfsarbeiter	78	
Taglöhner	43	
Fürtrag	677	

[1]) Darunter 2 14jährige: 1 Installateur- und 1 Hutmacherlehrling und 2 16 jährige: 1 Bäcker- und 1 Friseurlehrling.

[2]) 1 64jähriger Orgelmachergehilfe und 1 65jähriger Kommissionär.

Übertrag . . .	677	
Kutscher	94	
Diener	49	
Verkehrsbedienstete	40	
Beamte und Hilfsbeamte	37	
Studenten	16	
Geschäftsleute	11	
Verschiedene freie Berufe	40, darunter Agenten	18
	Lehrer	2
	Musiker	2
Ohne und mit unbekannter Beschäftigung	16	
Summe . . .	980	

Die prozentuelle Häufigkeit der am meisten vertretenen Berufe zeigt die nachfolgende Übersicht:

Lebensmittelarbeiter . . .	16·02%	Kutscher	9·59%
Metallarbeiter	9·80 „	Hilfsarbeiter	7·84 „

B. Gonorrhoe.

An Gonorrhoe und deren Komplikationen waren 1365 Männer erkrankt; davon hatten 166 auch Ulcus venereum, 494 auch Syphilis, 87 alle drei venerischen Affektionen überstanden. Von den 1365 Patienten waren 1179 ledig, 162 verheiratet und 24 geschieden, getrennt oder verwitwet; es fanden sich also 86·37% ledige und 11·86% verheiratete.

Hier stieß die Feststellung der ersten Infektion schon auf größere Schwierigkeiten als beim Ulcus molle. Wo die Zeit der ersten Gonorrhoebehandlung nicht zu eruieren war, wurde jenes Lebensalter gezählt, in dem der Patient zuerst mit Gonorrhoe in klinische Behandlung kam. Hiernach ergibt sich folgende Altersverteilung:

Jahre	Zahl d. Fälle	Jahre	Zahl d. Fälle
bis 16	33	Übertrag . . .	1178
17—20	352	31—40	138
21—25	462	41—50	27
26—30	331	51—60	15
Fürtrag . . .	1178	über 60	7
		Summe . . .	1365

Die 33 Fälle unter 17 Jahren betrafen:

15 16jährige (darunter 4 Kellnerlehrlinge, 3 Schlosserlehrlinge),
8 15jährige,
8 14jährige,
1 12jährigen (Schulknaben),
1 10jährigen (Schulknaben).

Letzterer hatte erwiesenermaßen mit einem 11jährigen Mädchen verkehrt, das an Ausfluß litt.

Die 7 Gonorrhoiker, bei denen die Krankheit zum erstenmale erst nach dem 60. Lebensjahre konstatiert wurde, waren:

1 Anstreichermeister mit 61 Jahren,
1 Bauer . . . . . „ 62 „
1 Taglöhner . . . . „ 62 „
1 Agent . . . . . „ 64 „
1 Tischlergehilfe . mit 66 Jahren,
1 Pferdewärter . . „ 71 „
1 Pfründner . . . . „ 73 „

Die Zahl der Behandlungen (an der Klinik), welche die einzelnen Patienten wegen Gonorrhoe durchmachten, war, soweit dies festgestellt werden konnte, folgende:

Behandelt wurden (im Spital), soweit Angaben hierüber vorlagen,

1061 Patienten . . . . . 1 mal,
225 „ . . . . . 2 „
57 „ . . . . . 3 „
15 „ . . . . . 4 „
7 „ . . . . . über 4 mal.

Die Verteilung nach Berufen war die folgende:

Gewerbliche Arbeiter:

Gärtner 2
Ton- und Steinarbeiter 7
Metall- und Maschinenarbeiter 115
Mechaniker 15
Holzarbeiter 72
Lederarbeiter und Tapezierer . 25
Textilarbeiter 10
Arbeiter d. Bekleidungsindustrie 99, darunter Schneider 50
Schuster 47
Friseure 30
Lebensmittelindustriearbeiter . 204, darunter Angehörige des Gast- und Schankgewerbes, vorn. Kellner . 120
Marqueure 23
Bäcker (und Zuckerbäcker) . . 46
Fleischer und Selcher 37
Papier- und graphische Arbeiter 23
Bauarbeiter 37
Maler und Anstreicher 38
Monteure 15
Gewerbliche Lehrlinge 15
Kaufmännisches Personal . . . 89
Hilfsarbeiter 91
Taglöhner 52
Kutscher 87
Diener 61
Verkehrsbedienstete 44
Beamte und Hilfsbeamte 56
Studenten 27
Fürtrag . . . 1214

Übertrag . . .	1214		
Geschäftsleute	32		
Verschiedene freie Berufe . .	109,	darunter Agenten	29
		Bauern	5
		Lehrer	5
Ohne und mit unbek. Beschäft. .	10		
Summe . . .	1365		

Am meisten finden sich (in Prozentzahlen) die folgenden Berufe vertreten:

Lebensmittelindustriearbeiter	14·94%
Metall- und Maschinenarbeiter	8·42 „
Freie Berufe	7·98 „
Bekleidungsindustriearbeiter	7·25 „
Hilfsarbeiter	6·67 „

C. Syphilis.

Die 2264 an Syphilis erkrankten Männer, von denen 158 auch an Ulcus venereum, 494 auch an Gonorrhoe, 87 an allen drei venerischen Affektionen litten, zerfallen ihrem Zivilstande nach in 1962 ledige, 270 verheiratete und 32 geschiedene, getrennte oder verwitwete, also 86·39% ledige und 11·9% verheiratete.

Hier konnte das Lebensalter, in welchem die Infektion mit Syphilis akquiriert wurde, in der Mehrzahl der Fälle, viel häufiger, als dies bei der Gonorrhoe der Fall war, fixiert werden, da entsprechend den Traditionen der Wiener Schule auf die möglichst genaue Schätzung des Alters der Syphilis beim Eintritte des Patienten in die klinische Behandlung der größte Wert gelegt wurde. In der Minderzahl jener Fälle, in denen sich keine Anhaltspunkte für die Krankheitsdauer ergab, wurde das Lebensjahr des Patienten gezählt, in welchem er zuerst wegen Syphilis klinisch behandelt wurde. Völlig ausgeschaltet von der folgenden Alterszählung sind die 21 Fälle von hereditärer Syphilis.

Der Altersaufbau der Patienten war der folgende:

Jahre	Zahl d. Fälle	Jahre	Zahl d. Fälle
bis 16	4	Übertrag . . .	1769
17—20	322	31—40	343
21—25	844	41—50	98
26—30	599	51—60	27
Fürtrag . . .	1769	über 60	6
		Summe . . .	2243

Die 4 jüngsten Patienten sind: 3 15jährige (1 Maurer-, 1 Schlosserlehrling und 1 Schankbursche) und 1 16jähriger Hilfsarbeiter.

Patienten über 60 Jahre, die mit frischer Syphilis in klinische Behandlung kamen, konnten 6 gezählt werden:

1 62jähriger	Bauer,	1 66jähriger	Optiker,
1 63 „	Pfründner,	1 66 „	Bahnarbeiter,
1 64 „	Taglöhner,	1 70 „	Hausierer.

Sämtliche 2264 Patienten haben die folgende Zahl von Behandlungen durchgemacht:

1655	Patienten	1 Behandlung,
358	„	2 Behandlungen,
142	„	3 „
47	„	4 „
62	„	mehr als 4 Behandlungen.

Dem Berufe nach verteilen sich die Patienten folgendermaßen:

Gewerbliche Arbeiter:

Gärtner	12	
Ton- und Steinarbeiter	8	
Metall- und Maschinenarbeiter . .	182	
Mechaniker	32	
Holzarbeiter	82	
Lederarbeiter und Tapezierer . .	20	
Textilarbeiter	16	
Arbeiter der Bekleidungsindustrie	134,	darunter Schneider . . . . . 66 Schuster 46
Friseure	34	
Lebensmittelindustriearbeiter . .	346,	darunter Angehörige des Gast- und Schankgewerbes, vornehmlich Kellner . . . . . 186 Marqueure . . . . . 10 Bäcker (und Zuckerbäcker) . 70 Fleischer und Selcher . . . 58
Papier- und graphische Arbeiter .	34	
Bauarbeiter	54	
Maler und Anstreicher	36	
Monteure	24	
Gewerbliche Lehrlinge	4	
Kaufmännisches Personal	122	
Hilfsarbeiter	134	
Taglöhner	100	
Kutscher	186	
Diener	94	
Verkehrsbedienstete	98	
Beamte und Hilfsbeamte	78	
Studenten	22	
Geschäftsleute	42	
Verschiedene freie Berufe	224,	darunter Agenten . . . . . 52 Lehrer . . . . . 10 Bauern 6
Ohne und mit unbek. Beschäftig. .	146	
Summe . . .	2264	

Die am häufigsten vertretenen Berufe waren:

Lebensmittelindustriearbeiter . 15·72% (darunter Kellner 8·21%),
Freie Berufe . . . . . 9·89 „
Kutscher . . . . . 8·21 „
Metall- und Maschinenarbeiter . . . 8·03 „
Arbeiter der Bekleidungsindustrie . 5·91 „
Hilfsarbeiter . . . . . 5·91 „
Kaufmännisches Personal . . . . . 5·38 „

Gummen wurden bei 121 der 2264 Patienten konstatiert (= 5·34%). Davon kamen 29 Fälle zum erstenmal in klinische Beobachtung, waren nicht vorbehandelt.

Von den übrigen waren behandelt

47	2 mal,	1	6 mal,
21	3 „	3	7 „
11	4 „	1	13 „
8	5 „		

In Bezug auf den Infektionsmodus ist zu bemerken, daß 31 extragenitale Infektionen verzeichnet sind.

Todesfälle waren 5 zu verzeichnen:

1 8 Tage altes Kind, hereditäre Lues.

1 7 Monate altes Kind, hereditäre Lues, Pneumonie.

1 28jähriger Kommis, 2½ Jahre alte Lues, 2mal behandelt, Bronchopneumonie.

1 37jähriger Agent, 11jährige Krankheitsdauer, gummöser Ulzerationsprozeß der hinteren Rachenwand mit Bloßlegung und Übergreifen auf die Wirbelsäule.

1 62jähriger verheirateter Bindergehilfe mit Carcinoma linguae auf luetischer Basis, Myodegeneratio cordis.

Die 21 Fälle von kongenitaler Lues betrafen 16 Kinder im Alter von 8 Tagen, 5 Wochen, 7 Monaten, 11 Monaten, 2, 3, 5, 7 (2), 8 (2), 9 (2) 10, 11 und 14 Jahren, ferner einen 17jährigen Familienangehörigen, 20jährigen Taglöhner, 21jährigen Hilfsarbeiter, 23jährigen Buchbindergehilfen und 39jährigen Requisiteur.

II. Frauen.

Allgemeines.

Venerische Affektionen ließen sich bei 3805 Frauen feststellen; unter diesen wurden 3702 wegen ihrer venerischen Affektion aufgenommen, während bei den übrigen 103 anläßlich der Verpflegung wegen eines anderen Leidens eine überstandene venerische Infektion nachgewiesen werden konnte.

Auf die einzelnen Jahrgänge verteilt sich die Gesamtzahl folgendermaßen:

Jahr	Gesamtzahl der Frauen, an denen eine venerische Infektion festgestellt werden konnte
1902	719
1903	742
1904	804
1905	715
1906	825
Summe	3805

Es fanden sich im ganzen:

Fälle von Ulcus venereum	939
„ „ Gonorrhoe	1670
„ „ Syphilis	2900
Summe	5509

Eine Kombination zweier oder aller dreier venerischer Affektionen fand sich bei 1066 Frauen, u. zw. hatten

Ulcus venereum und Gonorrhoe	118 Frauen,
„ „ „ Syphilis	334 „
Gonorrhoe und Syphilis	332 „
Ulcus ven., Gonorrhoe und Syphilis	282 „

Dagegen fand sich nur eine venerische Affektion in 3095 Fällen, u. zw.

205 mal Ulcus venereum allein,
938 „ Gonorrhoe allein,
1952 „ Syphilis allein.

A. Ulcus venereum.

An Ulcus molle waren 939 Frauen erkrankt, von welchen 118 auch an Gonorrhoe, 334 auch an Syphilis, 282 an allen 3 venerischen Affektionen litten. Unter der Gesamtzahl finden sich 906 ledige, 27 verheiratete und 6 geschiedene, getrennte oder verwitwete. Es fanden sich also 96·48% ledige und 2·87% verheiratete.

Mit möglichster Berücksichtigung der Zeit, in welcher die erste Infektion fiel, verteilen sich die Fälle nach dem Lebensalter folgendermaßen:

Jahre	Zahl d. Fälle	Jahre	Zahl d. Fälle
bis 16	26[1])	Übertrag	830
17—20	325	31—40	93
21—25	345	41—50	15
26—30	134	über 50	1[2])
Fürtrag	830	Summe	939

[1]) Darunter 13 16jährige, 10 15jährige, 2 14jährige (1 Waisenkind, das mit seiner 15jährigen Schwester in einem Bett schlief und 1 Magd) und 1 13jährige (ohne Beschäftigung).

[2]) 51jährige verheiratete Büglerin.

Im Spitale behandelt wurden wegen Ulcus molle (gleichbedeutend mit der Zahl der Infektionen):

1 Patientin	7 mal,	35 Patientinnen	3 mal,
2 Patientinnen	6 „	91 „	2 „
6 „	5 „	757 „	1 „
14 „	4 „		

Dem Berufe nach fanden sich unter den an Ulcus venereum erkrankten:

Prostituierte	522	55·60	Prozent
Dienstpersonal (Mägde, Köchinnen, Bedienerinnen, Stubenmädchen etc.)	228	24·28	„
Hilfsarbeiterinnen	92	9·80	„
Kassierinnen, Kellnerinnen, Büfettmädchen	48	5·11	„
Ohne Beschäftigung oder zu Hause	24	2·55	„
Taglöhnerinnen	19	2·02	„
Verschiedene freie Berufe	6	0·64	„
Summe	939	100·00	Prozent

11 der an Ulcus molle Erkrankten waren gravid.

B. Gonorrhoe.

Die Zahl der an Gonorrhoe und deren Folgezuständen erkrankten Frauen betrug 1670, von denen 118 auch an Ulcus venereum, 332 auch an Syphilis und 282 an allen 3 venerischen Affektionen litten; unter allen waren 1618 ledige, 43 verheiratete und 9 getrennte, geschiedene oder verwitwete, demnach 96·88% ledige und 2·45% verheiratete.

Obwohl, wie erklärlich, die Zeit der ersten Infektion schwer zu bestimmen war und sich in relativ vielen Fällen keine genaueren Anhaltspunkte hierüber fanden, dürfte die folgende Einteilung nach den Lebensaltern mit möglichster Berücksichtigung der ersten Spitalsbehandlung nicht ohne Interesse sein.

Jahre	Zahl d. Fälle	Jahre	Zahl d. Fälle
bis 16	151	Übertrag	1565
17—20	714	31—40	90
21—25	486	41—50	13
26—30	214	über 50	2
Fürtrag	1565	Summe	1670

Die unter 17 Jahre alten Patientinnen waren:

102	16jährige,	
31	15 „	(davon war eine Virgo, die Mutter litt an eitrigem Ausfluß, eine hatte noch nicht menstruiert),
3	14 „	(darunter eine stupriert),
1	12 „	
2	11 „	(eine stupriert),
3	10 „	(davon 2 stupriert, eine von einem 15jähr. Burschen),

1 $9^1/_2$jährige,
2 9 „ (eine hatte peritoneale Reizerscheinungen),
1 8 „ (stupriert von einem 14jährigen Burschen),
3 7 „ (eine davon stupriert von einem 40jährigen Mann),
1 $6^1/_2$ „
1 4 „

Die über 50jährigen waren eine 51jährige verheiratete Büglerin, die gleichzeitig an Ulcus venereum litt und eine 54jährige verheiratete Taglöhnerin.

Die 1670 Frauen haben folgende Behandlungen durchgemacht:

1333 Patientinnen . . . 1 Behandlung,
156 „ . . . 2 Behandlungen,
94 „ . . . 3 „
50 „ . . . 4 „
37 „ . . . mehr als 4 Behandlungen.

Dem Berufe nach verteilen sie sich folgendermaßen:

Prostituierte	998	59·76	Prozent,
Dienstpersonal (Mägde, Köchinnen, Bedienerinnen, Stubenmädchen)	396	23·72	„
Hilfsarbeiterinnen	128	7·66	„
Kassierinnen, Kellnerinnen, Büfettdamen etc.	52	3·11	„
Ohne Beschäftigung oder zu Hause	40	2·40	„
Taglöhnerinnen	24	1·43	„
Verschiedene freie Berufe	32	1·92	„
Summe	1670	100·00	Prozent.

Unter den behandelten Fällen fand sich 5mal Komplikation mit Rektalgonorrhoe (3 Prostituierte, 2 22-, eine 20jährige; letztere litt an allen 3 venerischen Affektionen, ferner 1 23jährige Näherin und eine 24jährige Polizeimanipulantin).

13 der an Gonorrhoe erkrankten Frauen waren gravid.

C. Syphilis.

Die 2900 Syphilisfälle bei Frauen, von denen 334 auch an Ulcus venereum, 332 auch an Gonorrhoe und 282 an allen 3 venerischen Affektionen litten, verteilen sich auf 2660 ledige, 210 verheiratete und 30 getrennte, geschiedene oder verwitwete. Es fanden sich demnach 91·72% ledige und 7·24% verheiratete.

Mit möglichster Berücksichtigung des Zeitpunktes der Infektion ergab sich folgender Altersaufbau (nach Abzug der später zu besprechenden 20 Fälle von hereditärer Lues):

Jahre	Zahl d. Fälle	Jahre	Zahl d. Fälle
bis 16	81	Übertrag	2536
17—20	1110	31—40	225
21—25	980	41—50	80
26—30	365	51—60	35
Fürtrag	2536	über 60	4
		Summe	2880

Von den unter 17 Jahren alten weiblichen Patienten mit Syphilis waren 59 mit 16 Jahren,
17 „ 15 „ (eine davon hatte noch nicht menstruiert),
5 „ 14 „
1 „ 13 „
1 „ 10 „ (einmonatliche Krankheitsdauer, stupriert),
1 „ 9 „ (Sklerose am rechten Mundwinkel).

Die 4 über 60 Jahre alten Frauen mit frischer Syphilis waren:
1 63jährige Pfründnerin . . . . . (Krankheitsdauer: 10 Wochen),
1 63 „ verheiratete Taglöhnerin . . („ 2 Monate),
1 76 „ Näherin . . . . . („ 6 Wochen),
1 78 „ Taglöhnerin . . . . . („ 9 Monate).

Die 2900 Frauen mit Syphilis haben die folgenden Behandlungen (an der Klinik) durchgemacht:

1576	Patientinnen	1 Behandlung,
665	„	2 Behandlungen,
330	„	3 „
168	„	4 „
161	„	mehr als 4 Behandlungen.

Die Berufsverteilung war die folgende:

Prostituierte	940	32·42	Prozent,
Dienstpersonal (Mägde, Köchinnen, Bedienerinnen, Stubenmädchen)	668	23·03	„
Hilfsarbeiterinnen	479	16·52	„
Kassierinnen, Kellnerinnen, Büfettdamen etc.	99	3·42	„
Ohne Beschäftigung oder zu Hause	370	12·42	„
Taglöhnerinnen	94	3·56	„
Verschiedene freie Berufe	250	8·63	„
Summe	2900	100·00	Prozent.

Gummen wurden bei 151 Frauen konstatiert (= 5·2%), von welchen 66 zum erstenmale in Behandlung kamen, von den übrigen waren behandelt:

23 . . . . . 2 mal, 10 . . . . . 4 mal,
22 . . . . . 3 „ 10 . . . . . über 4 mal.

Extragenitale Infektionen waren 36 zu verzeichnen.

Bei 85 Patientinnen mit Syphilis bestand Gravidität. (In einem dieser Fälle war die Infektion der Frau im VI. Lunarmonate erfolgt, der gleichfalls in klinischer Behandlung stehende Vater zeigte eine 3—4 Monate alte Lues, beide Eltern waren also zur Zeit der Zeugung gesund.)

Todesfälle waren 2 zu verzeichnen:

68jährige Bedienerin mit Gummen, Krankheitsdauer unbekannt, Lungenödem.

53jährige Bedienerin, 18jährige Krankheitsdauer, Gumma capitis, Abszeß im Scheitelbein.

Die 20 Fälle von hereditärer Syphilis beim weiblichen Geschlecht waren 14 Kinder (1, $1^1/_2$, 3 (2), 4, $4^1/_2$, 5 (2), 6 (2), 7, 11, 13 (2) Jahre), ferner 2 15jährige ohne Beschäftigung, 2 16jährige (1 Näherin, 1 Private), 1 19jährige Private und eine 26jährige Magd.

Zusammenfassung des Materiales.

Übersicht über die Gesamtzahl der wegen venerischer Affektionen verpflegten Personen.

Jahr	Männer	Frauen	Zusammen
1902	725	719	1444
1903	748	742	1485
1904	757	804	1561
1905	763	715	1478
1906	624	825	1449
Zusammen	3612	3805	7417

Wohl hauptsächlich durch den gleich bleibenden Belegraum der Klinik bedingt, ergeben sich in den einzelnen Jahren der Berichtsperiode nur sehr geringe Schwankungen.

Übersicht über die Zahl der einzelnen Geschlechtskrankheiten und ihr kombiniertes Vorkommen bei Männern und Frauen.

Art der Geschlechtskrankheit und Kombination	Männer	Frauen	Zusammen
Ulcus molle allein	569	205	571
Ulcus molle und Gonorrhoe	166	118	284
Ulcus molle und Syphilis	158	334	492
Gonorrhoe allein	618	938	1556
Gonorrhoe und Syphilis	494	332	826
Syphilis allein	1525	1952	3477
Ulcus molle, Gonorrhoe u. Syphilis	87	282	369

Aus dieser Tabelle geht zunächst hervor, daß bei beiden Geschlechtern am häufigsten Syphilis allein vorkommt, ihr folgt an Häufigkeit die Gonorrhoe (natürlich nur die im Spitale behandelte Gonorrhoe) und die Kombination beider. Am seltensten findet sich die Verbindung von Ulcus molle und Gonorrhoe, nicht gar selten sind bei beiden Geschlechtern alle 3 venerischen Affektionen vorhanden.

Vergleicht man die Beteiligung der Männer und Frauen, so zeigt sich, daß das weibliche Geschlecht viel öfter und viel häufiger kombiniert erkrankt. Syphilis und Gonorrhoe allein finden sich bei ihm in bedeutend größerer Zahl als bei Männern, die Kombination von Ulcus molle und Syphilis ist viel häufiger, dagegen Ulcus molle allein ungleich seltener. Sehr auffallend ist das bei Weibern ungefähr dreimal häufigere Vorkommen aller drei Geschlechtskrankheiten. Das Milieu unserer klinischen Patientinnen, die sich zum großen Teil aus Prostituierten, vazierenden Dienstmädchen etc. rekrutieren, mag zu diesem Verhalten seinen Teil beitragen.

Übersicht über die absolute Zahl der Fälle und den Zivilstand der befallenen Patientinnen.

Krankheit	Männer				Weiber				Totalsumme
	ledige	verheirat.	Witwer u. Gesch.	Zusammen	ledige	verheirat.	Witwer u. Gesch.	Zusammen	
Ulcus ven.	895	75	10	980	906	27	6	939	1919
Gonorrhoe	1179	162	24	1365	1618	43	9	1670	3035
Syphilis . .	1962	270	32	2264	2660	210	30	2900	5164
Zusammen	4036	507	66	4609	5184	280	45	5509	10118

Diese Zahlen sind zunächst durch ihre Größe bemerkenswert: **10.118 Fälle von Geschlechtskrankheiten** (4609 bei Männern, 5184 bei Frauen).

Wir sind uns bewußt, daß auch aus diesen Zahlen keine Rückschlüsse auf die Verbreitung der venerischen Erkrankungen in der Zivilbevölkerung gezogen werden können. Alle diesbezüglichen Versuche, aus Spitals- oder Krankenkassenstatistiken durch Berechnungen, die auf eine Multiplikation hinauskommen, die Verbreitung der Geschlechtskrankheiten in der gesamten Zivilbevölkerung auch nur annähernd zu bestimmen, sind vom wissenschaftlich-statistischen Standpunkte als verfehlt zu bezeichnen. So hat bekanntlich Blaschko[1]) vorgeschlagen, durch Multiplikation der frischen Gonorrhoefälle mit 8, der frischen Syphilisfälle mit 6 die Gesamtzahl der jährlichen Infektionen (in Berlin) zu bestimmen. Nach Gutstadt,[2]) der berechnet haben will, daß nur 5% der venerisch Infizierten die Spitalsbehandlung aufsuchen, müßte man die Zahlen der Krankenhausstatistiken mit 20 multiplizieren.

Namentlich was die Gonorrhoe betrifft, ergeben alle Krankenhausstatistiken übereinstimmend viel zu niedrige Zahlen, da eben nur ein Bruchteil der an Gonorrhoe Erkrankten Spitalsbehandlung aufsucht. Daß die oben ausgewiesenen hohen Zahlen gleichwohl sehr beachtenswert sind und die große Verbreitung der Gonorrhoe auch vom sozialhygienischen Standpunkte volle Beachtung verdient, braucht wohl nicht besonders hervorgehoben zu werden. Diese Bedeutung kommt der Gonorrhoe bei beiden Geschlechtern zu; indem man ihre verderblichen Folgen bei der Frau immer wieder betont, unterschätzt man leicht den Schaden, den sie auch beim männlichen Geschlechte verursacht. Es genügt wohl, hier daran zu erinnern, daß

[1]) Über die Verbreitung der Geschlechtskrankheiten. Mitteilungen der Deutschen Gesellschaft zur Bekämpfung der Geschlechtskrankheiten. 1902. I. p. 10.

[2]) l. c.

nach Fürbringer[1]) die Sterilität der Ehen in einem Drittel der Fälle auf Gonorrhoe des Mannes beruht.

Aus der obigen Tabelle ergibt sich abermals ein Überwiegen der Frauen in Bezug auf die absolute Häufigkeit der Krankheitsfälle. Die Syphilis und Gonorrhoe ist fast doppelt so häufig, das Ulcus venereum fast gleich häufig wie bei Männern.

Mit Rücksicht auf das oben Gesagte wollen wir von einer Vergleichung der Häufigkeitszahlen der Syphilis und Gonorrhoe absehen; wird doch die Frequenz der Gonorrhoe gewöhnlich dreimal so groß eingeschätzt als jene der Syphilis.

Bei den Männern ist ein deutliches und sehr beträchtliches Überwiegen der verheirateten gegenüber den Frauen bei allen drei Geschlechtskrankheiten zu konstatieren, am stärksten bei der Gonorrhoe, während sich bei den Frauen noch am meisten verheiratete unter den syphilitischen, am wenigsten unter den an Ulcus venereum erkrankten finden. Außerdem sei noch erwähnt, daß sich die verheirateten Männer meist außer der Ehe infiziert hatten, während die verheirateten Frauen von ihren Männern krank wurden.

Altersaufbau.

Jahre	Männer				Weiber				Totale
	Ulcus venereum	Gonorrhoe	Syphilis[2])	Zusammen	Ulcus venereum	Gonorrhoe	Syphilis[2])	Zusammen	
unt. 17	4	33	4	41	26	151	81	258	299
17—20	187	352	322	861	325	714	1110	2149	3010
21—25	351	462	844	1657	345	486	980	1811	3468
26—30	252	331	599	1182	134	214	365	713	1895
31—40	145	138	343	626	93	90	225	408	1034
41—50	28	27	98	153	15	13	80	108	261
51—60	11	15	27	53	1	2	35	38	91
über 60	2	7	6	15	—	—	4	4	19
Zus.	980	1365	2243	4588	939	1670	2880	5489	10077

[1]) Die Störungen der Geschlechtsfunktion des Mannes. 2. Auflage. Wien 1901.

[2]) Abzüglich der Fälle von hereditärer Lues.

Aus dieser Übersicht geht hervor, daß die Gonorrhoe bei beiden Geschlechtern im Ver-

Berufe der Männer.

Beruf	Fälle von			Zus.	Ges.-Zahl d. Arbeit.[1]
	Ulcus	Gonorrhoe	Syphilis		
Gärtner	5	2	12	19	—
Ton- und Steinarbeiter	6	7	8	21	8601
Metall- und Maschinenarbeiter	96	115	182	393	71600
Mechaniker	11	15	32	58	—
Holzarbeiter	44	72	82	198	30471
Lederarbeiter und Tapezierer	20	25	20	65	9112
Textilarbeiter	10	10	16	36	13475
Arbeiter der Bekleidungsindustrie	60	99	134	293	85726
(darunter Schneider	29	50	66	145	—
Schuster	27	47	46	120)	—
Friseure	21	30	34	85	—
Lebensmittelindustriearbeiter	157	204	346	707	59395
(darunter Angehörige des Gast- u. Schankgewerbes, meist Kellner	85	120	186	391	30833
Marqueure	12	23	10	45	—
Bäcker (und Zuckerbäcker)	34	46	70	150	—
Fleischer und Selcher	23	37	58	118	—)
Papier- und graphische Arbeiter	18	23	34	75	9492
Bauarbeiter	21	37	54	112	44968
Maler und Anstreicher	13	38	36	87	
Monteure	14	15	24	53	—
Gewerbliche Lehrlinge	11	15	4	30	—
Kaufmännisches Personal	49	89	122	260	—
Hilfsarbeiter	78	91	134	303	—
Taglöhner	43	52	100	195	—
Kutscher	94	87	186	367	—
Diener	49	61	94	204	—
Verkehrsbedienstete	40	44	98	182	—
Beamte und Hilfsbeamte	37	56	78	171	—
Studenten	16	27	22	65	—
Geschäftsleute	11	32	42	85	—
Verschiedene freie Berufe	40	109	224	373	—
(darunter Agenten	18	29	52	99	—
Lehrer	2	5	10	17	—)
ohne und mit unbekanntem Beruf	16	10	146	172	—
Zusammen	980	1365	2264	4609	—

[1]) Nach den Ergebnissen der gewerblichen Betriebszählung vom 3. Juni 1902 der k. k. stat. Zentralkommission. LXXV. Bd. 3. H. Wien. Hölder 1905.

gleich zu den beiden anderen venerischen Infektionen am frühesten erworben wird. In der Studie von Heiberg und Hansen[1]) findet sich neben der dieser Autoren die Statistik von Edmond Fournier, die sich auf 10.000 Fälle aufbaut. 57% aller Infizierten stand nach E. Fournier im Alter bis zu 25 Jahren, 30% zwischen dem 25. und 30. Lebensjahr, während auf die Lebensjahre über 30 noch 22·2% kommen. Heiberg und Hansen fanden 53% aller Infizierten unter 25 Jahren. Aus unserer Statistik ergeben sich ähnliche Verhältnisse, nur liegen dieselben bezüglich der Minderjährigen noch ungünstiger. Es kommen nämlich bis zum 25. Lebensjahr rund 67%, zwischen dem 25. und 30. Lebensjahr rund 19% und darüber hinaus 14% Infektionen vor. Weit mehr als die Hälfte aller Infizierten war also noch minderjährig! Bei Weibern sind die früheren Lebensjahre weit häufiger vertreten als bei den Männern, namentlich die Zeit unter 20 Jahren, während bei den Männern vom 50. Lebensjahre an sich relativ höhere Zahlen finden.

Über die selteneren Fälle von venerischen Infektionen in auffallend niedrigem und hohem Lebensalter ist bei der Detailbesprechung näheres zu finden.

Die Schichtung nach Berufen mußte naturgemäß für Männer und Weiber getrennt erfolgen.

Die folgende Heraushebung einzelner Berufsarten in Prozenten macht das Vorwiegen derselben noch deutlicher.

Beruf	Ulcus ven.	Gonorrhoe	Syphilis
Lebensmittelindustriearbeiter	16·02	14·94	15·72
Metallarbeiter	9·8	8·42	8·03
Kutscher	9·59	—	8·21
Hilfsarbeiter	7·84	6·67	5·91
Freie Berufe	—	7·98	9·89
Bekleidungsarbeiter	—	7·25	5·91
Kaufmännisches Personal	—	—	5·38

Auf den ersten Blick fällt die starke Beteiligung der Lebensmittelindustrie-Arbeiter auf.

[1]) Arch. f. Derm. u. Syph. Bd. LXIII. p. 61.

gegen welche alle anderen Berufe weit zurückstehen. Wie aus der Spezialtabelle ersichtlich, sind es am meisten Kellner, dann erst Bäcker und Fleischer, die hier in Betracht kommen. Dieses Ergebnis ist gewiß nicht ohne Bedeutung für die Gewerbehygiene, namentlich mit Rücksicht auf die Häufigkeit der Syphilis bei Personen, die mit Nahrungs- und Genußmitteln zu tun haben. Wie aus der Rubrik Gesamtzahl der Arbeiter hervorgeht, sind die hohen Krankheitsziffern bei Lebensmittelarbeitern nicht etwa auf ein numerisches Überwiegen dieser Branche über andere Berufszweige zurückzuführen, sondern sie deuten direkt auf eine starke Durchseuchung dieser Arbeiterklasse hin.

Daß auch Lehrlinge in der Tabelle figurieren, u. zw. bei allen drei Geschlechtskrankheiten, verdient gleichfalls Beachtung.

Weibliche Berufe.

Beruf	Ulcus ven.		Gonorrhoe		Syphilis	
	absolut	%	absolut	%	absolut	%
Prostituierte	522	55·6	998	59·8	940	32·4
Dienstpersonal (Mägde, Köchinnen, Bedienerinnen)	228	24·3	396	23·7	668	23·0
Hilfsarbeiterinnen	92	9·8	128	7·7	479	16·5
Kassierinnen, Kellnerinnen	48	5·1	52	3·1	99	3·4
Ohne Beruf oder zu Hause	24	2·6	40	2·4	370	12·5
Taglöhnerinnen	19	2·0	24	1·4	94	3·6
Verschiedene freie Berufe .	6	0·6	32	1·9	250	8·6
Zusammen . . .	939	100·0	1670	100·0	2900	100·0

Hier könnte zunächst der im Vergleiche zu den beiden anderen Geschlechtskrankheiten relativ geringe Prozentsatz der Prostituierten speziell bei Syphilis auffallen. Wir möchten indessen auf diesen Umstand kein großes Gewicht legen. Erfahrungsgemäß erwerben die Prostituierten in der großen Überzahl der Fälle, man kann sagen in fast allen Fällen, bei längerer Ausübung ihres Gewerbes Syphilis. Bei unserem Mate-

riale hat es sich vielfach um junge, zum ersten Male ins Spital aufgenommene Prostituierte gehandelt, die mit Gonorrhoe oder Ulcus molle sozusagen ihre venerische Laufbahn begannen. So sind denn auch diese Zahlen mit den Ergebnissen anderer Statistiken, die festzustellen suchten, wie viele Prostituierte von Syphilis frei bleiben, in dieser Richtung nicht vergleichbar. Nach Wedensky (1. Jänner 1895) waren in Petersburg nur 39·6% der Prostituierten nicht syphilitisch. Bei unserem Materiale fanden sich unter 1215 Prostituierten nur 275, an denen zur Zeit des klinischen Aufenthaltes keine vorhandene oder überstandene Syphilis nachweisbar war (22·6%).

Von mehreren Autoren wird betont, daß die Prostituierten in auffallend jungen Jahren von Geschlechtskrankheiten, besonders Syphilis, befallen werden. In Paris standen von 123 syphilitischen Prostituierten

im 16. Lebensjahre	5·7%	im 20.—22. Lebensjahre	28.4%
„ 17.—19. „	48·0 „	„ 23.—32. „	17.9 „

An diesem etwas kleinen Materiale ist bemerkenswert, daß Prostituierte über 32 Jahre fehlen, die bei unseren Fällen keineswegs selten sind. Nach Albanel[1]) wurden in Paris 1894—1896 435 Mädchen unter 16 Jahren wegen Vagabundierens aufgegriffen, 222 davon waren der Prostitution ergeben und die meisten syphilitisch infiziert.

Von den 1215 Prostituierten unseres Materiales standen zur Zeit der Infektion, bezw. ersten Behandlung wegen Syphilis im Alter von

unter 17 Jahren	95	31—40 Jahren	30
17—20 „	505	40—50 „	15
21—26 „	473	über 50 „	2
27—30 „	95		

Hiebei ist zu bemerken, daß zahlreiche Prostituierte schon Syphilis erworben hatten, noch ehe sie das Gewerbe offiziell ausübten.

---

[1]) Albanel, Édute statistique sur les enfants traduits en justice. Paris 1897, pag. 39.

Übersicht über die Zahl der Behandlungen.

Zahl der Behandlungen	Männer			Weiber		
	Ulc. v.	Gonorr.	Syphilis	Ulc. v.	Gonorr.	Syphilis
1	929	1061	1655	757	1333	1576
2	43	225	358	91	156	665
3	7	57	142	35	94	330
4	—	15	47	14	50	168
mehr als 4	—	7	62	9	37	161

Hieraus geht zunächst für beide Geschlechter hervor, daß die Zahl der Fälle, in denen nur — soweit bekannt — eine einmalige klinische Behandlung der Syphilis durchgeführt wurde, erschreckend hoch ist. Mehr als dreimalige Behandlung gehört schon zu den Seltenheiten. Bei den Frauen ist — entsprechend der Zwangsbehandlung der Prostituierten — die Zahl der Kuren durchschnittlich eine etwas höhere, immerhin sind auch hier die einmaligen Behandlungen prädominierend.

Gummen wurden unter 5164 Patienten mit Syphilis 272 mal konstatiert (= 5·24%) und zwar unter 2264 Männern 121 mal (= 5·34%) und unter 2900 Frauen 151 mal (= 5·2%).

Diese Zahlen stimmen sehr gut mit zahlreichen anderen Statistiken überein. So fand Neumann[1]) in den Jahren 1890—1902 unter 11.693 Fällen 520 Gummen (= 4·44%).

Sehr groß ist die Zahl der Fälle, bei denen Gummen bei der ersten Spitalsbehandlung konstatiert wurden. In fast allen diesen Fällen war auch keine private Behandlung vorangegangen.

Es waren von den Patienten mit Gummen behandelt worden:

	Männer	Frauen		Männer	Frauen
1 mal	29	66	7 mal	3	1
2 mal	47	23	8 mal	.	1
3 mal	21	22	13 mal	1	.
4 mal	11	10	14 mal	.	1
5 mal	8	4	23 mal	.	1
6 mal	1	2			

[1]) Neumann, Wiener med. Wochenschrift 1903, Nr. 19.

Namentlich bei den Frauen ist die Zahl der nicht vorbehandelten Fälle eine sehr beträchtliche. Nach Jadassohn[1]) waren unter 1084 Luetikern in Bern 194 tertiäre Fälle, davon 109 ohne Anamnese, also auch ohne vorausgegangene Behandlung.

Während bei Jadassohn der Prozentsatz der nicht vorbehandelten Fälle gummöser Syphilis 56·2 beträgt, läßt sich an unserem Materiale für Männer ein Prozentsatz von 48·7, für Frauen von 43·7 feststellen.

Über die nicht sehr zahlreichen Fälle von extragenitaler Infektion, hereditärer Lues und letale Ausgänge unterrichtet die obenstehende Detailbesprechung.

[1]) Sanitär-demograph. Wochenbulletin der Schweiz 1900, p. 287.

Aus der dermatologischen Universitätsklinik in Bern.
(Prof. Dr. Jadassohn.)

Beitrag zum Studium des Elacins.

Von

Dr. med. **Carl Rodler**, Nürnberg,
fr. Volontärassistent der Klinik.

Einer Anregung meines hochverehrten Lehrers, des Herrn Professor Jadassohn folgend, habe ich über das von Unna (35) so genannte Elacin Untersuchungen angestellt, über die ich im folgenden berichten werde.

Bekanntlich hatte Reizenstein (30) gefunden, daß sich in der Gesichtshaut auch schon relativ jugendlicher Individuen elastische Fasern finden, welche neben anderen Veränderungen ein herabgesetztes Tinktionsvermögen mit saurem Orcein aufweisen. Unna bestätigte das und betonte besonders, daß diese Fasern „chemisch derartig verändert sind, daß sie basische Farbstoffe aus alkalischen Lösungen anziehen"; er nannte sie im Gegensatze zum Elastin „Elacin". Er bestätigte ferner die von Neumann (26), Schmidt (32), Reizenstein beschriebenen Degenerationserscheinungen des elastischen Gewebes in der senilen, oder wie er sich ausdrückte, „Witterungshaut" (Quellung, Zerfall, Klumpen- und Schollenbildung) und beschrieb außerdem „Collastin", „Colloid", „Collacin" und „basophiles Collagen". Weitere Untersuchungen über das Elacin in der Haut wurden dann speziell von Ramon y Cajal (29), Himmel (14) und Krzysztalowicz (20) angestellt; es wurde besonders bei alten, aber auch bei jüngeren Leuten an denjenigen Körperstellen gefunden, die für gewöhnlich von Kleidungsstücken nicht bedeckt sind, also in erster Linie an Gesicht, Hals und Händen; außerdem fiel es Unna (37) in der Haut bei Myxödem, bei Narben und Striae auf; in letzteren fand er es regelmäßig „und zwar unterscheiden sich hier die Elacinfasern so von den normalen elastischen Fasern, daß sie nicht wie diese durchgerissen und demgemäß an den Randpartien zusammengerollt und angehäuft, sondern, ähnlich wie die kollagenen Fasern, einfach gestreckt oder doch nur wellig gebogen sind"; aus dem Vorkommen von Elacin in den Striae

schließt Unna, daß wir es hier nicht nur mit einer mechanischen Deformität der Haut, sondern mit einer wahren regressiven Metamorphose zu tun haben. Aus dem meist parallelen und geraden Verlaufe der Fasern schließt er weiter auf einen Elasticitätsschwund, weil sie, den Hautbewegungen folgend, allmählich horizontal und parallel sich lagern, „da sie wohl gestreckt werden, sich aber nicht mehr zurückordnen können".

Ich habe einige Striae vom Bauch, ferner eine vom Arm (seit 10 Jahren bestehend) untersucht, Elacin aber nicht gefunden, möchte jedoch auf diesen Punkt nicht weiter eingehen, da man zur Entscheidung der Frage, ob die Striae zur Zeit ihrer Bildung Elacin enthalten (nur dann könnten sie doch zur regressiven Metamorphose gerechnet werden) oder ob dieses erst nachträglich in ihnen entsteht, frischer Striae bedarf.

Auf die weiteren Beobachtungen der genannten Autoren, sowie die verschiedenen Färbungsmethoden werde ich noch zurückkommen.

Ich habe sowohl normale wie pathologisch veränderte Haut von verschiedenen Körperstellen und aus verschiedenen Lebensaltern untersucht. Das Material entstammte teils Leichen, teils wurde es bei Hauterkrankungen in vivo excidiert. Die Hautstücke wurden in Sublimateisessig fixiert und weiter mit Jod und Alkohol behandelt oder sofort in 70% Alkohol und dann weiter in steigenden Alkohol verbracht und in Paraffin eingebettet; die Schnitte haben im allgemeinen eine Dicke von 15 μ. Einige Stücke wurden auch in Formalin fixiert und in steigendem Alkohol gehärtet; einen wesentlichen Einfluß der verschiedenen Vorbereitungsmethoden auf die folgenden Färbungen habe ich nicht beobachten können.

Von Färbungen wandte ich an:

1. Polychromes Methylenblau — 33⅓% Tanninlösung.
2. „ „ — Glyzerinäthermischung.
3. Saures Orcein, Salzsäurealkohol, folgende Kernfärbung.
4. Hämalaun 3—16 Stunden.
5. Kresylechtviolett (konzentrierte wässerige Lösung), Färbung ca. 5 Minuten, Differenzieren in 95% Alkohol.
6. Kresylechtviolett — 33⅓% Tanninlösung.
7. Saffranin (1% wässrige Lösung) — 33⅓% Tanninlösung mit Zusatz von 1% Wasserblau.

Außerdem die verschiedenen kombinierten Methoden für Elastin-Elacin und Collagen.

Wenn Krzyzstalowicz bemerkt, daß keine andere als die Unna-Taenzersche Methode es erlaube, die für Elacin und Elastin spezifischen Färbungen gleichzeitig anzuwenden und auf diese Weise kombinierte Färbungen der verschiedenen Fasern und ihrer Veränderungen zu erhalten, während die Weigertsche Methode dazu nicht brauchbar sei, so möchte ich dem entgegenhalten, daß ich schöne kombinierte Bilder auch mit folgender Färbung erzielen konnte:

Weigerts Elastinfarbe 30 Minuten, Differenzieren in Alkohol, Wasser.

1% wässerige Saffraninlösung 10 Minuten.

1% Wasserblau in 33⅓% Tanninlösung 15—20 Minuten, Auswässern, kurz Alkohol abs., Xylol.

Es zeigen hier die roten Elacinfasern einen starken Gegensatz zu den blauschwarzen Elastinfasern.

Wesentliche Vorzüge hat meiner Ansicht nach das von Herxheimer in die histologische Technik eingeführte Kresylechtviolett bei der Elacinfärbung, indem es die einzelnen Fasern sehr schön differenziert.

Auf weitere Färbungsresultate werde ich weiter unten zurückkommen und will zunächst eine Übersicht über die von mir untersuchten Fälle folgen lassen.

Ich habe 50 Hautstücke untersucht; die Individuen, von denen sie stammten, standen im Alter von 3, 3½, 6, 12, 19, 22, 23, 24, 28, 30, 40, 45, 50, 54, 55, 60, 63, 64, 65, 70, 78, 83 Jahren, in drei Fällen war das Alter unbekannt.

Elf Hautstücke wurden in vivo excidiert, das übrige war Leichenmaterial.

Was die Lokalisation betrifft, so stammten 10 Stücke vom Gesicht, 6 von der Hand, 6 vom Hals, 9 vom Vorderarm, 7 vom Bauch, 5 vom Kopf, 2 von der Achselhöhle, 1 vom Ober-, 1 vom Unterschenkel, 1 vom Oberarm, 1 von der Brust (einmal unbekannt). Außerdem wandte ich vielfach Elacinfärbung bei gelegentlicher Untersuchung von Hautstücken an, die nicht von Gesicht, Hals und Händen stammten; da ich Elacin nicht fand, habe ich diese hier nicht angeführt.

Unter diesen 50 Fällen war der Elacinbefund positiv 31 mal, negativ 19 mal.

Im Gesicht fand ich Elacin unter 10 Fällen 8 mal (45 J., 50 J., 55 J., 63 J., 73 J., einmal Alter unbekannt). 2 Fälle waren negativ (3½ J., 19 J.).

An der Hand (Handrücken und Hohlhand) in 6 Fällen 5mal (28 J., 40 J., 65 J., 70 J., einmal Alter unbekannt), negativ 1 Fall (6 J.).

Am Hals in 6 Fällen 4mal (40 J., 60 J., 64 J., 65 J.). 2 Fälle negativ (3 J., 22 J.).

Am Vorderarm in 9 Fällen 7mal (40 J., 50 J., 64 J., 65 J., 70 J., 78 J., 83 J.). 2 Fälle negativ (3 J., 22 J.).

Am Bauch in 7 Fällen 3mal (64 J., 65 J., 78 J.). 4 Fälle negativ (3 J., 22 J., 30 J., 40 J.).

Am behaarten Kopfe in 5 Fällen einmal (73j. M., Glatze). 4 Fälle negativ (3, 22, 40, 65). 3 Fälle stammten von weiblichen, 2 von männlichen Leichen.

Achselhöhle	2 Fälle negativ (23 und 54 J.).
Brusthaut	1 Fall negativ (12 J.).
Oberarm	1 Fall positiv (65 J.).
Oberschenkel	1 Fall positiv (83 J.).
Unterschenkel	1 Fall negativ (24 J.).

Positiv war der Befund in der Haut eines Kongonegers (Alter und Körperteil unbekannt).

Meine Resultate stimmen also insofern mit den bisherigen überein, als ich im Gesicht nach dem 45. Lebensjahre regelmäßig Elacin fand. Ich möchte ferner hervorheben, daß es auch am Hals und Vorderarm in allen Fällen über 40 Jahren vorhanden war; auffallend sind die positiven Befunde am Bauch (Striae waren an den excidierten Stellen nicht vorhanden), am Oberarm und Oberschenkel. Am behaarten Kopf habe ich nur einmal Elacin gefunden, möchte aber hervorheben, daß Matsuura (s. u.) es unter 9 Fällen 4mal fand und zwar:

	Pol. Methylenblau.	Hämalaun
57j. Mann	negativ	positiv
Alter Mann	negativ	positiv
Mann unbekannten Alters . . .	negativ	negativ
Mann unbekannten Alters . . .	negativ	negativ
20j. Mädchen	negativ	negativ
40j. Mann	negativ	negativ
54j. Frau (fast kahl)	positiv	positiv
52j. Mann (kahl)	positiv	positiv
6j. Kind	negativ	negativ

Die negativen Befunde stammten von Individuen in folgendem Lebensalter:

1 mal	$3^1/_2$ Jahre (Gesicht)
4 mal	3 Jahre (Hals, Vorderarm, Kopf, Bauch)
1 mal	6 Jahre (Hand)
1 mal	12 Jahre (Brust)
1 mal	19 Jahre (Gesicht)
4 mal	22 Jahre (Hals, Vorderarm, Kopf, Bauch)
1 mal	23 Jahre (Achselhöhle)

1 mal . . . . 24 Jahre (Unterschenkel)
1 mal . . . . 30 Jahre (Bauch)
2 mal . . . . 40 Jahre (Kopf und Bauch)
1 mal . . . . 54 Jahre (Achselhöhle)
1 mal . . . . 65 Jahre (behaarter Kopf).

Wir sehen, daß in den negativen Fällen 13 mal Individuen unter 23 Jahren in Betracht kamen, die 6 übrigen Fälle stammten von Körperstellen, wo Elacin nur ausnahmsweise gefunden wurde; in dieser Beziehung stimmen also meine Befunde im wesentlichen mit den bisherigen Resultaten überein.

Bei diesen Ergebnissen habe ich mich nicht nur auf Befunde gestützt, welche mit der Polychrom.-Methylenblau-Tanninmethode gewonnen wurden, sondern auch auf solche, die sich überhaupt mit basischen Farben in alkalischen Lösungen erzielen ließen. Unna sagt selbst, daß man Methylenblau ohne wesentlichen Nachteil durch andere stark basische Farben ersetzen kann und gibt speziell Saffranin und Karbolfuchsin an; da sich nun aber die Fasern verschiedenen Farben gegenüber verschieden verhalten, so ist es notwendig, auf die von mir angewandten Färbungen einen Augenblick etwas näher einzugehen.

Ich möchte, ehe ich auf die basischen Anilinfarben eingehe, hervorheben, daß Fasern, welche nach Lage, Vorkommen und morphologischem Verhalten mit Elacin im wesentlichen übereinzustimmen scheinen, auch mit Hämatoxylinfarben angefärbt werden können. Diese Tatsache war Herrn Prof. Jadassohn schon lange aufgefallen; sie wird aber gelegentlich auch in der Literatur erwähnt. So sagt schon Schmidt (32), daß degenerierte elastische Fasern sich mit Hämatoxylin-Eosin blau färben.

Darier (3) gibt an, daß beim Pseudoxanthoma elasticum Hämatein eine diffuse Violettfärbung der elastischen Fasern bedingte. Ferner ist in einigen aus der Berner Klinik hervorgegangenen Arbeiten [Himmel (14), Dübendorfer (6)] darauf hingewiesen worden, daß Hämalaun Fasern färbt, die mit den Elacinfasern übereinzustimmen scheinen.

Auch hat im Jahre 1902 an der hiesigen Klinik Matsuura in einer aus äußeren Gründen nicht publizierten Arbeit zahlreiche elacinhaltige Präparate, die teils mit Polychrom.-Methylenblau-Tannin, teils mit Hämalaun gefärbt waren, ver-

glichen; er kam zu dem Resultate, daß, was Deutlichkeit der Bilder und Sicherheit des Erfolges anbetreffe, die Hämalaunfärbung (Hämalaun 1·0 Aqu. dest. 20·0 — 3 Stunden bis eine Nacht) der ersteren Methode gleichzusetzen sei; dem kann ich allerdings nicht beistimmen, denn es war oft sehr störend, daß sich bei dem langen Verweilen der Präparate in Hämalaun auch das kollagene Gewebe stark mitfärbte; man bekommt dann dunkle, nicht gut differenzierte Bilder; differenzierte man z. B. mit salzsäurehaltigem Wasser, so kam es oft vor, daß auch das elastische Gewebe sich ganz oder teilweise wieder entfärbte.

Bei Gutmann (12) finden wir die Bemerkung, daß sich Knäuel und Krümel in seinem Pseudoxanthoma elasticum mit Hämatoxylin bläulich-violett färben, mit Orcein aber weniger stark als normale elastische Fasern, daß sie aber nicht die Elacinreaktion geben. Auch Werther fand beim Pseudoxanthoma eine mit Hämatoxylin diffus gefärbte körnige Masse, die bei v. Gieson-Färbung braun erschien.

Dagegen ist es auch mir aufgefallen, daß sich bei der protrahierten Hämalaunfärbung in denselben Schnitten meist ungleich mehr den elastischen gleichende Fasern färben als mit polychr. Methylenblau; ja in einigen Fällen erschien das gesamte Fasersystem vom Epithel bis zur Subcutis wie mit Orcein oder Weigert gefärbt; besonders in dem unteren Drittel der Cutis und in der Subcutis fallen oft Fasern auf, welche mit keiner anderen Elacinmethode zu erkennen sind; dabei nehmen dieselben in den oberen Schichten einen dunkelvioletten, manchmal fast schwarzen, in den tieferen Schichten einen mehr hellbraunen Ton an; natürlich kommen dazwischen alle möglichen Übergänge vor. Außerdem werden jene subpapillär gelegenen, vielfach konfluierenden amorphen, krümeligen oder scholligen Massen, welche Unna Kollastin nannte und welche sich mit Orcein schwarzbraun, mit polychromem Methylenblau nicht oder sehr schwach, mit Eosin öfters rot färben, mit Hämalaun schwach aber deutlich tingiert. Mit der Ölimmersion betrachtet enthalten jene Massen neben verschieden großen Klumpen und Bröckeln ein dichtes Gewirr von sehr stark gekrümmten zarten blaßgrauen Fasern, welche, da sie oft direkt in die darunter

liegenden dunkler gefärbten Elacinfasern übergehen, einen deutlichen Zusammenhang mit ihnen verraten.

Die Hämalaunfärbung der Fasern bestimmte Matsuura, Untersuchungen anzustellen, ob dieselben nicht etwa kalkhaltig seien; es verliefen aber alle darauf zielenden Versuche negativ. Auch mir ist es nicht gelungen, in den Elacinfasern der Haut Kalk nachzuweisen.

Ähnlich wie die Hämalaunfärbung verhält sich die mit Kresylechtviolett bei Differenzierung in 95% Alkohol. Auch hier hat man fast in allen Präparaten den Eindruck, daß viel mehr Fasern gefärbt erscheinen als mit polychr. Methylenblau.

Die am stärksten degenerierten Fasern, welche meist an der Grenze des oberen und mittleren Drittels gelegen sind, heben sich durch ihre leuchtende oder dunkle Kobaltblaufarbe sehr scharf von der violetten Umgebung ab, während besonders in den oberen Schichten dicht unter dem Epithel jene konfluierenden, anscheinend amorphen Massen eine himmelblaue bis schwarzgrauviolette Farbe annehmen.

Bei einem gut gefärbten Präparat hat man dann ungefähr folgendes Bild:

Im obersten Drittel der Cutis, dicht unter dem Epithel, wo sich die mit Orcein schwarzbraun gefärbten verfilzten Klumpen befinden, sieht man teils mehr hellblaue, teils grauviolette, schwach gefärbte, undeutliche Massen liegen, an denen man mit schwacher Vergrößerung Einzelheiten nur schwer erkennen kann. Bei starker Vergrößerung lassen sie sich in ein Gewirr von schwach gefärbten, graublauen Fasern auflösen, die sich von den darunter liegenden tief und leuchtend blau gefärbten Fasern scharf abheben; man kann aber zwischen beiden Schichten deutlich einen Übergang erkennen, indem die Fasern der oberen Schicht nach unten zu stärker gefärbt und deshalb besser begrenzt erscheinen. Man hat alsdann in dieser parallel zur Epidermis verlaufenden Schicht in den oberen Partien zahlreiche tiefblau gefärbte und gut differenzierte und andererseits mehr blaßblaue bis schwachviolette Fasern nebeneinander. In den unteren Partien dieser Schicht verlaufen dann meist allein lange, wellige, ziemlich breite, tiefblau gefärbte, in Bündelform oft auch netzartig gruppierte, zum Epi-

thel meist parallele Fasern. Im mittleren und unteren Drittel der Cutis sieht man mehr isoliert oder büschelweise zusammenliegende schwächer gefärbte hellblaue Fasern, welche mit der Polychrom.-Methylenblaumethode oft nicht zu erkennen sind; manchmal sind es auch letztere in der Cutis und Subcutis gelegene Fasern allein, welche gefärbt hervortreten, während in den oberen Partien nichts zu erkennen ist.

Die Schwierigkeit bei dieser Färbung wird die Differenzierung im Spiritus bedingt, welche man ständig unter dem Mikroskop verfolgen muß; es läßt sich deshalb auch schwer eine Zeit dafür angeben, da je nach der Dicke der Schnitte und vielleicht auch je nach dem Grade der Degeneration eine verschieden lange Differenzierung notwendig ist; dazu kommt noch, daß sich die Schnitte dann im absoluten Alkohol noch weiter entfärben.

Letzterer Umstand trägt auch bei der Polychrom.-Methylenblaumethode vielfach am Mißlingen die Schuld;[1]) besonders der in diesen Färbungen Mindergeübte wird bei flüchtiger Untersuchung öfters negative Resultate da erhalten, wo Elacin in Wirklichkeit vorhanden ist; dies bestimmte mich, an die Stelle von polychr. Methylenblau Kresylechtviolett zu setzen, da dieses anscheinend eine stärkere Affinität zur Elacinfaser besitzt und sich nach dem Tannin in Alkokol nicht so leicht entfärbt.

Die Technik in Bezug auf Färbungsdauer und Weiterbehandlung mit Tannin ist dabei die gleiche, wie beim polychr. Methylenblau. Man bekommt dadurch Bilder, welche den durch Methylenblau erzielten zum mindesten nicht nachstehen; die Fasern erscheinen in einer leuchtend-dunkelblauvioletten Farbe, die sich äußerst scharf vom umgebenden Gewebe abhebt; im übrigen gleicht das Bild völlig der Methylenblaufärbung, vielleicht, daß man noch etwas mehr gefärbte Fasern zu Gesicht bekommt oder besser gesagt, daß die zarten, schwach gefärbten Fasern besser differenziert zum Vorschein kommen; die unter dem Epithel liegenden Kollastinmassen bleiben dabei ebenfalls

[1]) Ob sich das bei in absolutem Alkohol fixiertem und in Celloidin eingebettetem Material, wie es Unna benützt, anders verhält, entzieht sich meiner Beurteilung.

ungefärbt, nur kann man daselbst ganz vereinzelte, zarte, aufgerollte, gut gefärbte Fasern an manchen Stellen beobachten.

Auch die Färbung mit Saffranin-Wasserblau-tannin gibt sehr schöne Resultate; bei ihr kommen ebenfalls in den meisten Präparaten viel zahlreichere Fasern zum Vorschein als mit der Methylenblaumethode; was aber die Deutlichkeit der Bilder anbetrifft, so möchte ich ihr unbedingt das Kresylechtviolett mit nachfolgender Orangetanninbehandlung vorziehen.

Es werden also bei der protrahierten Hämalaunfärbung sowie bei der Kresylechtviolettfärbung mit richtiger Alkoholdifferenzierung nicht nur die stark degenerierten Fasern, wenn der Ausdruck gestattet ist, das „reife Elacin" gefärbt, sondern auch die schwächer degenerierten; in geringerem Grade scheint dies auch beim Saffranin der Fall zu sein, ähnlich wie wir es bei den Doppelfärbungen von Elastin-Elacin sehen.

Wir können also mit diesen Färbungen gewissermaßen verschiedene Entwicklungsstadien in dem Übergang von der acidophilen zur basophilen Faser erkennen, ein Befund, der sich bei Anwendung von einer größeren Anzahl basischer Farben vielleicht noch genauer spezialisieren ließe.

Nach den von mir angewandten Färbungen ließe sich die Reihenfolge, von der relativ acidophilen Seite angefangen, so formulieren:

Hämalaun,
Kresylechtviolett — 95% Alkohol,
Saffranin — Tannin,
Kresylechtviolett — Tannin,
Polychr. Methylenblau — Tannin.

Das bedeutet also:

Mit Hämalaun färben sich sehr viele Fasern, augenscheinlich alle Stadien der Elacindegeneration. (Diese Färbung hat in den verschiedenen Präparaten noch sehr verschiedene Resultate, wofür ich eine Ursache nicht angeben kann.) Mit Kresylechtviolett-Alkohol färben sich anscheinend weniger Fasern, aber die Färbung ist im allgemeinen schöner; am geringsten scheint mir die Zahl der mit Methylenblau-Tannin gefärbten Fasern zu sein, so daß ich glaube, daß diese Reak-

tion nur von den am stärksten in Elacin umgewandelten Fasern gegeben wird.

Von den kombinierten Elastin-Elacin-Kollagenfärbungen erscheint mir die Orcein-Polychrom.-Methylenblau-Orangetannin-Methode die beste zu sein; hier eignet sich das Methylenblau besser als das Kresylechtviolett, weil die blauen Fasern sich von den braunen besser abheben als die violetten.

Gute Resultate erhielt ich auch, wie schon oben bemerkt, mit Weigerts-Resorcinfuchsin-Saffranin-Tannin-Wasserblaufärbung.

Als wesentlichste Lokalisation des Elacins im Gewebe habe ich, soweit nicht nur vereinzelte Fasern, sondern dichte zusammenliegende Bündel in Frage kommen, mit großer Regelmäßigheit die Grenze des oberen und mittleren Cutisdrittels beobachten können. Die Elacinfasern ziehen hier in großen mehr oder minder breiten Geflechten, von denen oft mehrere etagenförmig übereinanderliegen, fast parallel zur Epidermis durch den ganzen oberen Teil der Cutis, nur von Haarbälgen und Talgdrüsen unterbrochen. Oft aber sieht man sie in derselben Lokalisation mehr herdweise auftreten, unterbrochen von größeren Bezirken, in denen keine Fasern zu entdecken sind; hier bilden sie dann mehr ein Netzwerk von in allen Richtungen, auch senkrecht zum Epithel verlaufenden Fasern; in mehreren Fällen, so am Bauche bei alten Leuten, habe ich nur in den untersten Cutisbezirken vereinzelte Elacinfasern entdecken können, während der obere Teil der Cutis ganz frei war; an einigen Präparaten ist auch mir besonders die Lokalisation um die Arrectores pilorum, die von allen Seiten kreisförmig umsponnen waren, aufgefallen.

Die Angabe Krzystalowicz', daß das Elacin bei jugendlichen Individuen mehr in den oberen, bei älteren in den tieferen Schichten sich findet, habe ich in meinen Präparaten nicht bestätigen können.

Ziemlich häufig sieht man gut gefärbte Elacinfasern nur an den Schnitträndern der Präparate, wo sie bei flüchtigem Betrachten zur Verwechslung mit Kariorrhexis Veranlassung geben können; es ist das eine nicht uninteressante Analogie zu der Tatsache, daß auch diese ja unzweifelhaft

zu den Kerndegenerationen gehörigen Produkte sich gern an den Schnitträndern lokalisieren, was Volk (cf. dieses Archivs, Bd. LXXII. pag. 257) hypothetisch damit erklärt, daß ein Zustand der Kerne schon vorbereitet ist, der durch die Quetschung bei der Excision manifest wird.

An den Orceinpräparaten kann man, abgesehen von den dicht unter dem Epithel gelegenen Veränderungen, welche meist im Gesicht, weniger an Händen und Vorderarmen zu treffen sind, häufig zwischen den normal dunkelbraun gefärbten zahlreiche hellere, oft fast nur hellrosa tingierte Fasern konstatieren; des weiteren sieht man viele gequollene, verbreiterte, normal gefärbte oder blasse Fasern, die oft zu dichten Konvoluten zusammengebacken sind, dazwischen Faserbruchstücke, kleinere oder größere, runde, oder unregelmäßige Krümel und Bröckel, die manchmal zu amorphen homogenen Klumpen konfluieren, und rosenkranzähnliche Gebilde; diese Art der Degeneration kann man ebenso an den Elacinpräparaten beobachten, man findet hier dieselben Formen; nur daß größere Klumpen zu fehlen scheinen, natürlich blau resp. rot gefärbt. Da neben diesen in der Form veränderten und zerbröckelten Fasern hauptsächlich völlig normale, lange, geschlängelte Fasern die Elacinfarbstoffe annehmen, so kann man wohl, wie schon Unna behauptete, glauben, daß diese beiden Arten von Degeneration, die morphologische und die chemische, neben und unabhängig von einander einhergehen; welche von beiden dabei die vorausgehende und welche die nachfolgende ist, konnte ich nicht entscheiden.

Einigemale habe ich die Hautstücke in Formalin fixiert, Gefrierschnitte gemacht und mit Sudan gefärbt; ich konnte aber analoge Veränderungen wie sie Jores (16) als fettige Metamorphose des elastischen Gewebes in Gefäßen beschreibt, nicht konstatieren.

Ferner habe ich Augenlid, Maul, Nase eines 20jährigen Pferdes, sowie eines 9jährigen Hundes mit den angegebenen Methoden gefärbt, konnte aber kein Elacin finden.

Ob bestimmte Erkrankungen der Haut einen Einfluß auf die Entstehung des Elacins haben, läßt sich bisher mit Bestimmtheit nicht behaupten; naturgemäß müssen wir hier alle diejenigen Fälle ausschließen, bei denen bei vorgeschrittenem Alter der Patienten der Sitz der Erkrankung

Gesicht, Hals, Vorderarm oder Hand sind, da wir annehmen dürfen, daß an diesen Körperstellen in einem gewissen Alter Elacin sozusagen normaler Weise auftritt. In den meisten Fällen, wo sich Elacinbefund nebenbei verzeichnet findet, wie bei Gassmann (10) [Naevi] oder bei Pasini (27) [Purpura senilis] handelt es sich eben um die oben erwähnten Körperteile; wenn von Ehrmann und Fick (8) hervorgehoben wird, daß man bei Lupus erythematosus mit großer Regelmäßigkeit sowohl morphologisch veränderte Fasern als auch Elacin findet, so liegt dies wohl ebenfalls daran, daß Lupus erythematosus mit Vorliebe an Händen und Gesicht lokalisiert ist. Eine Ausnahme scheint das Pseudoxanthoma elasticum zu machen; wenigstens stammten in einem Falle Dariers (3) die untersuchten Hautstückchen von Achsel, Bauchhaut und Schenkel. Darier betonte neben den morphologischen Veränderungen des elastischen Gewebes, die er Elastorrhexis nannte, auch die chemischen; die elastischen Fasern haben zwar ihre Hauptreaktion behalten, zeigen aber Neigung basophil zu werden. In den Fällen kolloider Degeneration von Fr. Juliusberg (18) und Dübendorfer (6) war die Elacinreaktion positiv; bei einem Fall von Pseudoxanthoma elasticum [Dübendorfer (6)], das die Glutaealgegend eines 7jährigen Knaben betraf, war die Elacinfärbung negativ; bei den Fällen von Werther (41), Fr. Juliusberg (19) und Dohi (5) wurde sie nur bei einem geringen Teil der Fasern erhalten. (Über Gutmanns Fall s. oben.)

Damit bin ich bei der Frage angelangt, durch welche Momente das Elacin zustande kommt. Die Senilität allein schien zur Erklärung nicht zu genügen, da man es auch bei jüngeren Individuen findet, vor allem aber wegen der vorzugsweisen Lokalisation an den gewöhnlich unbedeckt getragenen Körperstellen. Deswegen faßten Unna und Krzystalowicz die Elacin-Degeneration als einen Teil der durch die Witterung bedingten Veränderungen der Haut auf.

Bei den Witterungseinflüssen kann man an die chemisch wirksamen Strahlen des Lichtes, an die Wärmestrahlung, an Kälte, Feuchtigkeit, Regen, Schnee und Wind denken.

Am meisten hat man wohl das Licht in Erwägung gezogen; aber man hat schon wiederholt darauf hingewiesen, daß Elacin hauptsächlich in verhältnismäßig tieferen Partien der Cutis vorkommt, während sich die dicht unter der Epidermis gelegenen elastischen Fasern noch normal färben. Ich möchte auch auf den von mir gemachten Befund von massenhaften Elacinfasern in der Haut eines Kongonegers hinweisen; ich weiß zwar nicht, von welcher Körperstelle das verwendete Hautstück stammt und in welchem Alter der Neger stand; doch muß wohl man annehmen, daß das sehr starke Pigment einen genügenden Schutz gegen Einwirkung chemisch wirkender Lichtstrahlen hätte geben müssen.

Weder die Befunde von Elacin in der haarlosen Kopfhaut (Glatze) im Gegensatze zu der dicht behaarten, noch der Nachweis von chemischen Veränderungen im Bindegewebe nach Einwirkung von Röntgenstrahlen [Unna (40), Gaßmann (9)], noch irgendwelche andere Momente können die Einwände beseitigen, welche gegen die besondere Bedeutung der Lichtwirkung für die Degeneration der elastischen Fasern angeführt worden sind.

Es liegt mir ferne, die Bedeutung des Lichtes wie der Witterung überhaupt für die senile, resp. präsenile Degeneration der Haut leugnen zu wollen; aber weder für die aktinisch wirksamen Strahlen, noch für die anderen Einflüsse der Witterung können wir uns vorstellen, daß sie allein oder auch nur ganz wesentlich speziell die Elacin-Degeneration bedingen. Krzystalowicz betont: „Das Vorhandensein des Elacins allein ist kein Zeichen der senilen Degeneration, sondern nur eine Folge der äußeren Einflüsse, wodurch sich auch die Tatsache erklärt, daß es nur an vor diesen Einflüssen nicht geschützten Stellen, d. i. in der Gesichtshaut, am Halse und an den Händen sich findet.“ Gegen diese Auffassung sprechen aber nicht nur die Elacinbefunde an den unteren Extremitäten, am Oberarm, in den Achselhöhlen, in Striae, sondern ganz besonders auch die in den inneren Organen. Die letzteren scheinen mir für diese Fragen von so prinzipieller Bedeutung zu sein, daß ich hier etwas näher auf sie eingehen muß:

Ich selbst habe innere Organe. wie normale Milz,[1]) leukämische Milz, Lungentuberkulose, Lungenemphysem und einige Fälle von Lebercirrhose auf Elacin untersucht, allerdings mit negativem Erfolge, was ja bei der geringen Menge des von mir benutzten Materials keine große Bedeutung hat.

Mehr Glück hatte ich bei meinen Untersuchungen an Gefäßen.

Schon früher war mir in einigen Präparaten, besonders bei einem Gesichtskarzinom, aufgefallen, daß sich in größeren Arterien die elastische Membran der Externa resp. Interna intensiv mit basischen Farben tingierte; am besten traten dieselben mit der Kresylechtviolett-Tanninfärbnng hervor; bei Kresylechtviolettfärbung mit folgender Alkoholdifferenzierung nahmen sie eine himmelblaue Farbe an, während sich sonst die elastische Membran der Interna, wie schon Davidsohn bemerkte, sehr häufig mit Kresylechtviolett rötlich färbt.

Ich habe dann vorläufig eine kleine Anzahl von grösseren Gefäßen, welche Leichenmaterial entstammten, speziell auf Elacin untersucht.[2]) Dieselben wurden in steigendem Alkohol gehärtet und mit den oben beschriebenen Färbungsmethoden behandelt. Auffallenderweise habe ich, wie man aus folgender Tabelle ersehen kann, in der Wand sämtlicher Gefäße Fasern gefunden, welche eine der erwähnten Reaktionen gaben.

---

[1]) Marini (24) fand Elacin in den sklerotischen Follikeln einer vergrößerten Milz.

[2]) Ich habe seither noch eine größere Zahl von Gefäßen (Carotis, Iliaca, Femoralis, Aorta) untersucht und zwar bei verschiedenem Lebensalter; die Todesursachen waren nicht nur akute und chronische Infektions-, sondern auch andere Krankheiten. Beim Neugeborenen war der Befund negativ. In den übrigen Fällen fand ich, neben einer besonders bei Scharlach und Pneumonie deutlichen morphologischen Veränderung und z. T. weitgehenden Zerstörung der elastischen Elemente, stets eine mehr oder weniger hochgradige Basophilie teils in sämtlichen Schichten der Gefäßwand, teils nur in der Elastica interna.

Die besten Doppelfärbungen erzielte ich hiebei mit Orcein-Kresylechtviolett-Tannin. Während ich in der Aorta von jüngeren, nur wenige Monate alten, Kaninchen kein Elacin finden konnte, ist mir der Nachweis bei einem alten Bock gelungen. Eine genauere Besprechung dieser Untersuchungen wird an anderer Stelle erfolgen.

	a) Kresylechtviolett-Tannin	b) Polychromes Methylenblau-Tannin	c) Hämalaun	d) Orcein	e) Safranin-Tannin
1. Carotis von ½jähr. Kind. † an Meningitis tuberculosa.	In der Media zahlreiche blaue elast. Fasern. Membr. limitans interna violett gefärbt.	—	—	Teilweiser körniger Zerfall der Membr. lim. int., manche Fas. der Media schwächer gef.	—
2. Carotis von 9jährigen Knaben. † an Coxitis tuberculosa.	Membr. lim. interna blau-violett, zahlreiche Fasern der Media und Externa mehr hellblau.	Membr. lim. intern. schwach blau gefärbt. Media z. T. noch diffus blau.	—	Körniger Zerfall der elast. Fasern in d. Media.	Membr. lim. interna stark rot gefärbt, ebenso zahlreiche Fasern der Media und Externa.
3. Carotis von 18jähr. Mann. † an Struma maligna.	Wie 2.	Wie 2.	—	Wie 2.	Wie 2.
4. Carotis von 34jähr. Frau. † an Lupus eryth. acutus, Empyem.	In der Media zahlreiche meist parallel verlaufende blauviolette Fasern.	In der Media zahlreiche blau gefärbte elast. Fasern.	—	Stärkere körnige Degeneration in der Media.	Wie bei *a*), nur rot.
5. Art. cruralis von 30jähr. Frau. † an Pyämie.	Wie 2. In der Media weniger gut gefärbte Fasern.	—	—	Wie 4.	Wie 2.
6. Art. brachialis von 58jähr. Mann. † an Lungentuberkulose.	Membr. lim. stark blauviolett gef. In d. Media wenige hellbl. Fas. In d. Externa zahlr. bl. Fas.	Membr. elast. interna intensiv blau, ebenso Externa. In der Media keine Fasern.	—	Wie 1.	Wie *a*).
7. Carotis von 64jähr. Mann. † an Aortenruptur. Arteriosklerose.	In d. Media zahlr. lange bl. gef. Lamellen. Intima stark verdickt, starke Kalkablagerung.	Diffuse Blaufärbung.	—	Wie 4.	Wie *a*).

In dem zuerst untersuchten 6. Falle, wo die Intima stark verdickt war, zeigte sich das elastische Band der Interna mit Kresylechtviolett, Saffranin und polychr. Methylenblau und folgender Tanninbehandlung intensiv gefärbt (nicht mit Hämalaun); außerdem waren zwar schwächer gefärbt, aber deutlich erkennbar, zahlreiche feinere elastische Fasern der Media, stärker traten dieselben dann wieder in der Externa hervor; ähnlich verhielt es sich in den weiter untersuchten Fällen; am besten waren die Fasern gefärbt mit Kresylechtviolett-Tannin und Saffranin-Tannin; schlechte Resultate ergab Polychrom.-Methylenblau-Tannin, ganz negative auffallenderweise Hämalaun; bei dieser Färbung heben sich vielmehr die ungefärbten Fasern scharf von der gefärbten Umgebung ab. Sowohl bei Elacin- als besonders bei Orceinfärbung fand sich besonders in der Media körnige Degeneration der elastischen Elemente.

Es lag zunächst nahe, an eine Verkalkung der elastischen Fasern zu denken; dagegen sprach erstens, daß sie nach mehrstündiger Färbung mit Hämalaun ungefärbt blieben, zweitens, daß die Behandlung mit Silbernitrat und unterschwefligsaurem Natron ein, bis auf eine gleich zu besprechende Ausnahme, negatives Resultat ergab. Auch die Perls sche Eisenreaktion war negativ; seit den Untersuchungen von Róna (33) über elastische Fasereinschlüsse in Riesenzellen, sowie besonders von Gierke (11) und Ehrlich (7) wissen wir aber, daß sich bei Verkalkungen auch Eisen in den Geweben abzulagern pflegt. Nach vorheriger Bebandlung mit 5% Salzsäure ließen sich die elastischen Fasern ebenso intensiv mit den basischen Farben darstellen; endlich zeigten sie keinerlei Formveränderung wie bei Verkalkung.

Nur in einigen Schnitten fand sich an einem Bruchstücke der Membr. limit. interna (Fall 6) eine wirkliche Verkalkung. Das Präparat war mit Silbernitrat-unterschwefligsaurem Natron vorbehandelt und mit Kresylechtviolett-Tannin nachgefärbt worden. Hier ist an einer Stelle die erwähnte, stark blau gefärbte, normale Halskrausenform zeigende elastische Lamelle der Interna unterbrochen und verläuft in einem kleinen Abschnitte als dicke schwarzviolett gefärbte, aus einzelnen

Fragmenten bestehende, unzusammenhängende, spitzwinklig geknickte Linie; an einigen anderen Stellen geht der wellige Verlauf auf kurze Strecke in eine fast schwarz gefärbte stäbchenförmige Partie über.

Wir haben es also hier in der sonst normalen aber basophilen Lamelle mit wirklicher Verkalkung zu tun, wie es analog beschrieben wurde von Jores (15), Ernst und Matusewicz.

Den gestreckten, resp. unterbrochenen winklig geknickten Verlauf innerhalb der mit Kalk imprägnierten Partie kann man sich am besten so erklären, daß, wie Marchand (23) betonte, die Elastica interna intra vitam gestreckt verläuft, daß sie aber bei der Kontraktion (der Totenstarre) mit der Intima sich in Falten legt, während die Media an Dicke zunimmt: bei dieser agonalen Faltung bleiben nur die rigiden verkalkten Partien in ihrem vitalen gestreckten Zustande; ganz kurze Strecken bleiben stäbchenförmig, größere Partien können der agonalen Kontraktion der Media nicht widerstehen, sie knicken und brechen in einzelne winklig geknickte Stücke (Matusewicz) (25).

Ich konnte also in sämtlichen 7 untersuchten Fällen vom $^1/_2$jährigen Kind bis zum 64jährigen Mann den Nachweis von Elacin in der Gefäßwand führen; immer fanden sich besonders in der Media mehr oder minder zahlreiche, teils geschlängelte, teils mehr gestreckt verlaufende, sich mit basischen Farben tingierende Fasern, welche sich morphologisch in nichts von elastischen Fasern unterscheiden. Bei Orceinfärbung zeigen dieselben z. T. ein schwächeres Tinktionsvermögen; bei kombinierter Orcein-Kresylechtviolett-Tanninfärbung haben wir teils dunkelbraune, teils mehr violette Fasern; dabei findet man besonders in der Media oft eine körnige Degeneration, nicht aber konnte ich eine richtige Knäuel- oder Klumpenbildung, wie in der Haut konstatieren. Was die Färbemethoden anbelangt, so habe ich schon bemerkt, daß nach 3—24stündiger Behandlung mit Hämalaun eine Färbung der elast. Fasern nicht zu erzielen war; mit Saffranin-Tannin lassen sie sich sehr gut zur Darstellung bringen; bei der Kresylechtviolett-Alkoholmethode sind die Bilder, vielleicht wegen der schwierigen Differenzierung, inkonstant, dagegen hat sich mir auch hier sehr gut die Kresylechtviolettfärbung mit Tannin bewährt, die im Gegensatze zur Polychrom.-Methylenblau-Tanninfärbung eine raschere und bessere Differenzierung ergab.

Die Schwierigkeit der Methylenblau-Tanninfärbung an den Gefäßen hat auch Dmitrijeff (4) schon beobachtet; er fand, daß die isolierte Färbung mit dieser Methode aus „irgend einem Grunde weniger gelungen ist"; er glaubte, daß die arteriosklerotische Gefäßwand eine sehr starke Affinität zum polychromen Methylenblau besitze und daß infolgedessen die Präparate stark gefärbt, aber nicht differenziert erscheinen; befriedigende Resultate erzielte er durch eine vierfach verdünnte Lösung.

Vielleicht liegt der Mißerfolg zum Teil auch daran, daß sich im absoluten Alkohol das polychrome Methylenblau rasch entfärbt; ich habe deswegen später die Schnitte aus dem Wasser in Glycerin gebracht, in dem sich die Fasern aber nach einiger Zeit ebenfalls entfärben, oder ich habe sie nach der Wasserspülung mit Fließpapier abgetrocknet, ganz leicht über der Flamme erhitzt und mit Origanumöl aufgehellt, so daß sie nach der Färbung mit absolutem Alkohol nicht mehr in Berührung kamen.

Über Elacin in Gefäßen habe ich ausführlichere Angaben nur in der schon oben zitierten Arbeit von Dmitrijeff gefunden; denn Triepels (34) Angabe von einer Membran in den Gehirnvenen, die sich schwächer mit saurem Orcein, stark grünlichblau mit Methylenblau-Tannin färbt, hat von Krzystalowicz nicht bestätigt werden können; der letztere glaubte, daß es sich dabei um pathologisch veränderte Gefäße gehandelt habe, der erstere dachte bei dieser Membran an eine Modifikation des Bindegewebes.

Dmitrijeff aber fand bei seinen Untersuchungen über Arteriosklerose ganz analoge Veränderungen des elastischen Gewebes, wie in der senilen Haut (körniger Zerfall, Klumpenbildung, Quellung, rosenkranzähnliche unregelmäßige Verdickungen), aber auch schwächere Färbung mit saurem Orcein und starke Neigung zur Färbung mit basischen Farben in alkalischer Lösung; er sah diese Veränderungen im inneren Teil der Media beginnen und sich nach außen ausbreiten; sie waren besonders nach dem 60. Lebensjahre stark ausgesprochen. Bei hochgradiger Arteriosklerose (nach dem 70. Jahre) war die Affinität des elastischen Gewebes zum polychromen Methylenblau so stark, daß auch nach 12stündigem Verweilen in der Tanninlösung besonders der innere Teil der Media noch diffus dunkelblau gefärbt war.

Dmitrijeff führt die Veränderungen in den Gefäßen wie in der Haut auf das vorgerückte Alter und andere krankhafte Bedingungen zurück; der Elastizitätsverlust der elastischen Fasern gehe mit einer Veränderung in ihrem chemischen Verhalten einher und führe vielleicht zur Arteriosklerose (einem Kompensationsprozeß, welcher bestrebt sei, durch Neubildung von Bindegewebe und elastischem Gewebe in der Intima die Elastizität der Gefäßwand wieder herzustellen).

Mein oben erwähnter Befund von Elacin und Kalkbildung in einem Gefäß läßt jedenfalls auch an einen Zusammenhang beider denken; die chemisch veränderten Fasern können zur

Kalkaufnahme besonders disponiert sein [cf. Litten (21), Gierke (11)].

Während weitere Elacinbefunde an Gefäßen nicht vorzuliegen scheinen, hat Wiesel (42), welcher bei einer großen Anzahl an akuten Infektionskrankheiten (Diphtherie, Scharlach, Septico-Pyämie) Verstorbener das Gefäßsystem untersuchte, außer mikroskopischen Veränderungen in der Muskularis und Leukocytenherden eine starke Abnahme der Färbbarkeit und Kontinuitätstrennungen der elastischen Fasern gesehen (die letzteren fand auch Dmitrijeff in der Aorta eines an Scharlach gestorbenen 3jährigen Kindes). Auch Rach und Wiesner (28) fanden in einer Reihe von Fällen bei kongenitaler Lues körnigen und scholligen Zerfall in den elastischen Lamellen der äußeren Mediaschicht der großen Gefäße.

Wiesel nimmt als Ursache der von ihm geschilderten Veränderungen weniger Bakterien als Toxine an, da man einen ähnlichen Zustand auch durch Injektion von Diphtherie-Toxin, Adrenalin etc. erzeugen könne. Die Arteriosklerose, in welche auch diese Prozesse ausgehen können, unterscheidet sich von der gewöhnlichen bekanntlich dadurch, daß der Prozeß von der Media ausgeht.

Ich kann natürlich auf die Ätiologie der Arterioskerose hier nicht näher eingehen, aber es ist ja bekannt, daß mechanische Einwirkungen, funktionelle Überanstrengung, toxische resp. autotoxische [gastrointestinale, Zypkin (43)], chronische und akute infektiöse Prozesse, Temperatureinflüsse angeschuldigt werden [cf. z. B. Marchand, A. Fraenkel (44)]. Romberg betont besonders starke Schwankungen im Gefaßtonus (durch Alkohol, Kaffee, Tee), Hedinger und Loeb (13) dagegen (Arteriosklerose bei Kaninchen durch Jodkali erzeugt) die rein toxische Wirkung, da nicht bloß nach Adrenalin, sondern auch nach Phloridzin, Digalen, Nikotin, Phosphorsäure etc. analoge Veränderungen eintreten; es handelt sich anscheinend hier um eine rein chemische Giftwirkung. Aschoff (1) bezeichnet die von Gilbert und Lion, Klotz, Saltykow (31) durch Injektion von Bakterientoxinen erzielten Veränderungen als der typischen Arteriosklerose nahe verwandt und hält die Annahme für gerechtfertigt, „daß Infektionskrankheiten, bei denen neben starker Beeinflußung des Vasomotorenapparates auch elastinschädigende Toxine im Blut kreisen, eine große Bedeutung für das Zustandekommen frühzeitiger Arteriosklerose haben können.“ — Nach alledem kann man in Übereinstimmung mit Wiesel meine Befunde von Elacin in den Gefäßen sehr wohl auf toxische Einflüsse beziehen,

da sie, wie die Degeneration der elastischen Elemente überhaupt, als Vorläufer von Arteriosklerose angesehen werden können.

Ich möchte vorerst rein hypothetisch annehmen, daß, wie an den Gefäßen, so auch in der Haut die Degeneration des Elastins zu Elacin zu einem Teile auf die toxischen resp. autotoxischen Einwirkungen zurückzuführen ist, die im Laufe des Lebens auf die Haut, wie auf die Gefäße einwirken.

In der Literatur freilich findet sich nicht viel, was diese Anschauung stützt. Dariers (3) Bemerkung, daß das Pseudoxanthoma elasticum (mit Elacin s. ob.) bei Individuen vorkommt, die Infektionen und Intoxikationen ausgesetzt waren, stützt sich doch auf zu wenig Erfahrungen. Unna hat bei Myxödem reichlich Elacin in der Haut gefunden; ferner bei einem Fall von „Gilchristscher (39) Krankheit" am Bein. In den Fällen, wo ich Elacin an außergewöhnlichen Stellen fand, z. B. Oberschenkel und Oberarm, handelt es sich um Lichen chronicus Vidal — nach manchen eine autotoxische Dermatose- und um Hauttuberkulose.

Wie man auch über die Bedeutung der toxischen Einwirkungen für die Elacindegeneration der Haut[1]) (wie der Gefäße) denken möge, sie allein können dieselbe keinesfalls erklären, da sie die vorzugsweise Lokalisation des Elacins nicht verständlich machen. Man müßte also noch ein resp. mehrere weitere Momente, wie mechanische Bewegung, Schwankungen in der Blutfüllung etc. zu Hilfe nehmen.

Ich weiß sehr wohl, daß meine Ausführungen die Elacinentstehung noch keineswegs verständlich machen. Es kam mir aber auch viel mehr darauf an, tatsächliches Material zur Frage dieser interessanten Degeneration beizubringen und einmal zu zeigen, daß dieselbe weder chemisch-tinktoriell so einfach ist, wie man vielfach annahm, dann aber speziell die Aufmerksamkeit der Dermatologen auf die analogen Veränderungen in den Gefäßen hinzulenken, auf welche ich an anderer Stelle eingehender zurückkommen werde.

[1]) Einen ganz analogen Gedanken spricht, wie ich nachträglich sehe, Bettmann (2) aus; er meint, daß in Anlehnung an Heuss Hypothese einer toxischen Entstehung der Atrophia maculosa cutis auch andere Atrophien auf Toxinwirkung zurückgeführt und eventuell auch die senile Hautdegeneration als „Altersvergiftung" erklärt werden könnte.

Am Schlusse meiner Arbeit ist es mir eine angenehme Pflicht, meinem hochverehrten Lehrer, Herrn Prof. Jadassohn für die Anregung zu dieser Arbeit, sowie die Unterstützung bei derselben, meinen tiefgefühltesten Dank auszusprechen; ich möchte auch nicht versäumen, an dieser Stelle den Herren Prof. Langhans und Prof. Strasser für die gütige Überlassung von Material herzlichst zu danken.

Literatur.

1. Aschoff. Über Arteriosklerose und andere Sklerosen des Gefäßsystems. Beihefte zur Medizin. Klinik. 1908. Heft 1.

2. Bettmann. Über erworbene idiopathische Hautatrophie. Beitr. zur path. Anatomie u. allgem. Pathologie. 7. Suppl. Festschrift für Arnold.

3. Darier, J. Pseudoxanthoma elasticum. Monatshefte f. prakt. Dermatologie. XXIII. 1896.

4. Dmitrijeff, Al. Die Veränderungen des elast. Gewebes der Arterienwände bei Arteriosklerose. Zieglers Beiträge. 1897.

5. Dohi. Über Pseudoxanthoma elasticum. Arch. f. Derm. Bd. LXXXIV.

6. Dübendorfer, E. Über Pseudoxanthoma elastic. u. kolloide Degeneration in Narben. Archiv f. Dermatol. LXIV. Heft 2.

7. Ehrlich, S. Eisen- und Kalkimprägnation in menschlichem Gewebe, insbesonders in elast. Fasern. Zentralbl. f. allg. Patholog. 1906. 5.

8. Ehrmann u. Fick. Kompendium der spez. Histopathologie d. Haut.

9. Gassmann. Zur Histologie der Röntgenulcera. Fortschritte auf d. Gebiete d. Röntgenstrahlen. Bd. II.

10. — 5 Fälle von Naevi cystepitheliomatosi disseminati. Arch. f. Dermat. Bd. LVIII.

11. Gierke, E. Über den Eisengehalt verkalkter Gewebe unter normalen u. pathol. Bedingungen. I.-D. Heidelberg. 1902.

12. Gutmann, C. Über Pseudoxanthoma elasticum. Archiv für Dermatologie. Bd. LXXV.

13. Hedinger und Loeb. Archiv für experim. Pathologie und Pharmak. 1907.

14. Himmel. Zur Kenntnis der senilen Degeneration der Haut. Archiv f. Dermatol. 1903.

15. Jores, L. Über Erkrankungen der Arterien der Struma. Ziegl. Beiträge. Bd. XXI.

16. — Über eine der fettigen Metamorphose analoge Degeneration des elast. Gewebes. Zentralblatt f. allg. Patholog. Bd. XIV.

17. — Die regressiven Veränderungen des elast. Gewebes. Ergebnisse d. allg. Pathologie. Lubarsch u. Ostertag. 1904.

18. Juliusberg, Fr. Über kolloide Degeneration. Arch. f. D. Bd. LXI.

19. — Über das Pseudoxanthoma elasticum. Archiv für Dermat. Bd. LXXXIV

20. Krzystalowicz. Monatshefte f. Dermatolog. XXX. 1900.

21. Litten. Untersuchungen über den hämorrh. Infarkt. Zentralblatt f. klin. Medizin.

22. — Über patholog. Verkalkung u. Kalkmetastasen in d. Niere. Bd. LXXXVIII.

23. Marchand. Realencyklopädie v. Eulenburg. Arterien.

24. Marini. Sopra un caso die Splenomegalia con cirrosi epatica. Arch. per le science mediche. Vol. XXVI.

25. Matusewicz, J. Isol. Verkalkung der Elast. int. bei Arteriosklerose. Ziegl. Beitr. Bd. XXXI.

26. Neumann. Über die senilen Veränderungen der menschlichen Haut.

27. Pasini. Über Purpura senil. Monatshefte f. Dermat. Bd. XLIII.

28. Rach und Wiesner. Wiener klin. Monatsschrift. 1907.

29. Ramon y Cajal. Estudios histologicos sobre los tumores epitheliales. Revista trimetral micrografica. Vol. I. 1896.

30. Reizenstein. Über die Altersveränderungen d. elast. Fasern in d. Haut. Monatshefte f. Derm. Bd. XVIII. 1894.

31. Saltykow, S. Arteriosklerose bei Kaninchen nach wiederholten Staphylokokkeninjektionen Zieglers Beiträge. Bd. XLIII. Heft 1.

32. Schmidt, M. B. Über die Altersveränderungen d. elast. Fasern in der Haut.

33. Róna. Die elast. Fasern in Riesenzellen. Ziegl. Beitr. Bd. XXVII.

34. Triepel. Die Struktur der Gehirnvenen. Anat. Hefte. 1898. II. 3.

35. Unna. Elastin u. Elacin. Monatsh. f. prakt. Dermat. Bd. XIX. 8.

36. — Basophiles Collagen, Collastin, Collacin. Monatshefte für Dermat. Bd. XIX. 9.

37. — Histopathologie d. Hautkrankheiten.

38. — Elacin. Deutsche Medizinalzeitung. 1896.

39. — Über den Einschluß v. Elastin u. Elacin in das Epithel und einen Elacinbefund bei Gilchristscher Krankheit. Monatshefte für Dermat. XLI. 1905.

40. — Die chron. Röntgendermatitis der Radiologen. Fortschritte auf d. Gebiete d. Röngenstrahlen. Bd. VIII. 2. 1904.

41. Werther. Über Pseudoxanthoma elasticum. Archiv für Dermatologie. Bd. LXIX.

42. Wiesel, J. Über Gefäßerkrankungen im Verlaufe u. nach Infektionskrankheiten. Wiener med. Presse. 1907.

43. Zypkin, S. M. Über Autointoxikation gastrointestinalen Ursprungs. Med. Woche. 1901.

44. Bericht über die Verhandlungen des XXI. Kongresses f. innere Medizin. Zentralblatt f. allg. Pathol. XV. Nr. 10.

Clinica Dermosifilopatica della R. Università di Modena.

Über das multiple benigne Sarkoid der Haut (Boeck).

Von

Giuseppe Mazza,
o. ö. Professor und Vorstand der Klinik.

(Hiezu Taf. II—V.)

Um die Kenntnis der Klinik des sogenannten primären multiplen Hautsarkoides besser bekannt zu machen und, was interessanter ist, die Möglichkeit der Lokalisation dieser Affektion in den Nerven auf Grund histologischer Befunde zum ersten Male in der Literatur hervorzuheben, veröffentlichen wir die gegenwärtige klinische und histologische Arbeit, über deren Gegenstand wir schon in der Jahresversammlung der Società Italiana di Dermatologia e Sifilografia einen kurzen Bericht[1]) erstattet haben.

Krankengeschichten.

Fall I (Fig. 1). 48jähr. verh. Bauer aus Reggio d'Emilia. Von den Eltern des Patienten starb der Vater, ein Trinker, im 43. Jahre an Apoplexie, die Mutter litt an unbekannter Leberaffektion und starb auch im rüstigen Alter. Eine Schwester lebt und ist gesund. Patient erinnert sich nicht, Hautausschläge des Kindesalters gehabt zu haben. Im Knabenalter war er oft wegen Fiebers unbekannter Natur bettlägerig. Mit 22 Jahren verheiratet, hatte er acht Kinder, von denen nur ein einziges lebt, das kräftig ist; die übrigen starben an Darmaffektionen. Patient hatte vom

[1]) Verhandlungen der Società Italiana di Dermatologia e Sifilografia. 7. und 8. Jahresversammlung im Giornale Italiano delle malattie veneree e della pelle 1906.

28. bis zum 33. Jahre wegen Hämorrhoiden ziemliche Blutverluste. Er war nie weder luetisch, noch venerisch infiziert. Von 1890 bis 1899 arbeitete Patient als Handlanger in San Paulo in Brasilien unter weniger günstigen Verhältnissen als in seiner Heimat. Gegenwärtige Affektion begann im September 1899 mit leichter Schwellung, geringer Rötung und Juckreiz der linken oberen Extremität, besonders des Vorderarmes und der Hand. Diese Erscheinungen waren im ersten Krankheitsmonate transitorisch in dem Sinne, daß sie am Tage während der Arbeit stärker wurden, in der Nacht dagegen verminderten sich dieselben bis zu dem Grade, daß sie während der Ruhe verschwanden. Später wurden sie anhaltend; die Eruption nahm Knotenform an und breitete sich im Laufe von drei Monaten an der rechten oberen Extremität, dem Gesichte, den unteren Extremitäten und dem Stamme aus. Patient ging immer seinen Beschäftigungen nach, bis ihm die Affektion durch stechende Schmerzen in den Armen und durch die Elephantiasis des linken Vorderarmes belästigte. Er ist ein kräftiger und widerstandsfähiger Feldarbeiter und hat nach Möglichkeit stets in reichlichem Maße Wein getrunken.

7. Februar 1900. Erste Untersuchung des Patienten in der Ambulanz.

20. März 1900. Spitalsaufnahme. Status praesens (März 1900). Patient kräftig, im allgemeinen gut genährt. Allgemeine Decke (in den von der Eruption nicht befallenen Partien) blaß-braun; sichtbare Schleimhäute normal.

An der Haut finden sich papulo-erythematöse Effloreszenzen, Knoten, Geschwüre und Elephantiasis (Extremitäten).

Die papulo-erythematöse Effloreszenzen sind verschieden, zweiheller- bis fünfkronenstückgroß und noch darüber, einige lebhaft rot, andere bräunlich rot, rundlich, mit deutlichen Rändern im allgemeinen; an ihrer Oberfläche disseminiert, konstatiert man follikuläre Papeln.

Die Knoten überragen um weniges das Hautniveau; sie sind rundlich, von kompakter Konsistenz und ungleich in bezug auf die Größe, den Farbenton und die Oberfläche, so daß zwei verschiedene Varietäten festgestellt werden können:

Die eine Varietät (*a*) besteht aus erbsengroßen Elementen, die einen Farbenton, wie die erythematösen Effloreszenzen, und eine glatte Oberfläche aufweisen;

die andere (*b*) besteht aus haselnuß- bis taubeneigroßen, teils blauroten, mit feinen Gefäßverzweigungen an der Oberfläche versehenen, teils braunroten Knoten mit weißlichen Schüppchen.

Von Geschwüren sind nur zwei vorhanden, beide rundlich; die eine mißt im Durchmesser 1 *cm*, die andere $1^1/_2$ *cm*. Ihre Ränder sind lebhaft gerötet und ein wenig infiltriert; der Geschwürsgrund ist mit einem eiterähnlichen Material belegt; die Entzündung an den Rändern belästigen den Patienten nur in geringem Maße.

Die Elephantiasis wird weiter unten besprochen werden.

Mit Ausnahme des Haarbodens hat die Eruption mit einer gewissen Symmetrie fast die ganze Decke befallen; sie weißt folgende regionale Eigentümlichkeiten auf:

Gesicht: An der Stirne sind die teils isolierten, teils gruppierten (davon einige kleeblattförmig), kleinen erythematösen Effloreszenzen und die hie und da disseminierten Knötchen. An den Wangen fallen die breiteren Knoten mit akzentuierten Teleangiektasien auf.

Stamm: Die vordere und die hintere Seite weisen mittelgroße Knoten auf, besonders an dem Rücken und den Nates; an diesen Stellen sieht die Haut wegen der Destribution, Aggregation und des Farbentones der Eruptionselemente wie getigert aus.

An den oberen Extremitäten sind die Eruptionselemente zahlreich.

A) Der linke Arm ist in seiner Gesamtheit größer als der rechte, besonders deutlich ist die Volumsvermehrung an dem Vorderarme und der Hand wahrzunehmen.

Die an beiden Armen vorgenommene komparative Messung ergibt:

	linker Arm	rechter Arm
4 *cm* über dem Ellenbogengelenk	27 *cm*	25 *cm*
4 „ unter dem „	29 „	27 „
2 „ über dem Radio-Karpalgelenk	22 „	20 „
am „ „ „	22 „	19½ „
am Palmarbogen	24 „	22 „

Es ist zu bemerken, daß Patient nicht linkshändig ist.

An der Haut des Armes sind die isolierten, jungen Knoten der Varietät *a*), besonders an der vorderen und inneren und hinteren und inneren Fläche in größerer Zahl vorhanden.

Die Haut des Vorderarmes ist sehr gespannt, sehr konsistent, braunrot, wenig elastisch; mit der angedeuteten Volumsvermehrung bildet sie jene Elephantiasis, die von der Kubitalfläche bis über den Humero-Kubitalgelenk fast 4 *cm* einnimmt. Außer dieser Veränderung präsentiert die Haut noch besonders im unteren Drittel des Vorderarmes tiefe, gruppierte Knoten; nicht weit davon, zwischen denselben, in der Nähe des Ellenbogengelenkes sind die angeführten Geschwüre.

Die Haut der Hand gleicht der des Vorderarmes; sie ist nur konsistenter und weißt weniger individualisierte Knötchen auf.

Der Ring und Mittelfinger sind stark flektiert, nicht wegen mangelnder Streckbarkeit ihrer Gelenke infolge von Veränderungen, sondern wegen größerer Aktion der Beugemuskeln als der Extensoren und des merklich harten Ödems, das alle Finger fast um das doppelte ihres Volums vermehrt hat.

Auf Verlangen des Patienten, der sich über die Störungen beklagt, die durch die ausgeschaltete Extensionsfähigkeit des Ringfingers ihm erwachsen, wird am 30. März die Exartikulation dieses Fingers vorgenommen.

B) Der rechte Arm zeigt außer der Elephantiasis, die nach der oben zitierten Messung kleiner als die des linken erscheint, in der Eruption nichts besonderes.

Untere Extremitäten: An diesen sehen wir die symmetrische Anordnung der Eruptionselemente besser. Sie haben folgende Verteilung: An den Oberschenkeln vorne sind vorherrschend die Knoten der Varietät *a*), hinten die der Varietät *b*), beide liegen zwischen den kleinsten und mittleren papulo-erythematösen Effloreszenzen.

An den Beinen sind vorne die größeren, hinten in der Nähe der Knoten der Varietät *b*) die mittleren papulo-erythematösen Effloreszenzen.

Im unteren Drittel der Beine und an den Füßen zeigt sich die Elephantiasis mit derselben Morphologie wie an den oberen Extremitäten; nur der Grad ihrer Entwicklung ist links gleich wie rechts.

Die Haare sind reichlich, unglatt, meliert; ebenso die Barthaare. Die mittlere Thoraxgegend ist stark behaart.

Nägel: normal.

Lymphdrüsen: Die inguinalen und kruralen vergrößert; die ersteren isoliert, die zweiten untereinander adhärent, so daß sie erhebliche Intumeszenzen mit unregelmäßiger Oberfläche bilden, welche indolent, ziemlich konsistent, aber wenig über die tiefen Gewebe verschieblich sind.

Innere Organe: gesund.

Nervensystem: Spezifische Sinne normal. Prüfung der Sensibilität und Motilität.

A) Linke obere Extremität. Am Arme nichts nachweisbares.

An der Streckseite des Vorderarmes, und zwar in einem Gebiete, welches vom unteren Rande der radio-karpalen Region und von einer etwa 6 *cm* oberhalb des ersteren gezogenen Linie angedeutet wird, ist das Tastgefühl und die Schmerzempfindung sehr undeutlich.

An der Beugeseite sind die verschiedenen Qualitäten der Empfindung vorhanden, aber an einigen Stellen intensiver, an anderen schwächer.

Am Handrücken, entsprechend der inneren Hälfte ist die Schmerzempfindung und das Tastgefühl vermindert, die Gewichts- und Wärmesensibilität erhalten; an dem Daumen, Zeige- und Mittelfinger, sowohl dorsal als auch palmar und lateral sind alle Qualitäten der Empfindung unversehrt; an dem Ring- und kleinen Finger wird die Gewichts- und Wärmeempfindung kaum wahrgenommen; das Tastgefühl und die Schmerzempfindung fehlen vollständig.

An den Knoten sind alle Qualitäten der Empfindung mangelhaft.

Die Pronation und Flexion des Vorderarmes und der Hand sind verhindert.

Die ersten und die Endphalangen aller Finger sind mäßig dorsal flektiert.

Die Druckkraft der Hand ist sehr schwach.

Die Prüfung mittels des elektrischen Stromes wurde aus Gründen, die nicht von uns abhingen, nicht durchgeführt.

B) An der rechten oberen Extremität zeigen die verschiedenen Qualitäten der Empfindung keine Alteration.

An der Streck- und Beugeseite des Vorderarmes ist das Tastgefühl, die Wärme- und Schmerzempfindung genügend gut erhalten.

Am Handrücken, entsprechend der inneren Hälfte, ist das Tastgefühl und die Schmerzempfindung ein wenig vermindert; unversehrt dagegen die Gewichts- und Wärmeempfindung. An den Fingern sind die verschiedenen Qualitäten der Empfindung nicht merklich alteriert.

Die Bewegungen der oberen Extremität in toto, sowie die des Vorderarmes und der Hand sind frei.

Die Stellung der Finger ist nicht pathologisch.

Am Dynamometer entwickelt die rechte Hand eine stärkere Kraft als die linke.

An den unteren Extremitäten und dem Stamme kein nennenswerter Befund.

Harn:	Quantität	1500 cm^3
	Farbe	strohgelb
	Aussehen	klar
	Dichte	1020
	Reaktion	sauer
	Eiweiß	0
	Zucker	0
	Anorgan. Bestandteile	normal.
Blut:	Rote Blutkörperchen	4,800.000
	Weiße „	normal
	Hb. = 88 Fleischl	
	Körpergewicht	58 *kg*
	Körpermaß	1·52 *m*.

Dekursus der Affektion unter der Arsenbehandlung.

1900, 18. April: Allgemeiner Zustand gut. Zahlreiche papulo-erythematöse Effloreszenzen, deren Farbenton aus lebhaftrot, braunrot wurde. Einige Knoten verkleinert; merklicher Zurückgang des harten Ödems an den Extremitäten. Reparation der Geschwüre. Subjektive Erscheinungen gemildert.

Körpergewicht 62 *kg*.

Subkutan applizierte Dosis von acid. arsenic. (10./II. bis 18./IV.) 0·1675 *g* (Solut. arsenic. Fowleri 1 : 3).

Erste Spitalsentlassung des Patienten 19. April — 20. Mai: Patient blieb zu Hause. Dosis der während dieser Zeit per os eingenommenen Solut. arsenic. Fowleri 0·21 *g*.

21. Mai: Zweiter Spitalsaufenthalt.

Knötchen und Effloreszenzen in progressiver Involution. Lymphdrüsen verkleinert. Allgemeiner Zustand gut. Körpergewicht 64 *kg*.

Vom 21. Mai bis zum 18. Juni bekam Patient 0·07 *g* der gewöhnlichen Solut. arsenic. Fowleri subkutan injiziert.

19. Juni: Zweite Entlassung des Patienten aus der Spitalspflege.

Ausgezeichneter allgemeiner Ernährungszustand. Körpergewicht 64 *kg*. Zahlreiche hyperchromatische Flecke, einige davon mit atrophischem

Zentrum, andere bedeckt von weißlichen mehr oder minder adhärenten Schüppchen. Wenige und in Resolution befindliche Knoten; die Elephantiasis und die subjektiven Symptome verschwunden; die Lymphdrüsen involviert.

Vom 20. Juni 1900 bis zum 14. November 1905 haben wir den Patienten nicht gesehen.

15. November 1905. Dritte Spitalsaufnahme des Patienten (Fig. 2).

Weder Knötchen noch hyperchromatische Flecke; an Stelle der ersteren atrophische Narben, besonders auffallend in der abdominalen und lumbalen Region. Im oberen Drittel des linken Beines, vorne und innen, eine kronenstückgroße weiße ovale Narbe.

Drei ähnliche, nahe aneinandergelegene Narben finden sich in derselben Höhe wie die oben beschriebene an der Haut des rechten Beines, und zwar an der Crista tibiae. Nach den Angaben des Patienten würde das Verschwinden der Eruption in die ersten Monate 1901 zurückdatieren.

Die Arsentherapie wurde trotz Abwesenheit von der Klinik vom Patienten fortgesetzt, fast durch 5 Jahre mit einer 15—20tägigen Unterbrechung alle zwei Monate. Approximativ wurde per os eine Dosis von 0·78 *g* von Acid. arsenic. eingenommen.

Gegenwärtig allgemeiner Zustand gut; an den Händen ist eine deutliche Atrophie der Musculi interossei. Patient kann seine Hände (Krallenhände) nicht gebrauchen.

15. bis 29. November: Patient wird zu Studienzwecken in der Klinik behalten.

Körpergewicht 68 *kg*. Keine Störung außer jener an den Händen.

30. November. Patient sollte die Klinik verlassen, aber während er zu Mittag mit großem Appetit ein Stück Fleisch aß, wurde er plötzlich von Erstickungssymptomen befallen. Der Inspektionsarzt führte sofort, aber erfolglos, die Tracheotomie aus; die Asphyxie war eine rapide und dieser erlag Patient.

Nekroskopie: Diffuse Arteriosklerose, konzentrische idiopathische Hypertrophie des gesamten Herzens, Asphyxia ab ingestis, Erweichungsherde im Caput des Nucleus caudatus, im Linsenkern und Thalamus opticus.

Zum Zwecke histologischer Untersuchungen wurden das Rückenmark und die Nervi medianus, radialis und cubitalis in Müllerscher Flüssigkeit konserviert; über die gefundenen Alterationen werden wir später berichten.

Demselben Zwecke dienen die schon im Jahre 1900 mit Zustimmung des Patienten exzidierten Knoten (ein frisches Knötchen, ein anderes älteren Datums), der am 30. März desselben Jahres exartikulierte Finger und eine aus dem Halse bei der Sektion gewonnene achromatische Effloreszenz.

Der histologische Befund folgt der Krankengeschichte des zweiten Falles.

Fall II. Patient 64jähriger Bauer aus Rubiera (Modena), verheiratet, mit Kindern. Siehe Fig. 3.

Spitalseintritt am 20. März 1905.

In der Verwandschaft nichts nachweisbares. Im 21. Lebensjahre Ulcera mollia; nie luetisch infiziert; Frau und Kinder gesund; seit zwei Jahren nimmt er von Zeit zu Zeit Infusum digitalis ein, das ihm wegen einer Herzaffektion verschrieben wurde. Gegenwärtige Affektion datiert seit dem Februar 1905, und zwar trat sie plötzlich mit Effloreszenzen und Prurigoknoten zuerst am Thorax, dann am Halse usw. auf.

Status praesens: Kräftiger Mann von mittlerer Statur. An den unbedeckten Teilen die Haut gebräunt; sichtbare Schleimhäute normal.

An dem Halse, der Brust, dem Abdomen, dem Rücken und rechten Arm sehen wir eine nodulare Eruption mit folgenden Charakteren:

Hals: Rechts am Niveau der klavikularen Insertion des Musculus sterno-cleido-mastoideus eine rundliche, zehnhellerstückgroße, kompakt konsistente, dunkelrote Intumeszenz mit plankonvexer Oberfläche und deutlichen Rändern. In der linken supraklavikularen Region zwei gleiche, aber um ein Drittel kleinere Intumeszenzen.

Vordere Thoraxregion: In der Sternalgegend und den ihr benachbarten Partien finden sich dicht aneinander gelagert zahlreichste runde, ovale, hanfkorn- bis kronenstückgroße Knoten von fibroider Konsistenz; einige davon sind lebhaftrot und mit glatter Oberfläche, andere braunrot und bedeckt mit adhärenten weißlichen Schuppen; die kleinsten Knoten sind gegen die mediane Partie auf einer breiten undeutlich begrenzten Effloreszenz gruppiert; die anderen finden sich um diese Effloreszenz disseminiert und sind genügend gut individualisiert. An der linken Mammaregion zwei Intumeszenzen von gleicher Form und Konsistenz wie die am Halse; sie sind im Zentrum, wo die Oberfläche ziemlich deprimiert erscheint, lividrot, an den Rändern gelblich rot; von diesen Intumeszenzen mißt die eine, drei Finger breit oben und lateral von der Warze gelegen, 6 *cm*, die andere knapp unter der Brustwarze 4 *cm* im Durchmesser.

Abdomen: Links im oberen Quadranten eine fast der in der Nähe der Warze beschriebenen identische Intumeszenz; in den übrigen Quadranten zerstreut einige von den mittelgroßen, am Thorax vorhandenen nicht differente Knoten.

Rücken: Lichenoide Papeln, alle fast braun, dicht aneinander in der infraskapularen und medianen Lumbalgegend gruppiert. Um die von diesen punktförmigen, miliaren und lentikulären Elementen gebildete Effloreszenzen andere Erhebungen, welche die am Thorax beobachteten mittleren und großen Formen reproduzieren (siehe Fig. 4).

Rechter Arm: Am vorderen Rande der Regio deltoidea ein halbkugeliger, kastaniengroßer, in bezug auf die Konsistenz, den Farbenton

und die Ränder den in der linken Mammagegend beschriebenen ähnlicher Knoten; derselbe unterscheidet sich allerdings durch zahlreiche Verzweigungen dilatierter Kapillaren, die an seiner Oberfläche ersichtlich sind.

Sensibilität: Keine Alteration der Tast-, Wärme- und Schmerzempfindung weder in den Eruptionselementen noch anderswo.

Anhängsorgane der Haut: gesund.

Lymphdrüsen: die inguinalen, besonders die rechten, stark vergrößert, so daß sie von weitem als Tumoren erscheinen; sie sind von nicht alterierter Haut überzogen, von einander nicht gut getrennt, nicht weich und gleich groß. Auch die supraepitrochlearen und die subaxillaren sind vergrößert, die zervikalen nicht.

Der Status der inneren Organe ergibt folgendes:

a) Zirkulationsapparat: Spitzenstoß, wahrnehmbar im sechsten Interkostalraum, ein wenig nach links verschoben, ziemlich kräftig; Herzdämpfung ziemlich verbreitert, systolischer Ton an der Mitralis akzentuiert. Die Temporal- und Radialarterie eher hart; Puls gespannt, Pulszahl 70.

b) Atmungsorgane: Die Inspektion und die Perkussion auf beiden Thoraxhälften ergeben nichts abnormes; vesikuläres Atmen, einige Rasselgeräusche und Hustenanfälle, begleitet von spärlicher schleimiger Expektoration.

c) Digestionsorgane: die wenigen Zähne ziemlich gut konserviert; Zunge nicht belegt; Appetit gut, weder Aufstoßen, noch Pyrosegefühl, noch Erbrechen.

Magen in normalen Grenzen.

Abdomen ziemlich aufgetrieben, aber palpabel. Perkussorisch deutlich tympanitischer Schall. Die Leberdämpfung nicht verbreitert. Stuhl regelmäßig, bald hart, bald weich, niemals Diarrhoe.

d) In den Nieren keine nennenswerte Alteration.

e) Milz in den physiologischen Grenzen.

Harn: Quantität: 1000.
Dichte, Farbe, Reaktion } normal.
Eiweiß, Zucker } 0.
Pigment nicht abnormal.

Blut: nichts abnormes.

Subjektive Erscheinungen: Anfälle von intensivem Juckreiz in der Eruption.

Biopsien: Mit Zustimmung des Patienten wurden eine lichenoide Papel der infraskapularen Region und ein Knötchen von 1 *cm* im Durchmesser exzidiert.

Klinische Daten: Der Aufenthalt des Patienten erstreckte sich vom 20. März bis zum 2. April. Während dieser Zeit vorsichtige Arsenbehandlung mit Rücksicht auf das Alter des Patienten und seinen Zustand des Zirkulationssystems: eine subkutane Injektion ($^1/_3$ Pravazscher

Spritze) von wässeriger Lösung Fowleri im Verhältnis 1:3, dann, statt der nie vertragenen Injektionen, täglich einen Löffel von Natr. arsenic. 0·03 *g*, Aq. destill. 200·00, aq. flor. aurant. 25·00.

Wegen des guten Zustandes des Magen-Darmtraktus wird die Applikation per os gut vertragen und trotz der geringen Dosis hört der Juckreiz bald auf, ebenso geht das Volumen der entwickelsten Knoten rapid zurück.

3. April. Patient wird im guten allgemeinen Zustande aus dem Spitale entlassen.

25. April. Wegen körperlicher Anstrengung in den vorangegangenen Tagen Erscheinungen von Cardiopalmus, die Arsentherapie, nach Einverleibung von 0·027 *g* Natr. arsenic. schon seit dem 10. April eingestellt.

30. Mai. Besuch des Patienten in seiner Wohnung: Die Knoten größtenteils verschwunden, an ihrer Stelle atrophische Narben. Reduktion durch zentrale Involution der Intumeszenz an der klavikularen Insertion des Musculus sterno-cleido-maistoideus zu einem einfachen Ring. An Stelle der follikulären lichenoiden Papeln eine hyperchromatische Effloreszenz.

Patient ist sehr herabgekommen mit Ödem an den unteren Extremitäten (besonders akzentuiert an den Füßen), Dyspnoe, gastrischem und bronchialem Katharre und anderen Erscheinungen von Asystolie.

20. Juni. Exitus letalis; die Nekroskopie war nicht möglich.

Behandlung des Untersuchungsmateriales.

Fall I. Knoten, achromatische Effloreszenz, linker Ringfinger: Fixierung und Konservierung in 70% Alkohol; Alkoholreihe für die benützten Stückchen; Einbettung in Celloidin und Paraffin; Mikrotomschnitte. Tinktion: Karmalaun, Hämalaun, Hämatoxylin und Eosin-Orange, Thionin, Pappenheim, van Gieson, Unna-Taenzer und andere.

Nerven: Medianus, Radialis, Cubitalis; nach Fixierung (oben erwähnt) der verdickten und der anscheinend gesunden Partien (unmittelbar folgen den verdickten), Einbettung in Celloidin und Paraffin; longitudinale und transversale Schnitte.

Tinktion nach den Methoden von Marchi, Pal-Weigert.

Fall II. Fixierung in Zenkerscher Flüssigkeit und Alkohol; Tinktion nach den Methoden (Knötchen) wie im ersten Falle.

Histologischer Befund.

Bezüglich der histologischen Struktur der Knötchen, die in beiden Fällen fast identisch ist, läßt sich folgendes zusammenfassend wiedergeben:

In der Kutis und Subkutis sind verschieden geformte (runde, ovale, rhombische und irreguläre) Zellanhäufungen, deren Größe je nach der Entfernung oder dem zwischen den einzelnen Massen bestehendem Kontakte variiert.

Solche Bildungen erscheinen wie eingekeilt in ein scheinbar normales Bindegewebe, sowohl in Bezug auf das Kollagen als auch auf das elastische Netz und in keiner nennenswerten Beziehung mit den Haarfollikeln und Talgdrüsen zu stehen.

Die Epidermis präsentiert nur geringe Alterationen; an den Stellen mit wenig voluminösen subkutanen Knötchen erscheint sie wie im physiologischen Zustande, dagegen dort, wo im Stratum papillare und reticulare der Kutis Zellanhäufungen vorkommen, ist sie verdünnt und xerotisch.

Bei der Untersuchung dieser Zellanhäufungen mit der starken Vergrößerung finden wir Zellformen, die je nach dem Alter des Knotens variieren:

Im allgemeinen sind im jungen Knoten ersichtlich:

a) Rundzellen verschiedener Größe, mit intensiv tingiertem Kerne und spärlichem Protoplasma;

b) sehr entwickelte, vesikulöse, ovale, oblonge, chromatinarme Kerne mit undeutlicher Kontur.

In entwickelteren Knoten finden wir außer dieser Elemente mehr oder minder zahlreiche Riesenzellen mit gekörntem Prostoplasma und reichlichen, öfters an der Zellperipherie[1]) gelegenen Kernen. Nun ist die Verteilung der Komponenten der verschiedenen Zellanhäufungen eine solche, daß sie uns treffend an die des typischen Tuberkels erinnert; so nehmen die Riesenzellen in Mitten der Grundsubstanz das Zentrum des Knotens ein, die in *b*) angeführten oder epithe-

[1]) Die Differenzierung der Riesenzellen in verschiedene Typen (T. Langerhans, T. sarcomatosus) ist vielleicht eine künstliche, da man die Anordnung der Kerne als ein Effekt des Sektionsmodus der durch die Biopsie gewonnenen Stückchen erklären könnte.

loiden Zellen umgeben sie, während die Zellen sub *a*) oder Lymphocyten meistens an der Peripherie der Anhäufung innehalten und in das Innere der letzteren Ausläufer senden.

Im alten Knoten ist eine merkliche Verdünnung der Elemente vorhanden; die Residualzellen bilden eine Art Geflecht oder Retikulum, welches zum ersten Male von Boeck gesehen und in seiner Arbeit über das multiple benigne Sarkoid[1]) interpretiert wurde. Die Plasmazellen, welche im Verhältnis zu ihrer Zahl am Prozesse nicht in beträchtlicher Weise teilzunehmen scheinen, sind in Gemeinschaft mit nicht zahlreichen granulösen Zellen besonders an der Peripherie der Herde wahrzunehmen. Von dem Bindegewebe, welches diese Herde umgibt, gewinnen wir den Eindruck, als wäre es durch das Ausbreiten der Herde selbst verdrängt worden, denn dasselbe zeigt weder eine dichte Verschmelzung noch eine faszikuläre Anordnung von Elementen, die gleich einer Kapsel das Infiltrat umhüllen.

In den Knoten fehlen im allgemeinen die elastischen Fasern gänzlich, und dort, wo sie vorkommen, sind sie nur kurze und oft dünne Fragmente. von denen einige im Innern der Riesenzellen.

Die Blutgefäße sind dilatiert und mit Blut verstopft; die Endothelkerne einiger derselben sind geschwollen und ragen in das Gefäßlumen hinein. In der Nähe der perivasalen Lymphscheiden scheint die Stelle zu sein, die den Ausgangspunkt der Herde, die dann die Gefäße muffartig umgeben, bildet.

Auch die Lympgefäße sind dilatiert. Die Neubildung sehen wir, aber nicht reichlich, in der Nähe der Haarfollikeln und Talgdrüsen. Dagegen ist sie reichlich um die Schweißdrüsen, die an Zahl vermindert sind und hie und da eine Schwellung und Abschuppung ihres Endothels konstatieren lassen.

Über die Veränderungen der Nerven wird später die Rede sein.

Im übrigen kommt sowohl in der Epidermis als auch im Papillarkörper Pigment in ziemlicher Quantität, sei es als Körner, sei es als Streifen, bald innerhalb, bald außerhalb der Zellen vor.

---

[1]) Multiple benigne Sarkoid of the Skin. By Professor C. Boeck. Reprinted from the Journ. of cataneous and genito-urinary diseases for December 1899.

Dagegen ist das Pigment in den Schnitten der Effloreszenz aus dem Halse des ersten Falles vollständig verschwunden, daselbst kommen andere Erscheinungen von evidenter Atrophie in der Epidermis und Kutis vor. Tatsächlich sind die kollagenen Bündeln sowohl im Stratum reticulare der Kutis als auch in den noch tieferen Schichten im verschiedenen Grade kompakter als im physiologischen Zustande und mit spärlichen Blutgefäßen versehen; ein großer Teil der Haarfollikeln und tubulösen Drüsen ist nicht mehr; ebenso sind die Papillen verschwunden.

Die Epidermis ist natürlich verdünnt; wegen Verminderung an Zahl und Volumen ihrer Elemente fehlen auch die Epithelleisten; in der Hornschichte und malpigischen Schichte wird eine Reduktion der Zellreihen festgestellt.

Histopathologie der Nerven.

Bevor wir zur Illustration der Nervenveränderungen übergehen, wollen wir der Vollständigkeit halber makroskopisch jene Stücke betrachten (siehe Fig. 5), in denen genannte Alterationen konstatiert wurden.

Von den peripherischen Nerven zeigen eine Verdickung der N. medianus, cubitalis und radialis, am größten war jene des medianus, fast 11 *cm* lang und 18 *mm* breit, ziemlich spindelförmig, von weicher Konsistenz, rötlich.

Von weicher Konsistenz und rötlichgelber Farbe waren auch der N. cubitalis und der N. radialis.

Knoten kamen in allen drei Nerven und in allen ihren Verzweigungen (primäre, sekundäre, tertiäre), ebenso in den Hautnerven[1]) vor. Der verschiedene Entwicklungsgrad und die verschiedene Form der Knoten ließen die Nervenäste als höckerig, irregulär und alten Baumstämmen ähnlich erscheinen.

Auf Grund der mikroskopischen Untersuchung der in Alkohol fixierten Verdickungen konnten wir schon bei einer summarischen und oberflächlichen Prüfung bestimmen, daß die

[1]) Auch in den Hautnerven des linken Ringfingers waren kleinste Knötchen, deren histologische Struktur mit jener der verdickten Äste identisch war.

Veränderungen der Nerven jene der Haut wieder darstellten. Und in der Tat sehen wir bei der Untersuchung solcher Schnitte sofort im Innern der von der Affektion befallenen Nervenbündeln (und fast aller Nervenstämme) deutlich begrenzte, im allgemeinen rundliche Granulationsherde, von denen einige winzig klein, andere groß sind, letztere werden von einzelnen, durch Bindegewebstrabekel getrennten Herden gebildet.

Wir konstatieren ferner, daß die Komponenten dieser Herde mit jenen der Hautknötchen vollkommen identisch sind, denn mit Leichtigkeit lassen sie erkennen:

a) Zellen mit blassen Kernen, geschwollenem Protoplasma und nach verschiedenen Richtungen (s. Fig. 6) ausstrahlenden Ausläufern;

b) sehr große Zellen mit gekörntem Protoplasma und zahlreichen Kernen;

c) nicht reichliche Lymphocyten, mononucleäre Leukocyten und Plasmazellen.

Zellen also, welche in Bezug auf ihre Verteilung in den Herden, Quantität und Anordnug der Gefäße, an jene in den Herden der Haut und an das Aussehen der tuberkulösen Follikeln (s. Fig. 7) erinnern.

Endlich sehen wir, daß die Veränderungen in den Gefäßen und elastischen Fasern nicht minder morphologisch, auch die alten Herde, ein fast vollständig identisches Bild darbieten.

Gerade in dem früher erwähnten Retikulum der alten Herde finden sich Deformitäten der Elemente (Zellschrumpfung, Trennung der Ausläufer von den Maschen des Retikulum), welche sowohl in den Paraffin- als auch in den Celloidinpräparaten ersichtlich sind. Es handelt sich also nicht um artefizielle Deformitäten infolge von Methodefehlern bei der Herstellung der Präparate (alterierte Präparate durch langes Liegen im Thermostaten bei hoher Temperatur, unvollständige Entwässerung usw.), sondern wahrscheinlich, wie C. Boeck[1]) meint, um eine Regressivperiode der die Eruption entgegengeht. Uns war es nicht möglich, das Wesen des Degenerationsprozesses nachzuweisen, das zuerst durch die Disgregation, dann durch die Resorption der nicht mehr vitalen Elemente der Herde hervorgerufen wird. Gewiß

[1]) Archiv für Dermatologie u. Syphilis 1905. Bd. LXXIII, S. 315.

findet in diesen Elementen eine Rarifikation statt und zu den Regressionserscheinungen trägt der von Boeck[1]) erklärte Umstand bei, daß die Zellen der Herde während der Wachstumperiode der Knoten sehr rasch wachsen bis zu dem Grade, daß sie sich gegen das angrenzende Bindegewebe vordrängen, von welchem auf sie eine Kompression geübt wird, infolgederen ihre Ernährung Schaden erleidet.

Wenn wir nun die Läsionen prüfen, welche die Neubildung in den Nervenelementen verursachte, so erzielen wir folgendes Ergebnis:

Schon mit der schwachen Vergrößerung (Koristka Oc. 2, Ob. 2) stellen wir fest, daß nur eine sehr geringe Zahl von Bündeln gänzlich unversehrt blieb; die partiell betroffenen haben nur an der Peripherie unversehrte Fasern.

Mit der starken Vergrößerung sehen wir, daß viele Nervenfasern nur die äußere Scheide mit zahlreicheren Kernen als normal besitzen; andere haben noch die Markscheide, obzwar dieselbe granulöser und feiner ist; endlich solche, die verdünnt und mit Osmium kaum grau tingiert sind.

Der Mangel an Nervenfasern ist besonders auffallend in den Transversalschnitten, wo die Neubildung das Zentrum des verdickten Nervenstammes einnimmt. Ihre Spuren finden sich auch in einigen der noch erhaltenen Bündeln (2 oder maximum 3 pro Stamm), in den Lymphocyten und in den proliferierten Zellen des Endothels, das zwischen den Nervenfassern des Bündels liegt. Denselben Befund ergeben auch die der Neubildung nächsten Partien, die makroskopisch keine Verdickung zeigen.

Trotzdem ist es nicht möglich, festzustellen, ob die Zellherde von den perivaskulären Räumen, wie bei den Knoten der Haut oder von den perinervösen Lymphspalten oder vom Neurilemm ausgingen, denn an allen diesen Stellen sind zu gleicher Zeit auch die Elemente der Neubildung vorhanden.

---

[1]) Es ist wahrscheinlich, daß das an die Herde engrenzende Bindegewebe eine Art Gegendruck auf die weichen Zellanhäufungen ausübe, da es sich um ein resistentes, nich alteriertes Gewebe handelt.

Bakteriologische Untersuchung.

Dieselbe ergab negatives Resultat bezüglich des Koch schen Bazillus und anderer Mikroorganismen, sowohl in den Knoten als auch in den präparierten in Alkohol fixierten Nervenverdickungen. Mit dem Nasensekrete legten wir Strichpräparate an; wir konstatierten säurefeste, denen der Tuberkulose ziemlich ähnliche Bazillen und andere (Kokken, Diplokokken) Formen.

Die Impfung von Meerschweinchen mit dem Nasensekrete und Knotenmateriale blieb negativ.

Tuberkulin wurde nicht experimentiert.

Diagnose.

Fall I. Als wir den Patienten zum ersten Male sahen, konnten wir seine Dermatose[1]) nicht diagnostizieren, aber da Patient erst vor kurzem aus Brasilien zurückgekehrt war und uns angab, es wären dort Landleute, die mit ihm lebten, von derselben Affektion befallen, so exzidierten wir ohne weiters einen Knoten, um eventuell festzustellen, ob es sich nicht um Lepra handeln würde. Der histologische und der bakteriologische Befund, die den morphologischen Lepracharakter kontrollieren sollten, verschafften uns diesbezüglich Klarheit; wir fanden wohl in der Struktur der Knoten einige Analogien mit Lepra, aber die Hansenschen[2]) Bazillen waren nicht nachzuweisen.

Außer der Lepra waren noch das Sarkom Kaposi, Lues, Mykosis fungoides und Tuberkulose[3]) in Erwägung zu ziehen.

---

[1]) Vorher hatten wir nie einen Fall von Sarkoid Boeck gesehen.

[2]) Trotz des negativen Resultates müssen wir anerkennen, daß die letzten histol. und bakteriol. Untersuchungen über Lepra und Syphilis zur Vorsicht mahnen bei nur histologisch begründeten Exklusionen. Gerade in diesen Tagen konstatierte Prof. Campana in einem Leprafalle wegen Involution des Prozesses das Fehlen von Bazillen. Früher konnte beim Patienten, der auch von anderen Professoren untersucht wurde, mit Leichtigkeit der Leprabacillus nachgewiesen werden. Siehe Clinica Dermosifilopatica della R. Università di Roma. Oktober 1907. 8. Heft. Seite 110. 25. Jahrg.

[3]) Außer dieser Erkrankungen waren noch Leukämie und Pseudoleukämie in Betracht zu ziehen; erstere wurde durch die Untersuchung des Blutes, die zweite durch die der Milz und des allgemeinen Zustandes eliminiert.

Mit dem primären hämorrhagischen Sarkom der Haut ist gewiß die Ähnlichkeit sehr groß und suggestionsfähig; dieselbe Art im Auftreten der Eruption, dieselbe Lokalisation der Eruptionselemente, die Morphologie einiger Knötchen, die subjektiven Erscheinungen. Aber man konnte in keiner Weise die Anwesenheit von erythematösen Effloreszenzen und Geschwüren deuten; letztere sind, wie bekannt, beim Sarkom Kaposi[1]) äußerst selten. Es war also eine Dermatose, die wegen ihrer Einzelnheiten morphologisch vom Sarkom Kaposi abstach, umsomehr aber histologisch, da der Befund die Herde der Neubildung in Form der sogenannten tuberkulösen[2]) Follikeln zeigte.

Für die Annahme eines hypertrophischen papulösen Syphiloderma sprachen einige ziemlich ausgesprochene Charaktere der Eruption, die braune Farbe, die derbe Konsistenz einiger Knötchen, die Anordnung der Eruption, die Schwellung der Lymphdrüsen, dagegen die Anamnese, der gute allgemeine Ernährungszustand, die Geschwüre (obgleich für diese, wie wir später sehen werden, eine Erklärung vorhanden gewesen wäre), das Fehlen jeder Lokalisation bei einer so generalisierten Eruption in gewissen Schleimhäuten (des Mundes und Afters), die frequent in den Frühmanifestationen befallen sind.

Ebenso sprachen gegen ein noduläres Syphiloderma, wenn auch einige Charaktere dieses als möglich zuließen, die erythematösen Effloreszenzen, denn diese waren nicht jener tiefgreifenden Affektion eigen; auch die übrigen Eruptionselemente waren zu zahlreich und zu zerstreut, um eine Spätform[3]) darzustellen.

---

[1]) Beim Sarkom Kaposi können Ulzerationserscheinungen auftreten, aber diese bilden eine Ausnahme.

[2]) Siehe bezügl. des histologischen Befundes beim Sarkom Kaposi die Arbeiten von M. Joseph, „Über Sarkomatose", Arch. f. Derm. u. S. 1898, Philippsohn, „Über das Sarcoma id. cut.", Virchows Arch., Bd. CLXVII; Bernhard, „Sarcomata cutanea", Arch. f. Derm. u. S. 1899; Pelagatti, „La sarcomatosi cutanea", Parma 1902; Radaeli, „Contributo alla conoscenza del Sarcoma idiopat. multiplo etc.", Sperimentale 1904.

[3]) Es wäre angezeigt gewesen, die Annahme oder Ausschließung von Lues wäre durch Nachweis der Spirochaeta pallida in den Knoten zu versuchen; doch zur Zeit unserer Beobachtungen waren die diesbezüglichen Methoden noch nicht angegeben.

Bezüglich der Mykosis fungoides übten auf uns zweifellos einen gewissen Eindruck die Schwellung der Lymphdrüsen, der runde Typus der erythematösen Flecke und die Entwicklung der Dermatose; aber die Knoten hatten nicht die Hervorwölbung und das mamellonierte und wuchernde Aussehen, welche charakteristisch sind für die Knoten der Mykosis fungoides; außerdem sprach gegen diese Affektion der hämatologische und histologische Befund.

Aber aus dem histologischen Befunde allein konnte ja auch der Zweifel einer Tuberkulose entstehen, während in Wirklichkeit die klinischen Daten und die Nekroskopie jede Form dieser Erkrankung ausschlossen (Lupus vulgaris, Scrophuloderma, Tuberculosis ulcerosa usw.), und zwar wegen evidenten Nichtvorhandenseins der Symptome jener Dermatosen, welche durch den Kochschen Bazillus bedingt, einzig und allein als tuberkulöse[1]) Natur zu gelten Anspruch haben.

Folglich war es nicht notwendig, darüber zu diskutieren, ob die Affektion zur Gruppe jener Formen gehöre, die tuberkulös-toxischen Ursprunges sind, sondern wir mußten nachforschen, ob darunter irgend eine Form wäre, die in Bezug auf die Morphologie unserer Affektion entsprechen würde. Wir fanden, wie es nicht anders sein konnte, das Erythema induratum Bazin.

Aber da fast ebenso wie in dieser Affektion die großen Knoten, die chronische Entwicklung der Erkrankung und der histologische Befund dieselben waren, so mußte auch in Bezug auf das Alter, Geschlecht, den Allgemeinzustand, die Charaktere der Dermatose, die Lokalisation und Zahl der Eruptionselemente,[2])

---

[1]) Diese Behauptung verdanken wir Mibelli (Corriere Sanitario 1907), der über das Wesen der Tuberkuliden mit Recht einwendet, daß, nachdem durch Aufstellung der Tuberkuliden die Gruppe der zur Tuberkulose gehörigen Hautaffektionen erweitert wurde, wenige klinische oder histologische Daten genügend waren, um viele Dermatosen, die wahrscheinlich nicht in entferntester Beziehung zum Kochschen Bazillus stehen, als tuberkulöse erscheinen zu lassen.

[2]) Wie bekannt, lokalisiert sich das Erythema induratum Bazin ausschließlich fast nur an den Beinen; trotzdem wurden auch andere Lokalisationen (Hutchinson, Thibierge, Truffi) beschrieben. Im allgemeinen ist es selten, daß die Affektion mehr als eine Effloreszenz habe.

ausgenommen die Entwicklung der Knötchen, eine Übereinstimmung herrschen. Doch traf dies nicht zu und wir mußten die Schlußfolgerung ziehen, daß es sich um eine Affektion handelte, die bezüglich der Struktur als tuberkulös erschien, aber unbestimmter Natur war.

Zu welcher Gruppe gehörte also die in Rede stehende Affektion mit Außerachtlassung[1]) des histologischen Befundes? Sicher oder mit größter Wahrscheinlichkeit war es ein multiples benignes Sarkoid Boeck der Haut.

Wir betonen mit Wahrscheinlichkeit, denn beim Sarkoid Boeck kommen nicht, wie in unserem ersten Falle, Geschwüre vor. Aber diese Abweichung allein genügt, nach uns, nicht, um unsere Diagnose in Frage zu stellen, denn die Geschwüre wurden auch in anderen ihr ähnlichen Formen konstatiert und können als akzidentelle gelten. Und tatsächlich erwähnen J. Darier und G. Roussy in ihrer Arbeit über die subkutane Sarkoide[2]) die Effekte der Traumen auf die Sarkoidknötchen (Erweichung und Geschwüre) und diese Effekte konstatierten auch wir in unserem ersten Falle, in dem wir vor allem auch die Beschäftigung des Patienten,[3]) zweitens den Sitz der Geschwüre (an leicht verletztbaren Stellen, Ellenbogen, Beine, beide unbedeckt), drittens die ganz minimale Zahl exulzerierter Knötchen, im Gegensatze zu zahlreichen Geschwüren am Ende der gewöhnlichen Knotenentwicklung, viertens das Fehlen von Erweichung in den Knoten, das wir während der langen Beobachtung des Patienten feststellen konnten und fünftens den geringen Substanzverlust oder besser die Oberflächlichkeit der Geschwüre in Erwägung ziehen. Da also die Ursachen dieser Geschwüre vom Granulom unabhängig sind, so ist unsere Diagnose auf multiples benignes Hautsarkoid gerechtfertigt.

Die Diagnose unseres zweiten Falles war leicht, aber wir wünschten eine Bestätigung in beiden Fällen und sandten die

[1]) Betreffs der Interpretation des histologischen Befundes siehe die Arbeit von Max Winkler im Archiv für Dermatologie u. Syphilis 1905.

[2]) Des Sarcoides sous-cutanées in den Archives de Medecine experimentale et d'anatomie pathologique n. 1. Jänner 1906.

[3]) Erdarbeiten, während derselben pflegte Patient die Hemdärmel und die Hosen umgeschlagen zu halten.

Illustration beider Fälle an Caesar Boeck,[1]) der uns mit folgender Antwort beehrte, für die wir ihm auch an dieser Stelle unseren Dank aussprechen:

„Christiania, 18. Juli 1906.

Ihre schönen interessanten Präparate habe ich mit großem Interesse und Freude untersucht. Die Fälle sind ja sehr deutlich ausgesprochene Kasus vom „multiplen benignen Sarkoid", und zwar sehr ernste Fälle. Die Neubildung in den Nervenbündeln sind ja ganz und gar derselben histologischen Struktur wie diejenige der Hautaffektionen und dieser Befund in den Nerven ist ja von dem allergrößten Interesse."

Nach dieser wichtigen Bestätigung, die die Typizität unserer Fälle hervorhebt, müßten wir uns mit der Ätiologie der in Rede stehenden Affektionen befassen, da aber über dieselbe in der Literatur keine konkreten und sicheren Kenntnisse vorhanden sind und unsere Untersuchungen von den schon bekannten Tatsachen nichts Verschiedenes ergaben, so wollen wir wenigstens vorläufig nicht neue Theorien den schon von anderen[2]) aufgestellten hinzufügen.

Wenn wir nun auf Grund der Histopathologie bestätigen können, daß der Prozeß Granulomcharakter besitzt,[3]) so können wir mit Recht allgemein annehmen, daß dies von einem toxischen Infektionsreize abhängig sei, der vielleicht in folgender Weise auf die Haut wirkt:

Wie immer in die Kutis gelangt, wirkt er irritierend auf die perivasalen Lymphräume, wo kleine Zellanhäufungen entstehen, die rapid anwachsen und so das sie umgebende Bindegewebe verdrängen. In diesen Zellanhäufungen unterliegen die Proliferationselemente Degenerationserscheinungen, infolgederen sie homogen und wenig oder gar nicht tingierbar werden; aus ihrem geschwollenen Protoplasma senden sie Ausläufer nach verschiedenen Richtungen (Boeck). Es entsteht so ein feines

[1]) Der hervorragende Dermatologe von Christiania überließ uns auch einige seiner Präparate bezüglich eines noch nicht veröffentlichten Falles von multiplen benignen Hautsarkoid; diese Präparate waren vollständig identisch mit den unsrigen.

[2]) C. Boeck = l. c. S. 326 u. f. — M. Winkler l. c. S. A. S. 15.

[3]) Der entzündliche Charakter würde im Befunde des nach Weigert von Winkler konstatierten Fibrins eine Stütze finden.

Netz von Fibrillen, in deren Maschen, die von diesen homogenisierten Zellen und deren Derivaten (Riesenzellen) umschrieben werden, Anhäufungen von Lymphocyten, mononucleären Leukocyten und Plasmazellen stattfinden.

Im allgemeinen bildet sich durch Agregation miliarer Herde ein großer Herd, der ohne Traumen lange Zeit bestehen kann.

Aber auch seine Dauer hat, wie jedes andere Granulom, eine Grenze und derselbe zerfällt nachher infolge defizienter Blutversorgung (bedingt durch die entzündlichen Läsionen der Gefäße), Toxinwirkung des angenommenen Virus auf die Zellen oder der schon erwähnten Kompression zwischen den Elementen des Herdes und des sie umgebenden Bindegewebes. Sei es, daß diese Ursachen kombiniert oder anders auftreten, sei es infolge der Arsentherapie, ein Teil des Infiltrates (epitheloide Zellen, Riesenzellen usw.) unterliegt in einem gegebenen Termine der Nekrobiose und wird mit dem Elastin eliminiert; der übrige Teil organisiert sich und bedingt so die atrophischen Narben an Stelle der reparierten Efflureszenzen.

Bei der Lokalisierung des Prozesses in den Nerven tritt eine Wiederholung des Mechanismus ein, nur mit dem Unterschiede, daß die Folgen schwerer sind; der Prozeß schädigt im ganzen die Nervenelemente, welche von den Herden zuerst komprimiert, verdünnt und disloziert, dann durch das Bindegewebe neues Bildung ersetzt werden.

Nach Erläuterung des histologischen Befundes im Zusammenhange mit den klinischen Beobachtungen können wir, mit Rücksicht darauf, daß wir im ersten Falle:

a) sehr deutliche vasomotorische Erscheinungen und auffallende Störungen der Empfindung vor der Knoteneruption;

b) die rapide und symmetrische[1]) Eruption;

c) merkliche Verdickungen der Nerven als nicht rezente Erscheinungen;

---

[1]) Über den Mechanismus von rapider und systematischer Produktion der Hautknoten infolge Lokalisation in den Nerven hat Campana „Über das Sarkom" eine vorzügliche Arbeit publiziert. Siehe R. Campana, Alcune dermatosi neuropatiche. Studi clinici. Genua 1835.

d) die Neubildungsherde im Zentrum eines jeden Nervenbündels

konstatierten, mit Wahrscheinlichkeit annehmen, daß bei demselben Patienten die Lokalisation in den Nerven der Hauteruption vorausgegangen sei. Wir geben jedenfalls zu, daß eine Konkomitierung beider Lokalisationen möglich gewesen sei und ziehen die Schlußfolgerungen:

I. Die von Boeck unter dem Namen „multiples benignes Sarkoid" beschriebene Affektion stellt ein noch näher zu bestimmendes infektiöses Granulom dar.

II. Dieses Sarkoid differenziert sich durch den histologischen Befund, welcher an den anderer infektiöser Granulome (Tuberkulose, Lepra und Syphilis) erinnert, von dem Sarcoma idiopathicum multiplex pigmentosum Kaposi.

III. Die Herde können sich in den Nerven[1]) lokalisieren.

IV. Mit der Arsenbehandlung wird Heilung der Hauterscheinungen erzielt.

---

[1]) Um die Priorität unseres Befundes bezüglich der Lokalisationen in den Nerven beim multiplen benignen Sarkoid mit Sicherheit festzustellen, haben wir in der ganzen Literatur über diese Dermatose nachgeforscht; außerdem wandten wir uns an C. Boeck, von welchem wir folgende Antwort erhielten:

„Christiania, 27. Juni 1906.

Ich habe bisher in der Literatur nichts finden können bezüglich Nervenaffektionen bei den am multiplen benignen Sarkoid leidenden Kranken. Es wäre denn, daß Dr. Henry Francais in seinem Falle von subkutanem Sarkoid (Ann. de Dermat. et de Syph. 1905, Seite 243) von Hyperästhesia der Haut spricht."

Erklärung der Abbildungen auf Taf. II—V.

Fig. 1. Photographie des I. Falles vor der Arsentherapie. (25. März 1900.)

Fig. 2. Photographie des I. Falles nach der Arsenbehandlung. (15. November 1905.)

Fig. 3. Photographie des II. Falles.

Fig. 4. Lichenoide Knötchen am Rücken des Pat. des II. Falles.

Fig. 5. Photographie der Nervenverdickungen.

Fig. 6. Histopathologisches der Nerven (Riesen- und epitheloide Zellen).

Fig. 7. Idem. (Tuberkuloides Aussehen der granulomatösen Herde in den Nerven.)

Übersetzt aus dem italienischen Manuskript von M.U.Dr. Costantino Curupi in Prag-Perretta.

Aus der deutschen dermatologischen Klinik in Prag.
(Vorstand: Prof. Kreibich.)

Über eine eigentümliche Knötchenbildung an den Haaren bei Seborrhoea capillitii.

Von

Prof. Dr. **Ludwig Waelsch** in Prag.

Gelegentlich der Untersuchung eines Falles von hochgradigem Defluvium capillitii infolge Seborrhoe der behaarten Kopfhaut, konnte ich an den Haaren der Pat. einen eigenartigen Befund erheben, der, soweit ich die einschlägige Literatur überblicke, noch nicht beobachtet und beschrieben wurde.

Es handelte sich um eine am Ende der zwanziger Jahre stehende Dame, welche schon seit Jahren an starkem Haarausfall und Schuppenbildung am behaarten Kopfe litt. Der Haarausfall mußte nach der Menge ausgekämmter Haare, welche Pat. jedesmal in die Sprechstunde mitbrachte, ein ganz kolossaler genannt werden. Die Kopfhaut bot das gewöhnliche Bild der seborrhoischen Veränderungen, und war bedeckt mit fettigen, fest anhaftenden Schuppen, die auch zwischen den Haaren sich nachweisen ließen. Am Scheitel waren die Haare, welche nach Angabe der Pat. überhaupt in den letzten Jahren sehr kurz geworden waren, nur mehr schütter. Die Kopfhaut daselbst wenig verschieblich, die Haare im allgemeinen mäßig eingefettet, trichoptylotisch, leichte Trichorrhexis.

An den Haaren des Hinterhauptes fanden sich nun eigentümliche Auflagerungen, welche bei oberflächlicher Betrachtung leicht mit Nissen verwechselt werden konnten. Es ließen sich nämlich in einer Höhe von ca. 1—2 *cm* über der Follikelmündung und darüber graugelbliche, hornig aussehende Gebilde konstatieren, welche in Form von kleinen Kügelchen oder eiförmig, oder als

kurze Scheiden die Haare umgaben, oder denselben, wie angeklebt, seitlich anlagen. Sie ließen sich leicht vom Haare der Länge nach abstreifen und zwischen den Fingernägeln zu einer weiß gefärbten Masse zerdrücken. Nach dem Herunterstreifen zeigte sich das Haar an der Stelle, wo das Gebilde gesessen, ganz normal oder war leicht verschmälert, nicht abnorm brüchig oder aufgesplittert.

Der Umstand, daß diese Gebilde in geringerer Zahl dem Haare seitlich angelagert waren, in größerer Zahl aber deutlich vom Haare durchbohrt waren, ließ Nisse, denen die eiförmigen unter ihnen nach Form, Größe und Farbe vollständig entsprachen, in differentialdiagnostischer Beziehung ausschließen.

Auch die Knötchen der Trichorrhexis nodosa, ferner die eigentümlichen Auflagerungen der Mycosis palmellina sowie jene, welche Winternitz[1]) jüngst beschrieben, kamen differentialdiagnostisch nicht in Betracht.

Dagegen zeigten die Knötchen eine gewisse Ähnlichkeit mit den Auflagerungen der Piedra, bei welcher bekanntlich die Haare von einer Pilzwucherung in Form kugeliger, ovaler oder röhrenartiger Gebilde umscheidet werden. Gegen Piedra sprachen aber die geringe Härte der Gebilde — grade die Härte der Piedra-Pilzwucherung hat ja der Krankheit den Namen gegeben: Piedra = Stein — sowie das Fehlen der charakteristischen Pilzmycelien und Sporen im mikroskopischen Präparate, das durch Zerdrücken eines Kügelchens in 33% Kalilauge hergestellt wurde. Es fanden sich vielmehr in diesem zahlreiche Bruchstücke von Hornlamellen sowie massenhaft kleinste Mikroorganismen, die sich als sehr kleine Gram beständige Stäbchen herausstellten. Diese Stäbchen lagen in großen Haufen beisammen und waren $1^1/_2$—$1^3/_4$ μ lang, an den Enden leicht zugespitzt, manchmal zu zweit hintereinander gelagert. Die große Mehrzahl derselben ließ an den beiden Enden Polkörnchen erkennen, die durch eine schmale ungefärbte Lücke von einander getrennt waren, so daß Doppelpunktformen entstanden. An einigen Exemplaren konnte man stark ausgesprochene Plasmolyse bis zu 3 und 4 Körnchen beobachten. Infolgedessen war dort, wo die

[1]) Winternitz, R. Eine Trichomycosis capillitii. Archiv für Dermatologie und Syphilis. Bd. LXVI.

Stäbchen in größeren Haufen beieinander lagen, die Ähnlichkeit mit Kokkenhaufen eine sehr frappante. Außer den geschilderten Stäbchen ließen sich auch spärliche Malassezsche Flaschenbazillen nachweisen.

Um über die Art und Genese dieser Gebilde ein sicheres Urteil fällen zu können, blieb nichts übrig, als einige Haare in Paraffin einzubetten, in Serien zu schneiden und der Pilzfärbung zu unterwerfen.

Diese histologische Untersuchung ergab nun folgenden Befund: Die Gebilde sind hohl, ihre Wände bestehen aus Hornschichten, die in ihren äußeren Teilen noch rundliche oder stäbchenförmige Kerne erkennen lassen. Sie enthalten zumeist ein auf die Seite gedrängtes Haar. Es ist von der einen Wand durch einen dichten Rasen der vorerwähnten Stäbchen weit abgedrängt und liegt der gegenüberliegenden fast an, indem es nur durch eine schmale Bazillenschicht von ihr getrennt ist. Auf der dem Haar abgewandten Seite ist die Wand dick, vielleicht 3—4mal so dick als auf der anderen, kompakt und verschmälert sich allmählich gegen die gegenüberliegende Seite. An der letzteren sind die Hornschichten lamellös aufgeblättert. Die Bazillenmassen liegen allenthalben der inneren Wand der Schale an und dringen nur an wenigen Stellen in kleinen Schwärmen zwischen die daselbst gelockerten Lamellen, jedoch immer nur an der Oberfläche, ohne die Wand zu durchwachsen. An der Außenfläche sind sie sehr spärlich, ohne jede Verbindung mit dem zentralen Lager, sie dringen aber auch hier nicht in die Tiefe, ebensowenig wachsen sie in das Haar. Man sieht sie nur stellenweise unter den abgehobenen Cutikularschuppen.

Diese kugeligen Gebilde sind manchmal zweikämmerig, indem der Querschnitt durch ein Septum in zwei ungleiche Teile geteilt wird. Der größere enthält dann das Haar und massenhaft Bakterien, die kleinere Hälfte ist haarlos und fast oder ganz frei von Mikroorganismen. Der größere Abschnitt ist dann noch manchmal durch eine Scheidewand in zwei weitere Hälften geteilt. Dieses Septum dehisziert aber stark, da man nur in wenig Schnitten der Serie diese Scheidewand sieht, in den meisten darüber und darunter gelegenen aber nur einander

gegenüberstehende sporenartige Fortsätze, die gegen das Lumen zu mehr oder weniger weit vorspringen.

Dieses histologische Bild ließ mit Sicherheit erkennen, daß diese fraglichen Gebilde nicht von den Haaren ihren Ausgang nehmen, sondern daß es sich um Produkte des Oberflächenepithels der Haut und zwar der Haarbälge handeln müsse. Derartige im Infundibulum des Haarbalges sich abspielende Vorgänge sind uns von der Seborrhoe her bekannt. Nach Sabouraud[1]) bewirkt der von ihm beschriebene und als Erreger der Seborrhoe angeschuldigte kleine Bazillus durch sein Wachstum im Infundibulum des Haarbalges eine reaktive Wucherung seitens der Hornschicht des Follikels, durch welche die sich entwickelnden Kolonien des Bazillus allmählich von konzentrischen Schichten von Hornlamellen umkleidet werden, die eine geschlossene Hülle bilden. Dadurch kommt der Cocon séborrhéique zustande.

Der geschilderte Befund läßt nun wohl keine andere Deutung zu, als daß diese kugeligen oder ovalen Gebilde eben nichts anderes sind als ein derartiger Cocon, welcher nach erfolgter Encystierung der Bakterienkolonie sich aus dem Zusammenhange mit dem durch sein Wachstum stark erweiterten Haarbalgtrichter loslöst und in fester Verbindung mit dem Haar, dasselbe umscheidend oder ihm anliegend, durch dessen Wachstum in die Höhe geschoben wird.

Es kann dies umso leichter geschehen, als es im weiteren Verlaufe der seborrhoischen Erkrankung, wie Sabouraud beschreibt, nämlich dann wenn lokale Sklerose aufgetreten ist, dazu kommt, daß der Cocon nicht mehr in einer ampullären Erweiterung des Follikels liegt, sondern in einer Höhle von beträchtlicher Ausdehnung. Durch die unter und neben dem Cocon stetig weiter stattfindende Bildung von Hornlammellen wird es dann zu einer Lockerung und allmählichen Elimination des Cocons kommen, der aber infolge seiner festen Verbindung mit dem Haare nicht herausfällt, sondern mit ihm in die Höhe wächst.

---

[1]) Sabouraud. Sur la nature, la cause et le mécanisme de la calvitie vulgaire. Annales de Dermatologie 1897.

Es gelang leicht, den geschilderten Bazillus, der ja innerhalb des Knötchens fast in Reinkultur vorhanden ist, auf künstlichem Nährboden zu züchten. Er ist identisch mit dem in die Gruppe der Pseudodiphtheriebazillen gehörigen Stäbchen, das ich als harmlosen Saprophyten schon mehrfach bei Alopecia areata und auch sonst auf der Haut gefunden und gezüchtet hatte und das ich in meiner seinerzeitigen Mitteilung „Über Bazillenbefunde bei Syphilis“[1]) genauer beschrieben habe. Es wächst auf schrägem Agar in Form eines zarten, dünnen Belages, der am Rande fein gekerbt ist, verflüssigt Gelatine nicht, bildet in Bouillon einen feinkrümligen, körnigen oder blättchenartigen Bodensatz, der beim Schütteln aufsteigt und unter leichter Trübung der Bouillon sich in ihr verteilt. Impfung mit dieser Reinkultur auf die Haut meines eigenen behaarten Vorderarmes ergab ein negatives Resultat, ebenso Impfung auf die Haut eines albinotischen Kaninchens. Nach Einreibung einer Bouillonkultur in die Schnurrhaare des Kaninchens traten an diesen leicht spindelförmige Verdickungen auf. Ich glaube aber nicht, daß diese mit der Impfung in Beziehung zu setzen sind, da sich bei der mikroskopischen Untersuchung die Haare als vollkommen bazillenfrei erwiesen.

Es ergibt sich also aus dem Voranstehenden, daß, wenn auch die klinischen und histologischen Bilder der fraglichen Affektion in ihren Charakteren große Übereinstimmung zeigten mit den Cocons Sabourauds, doch die in diesen Cocons enthaltenen Mikroorganismen sich wesentlich von dem Sabouraudschen[2]) Seborrhoebazillus unterscheiden; denn letzterer ist kleiner (er hat eine Länge von $^1/_2$—1 μ), hat außer der Stäbchenform, die kleiner Tönnchen (barillet), ferner zeigt er in den wohlausgebildeten Formen längliche sigmoide Gestalt und bildet gebänderte Ketten. Dagegen ist der Pseudodiphtheriebazillus in Überstimmung mit dem Sabouraudschen Bazillus manchmal in Form von Packeten, kleinen Bündeln angeordnet und kann infolge seiner Plasmolyse in den größeren Haufen, wie schon erwähnt, mit Kokkenhaufen verwechselt werden.

[1]) Archiv f. Dermatologie u. Syphilis. Bd. LXVIII.

[2]) Sabouraud. „Seborrhoebazillus“ im Artikel „Dermatophyta,“ der „Pratique Dermatologique.“

Ob er zu dem starken Haarausfall in ätiologische Beziehung gebracht werden kann, muß ich offen lassen, jedenfalls aber ist er die Ursache einer reaktiven Zellwucherung im Follikel, die ihn unschädlich zu machen und zu eliminieren trachtet, wodurch die geschilderten Gebilde entstehen.

Aus der dermatologischen Abteilung des städt. Krankenhauses zu Dortmund (leitender Arzt: Oberarzt Dr. J. Fabry).

Nachtrag zu der Arbeit von O. Müller: „Ein Fall von Pityriasis rubra Hebrae mit Lymphdrüsentuberkulose.“[1]

Von

Dr. **Hermann Fabry**,
I. Assistenzarzt der Abteilung.

(Mit einer Abbildung im Texte.)

O. Müller veröffentlichte in diesem Archiv, Bd. LXXXVII, pag. 255, einen Fall von Pityriasis rubra Hebrae mit Lymphtuberkulose der Achseldrüsen. Wir haben nun diesen Fall bis zum 7. Februar 1908 beobachtet, wo er ad exitum kam und sind daher in der Lage, sowohl das klinische Krankheitsbild zu vervollständigen, als auch durch den Sektionsbefund und anschließende histologische Untersuchungen den pathologisch-anatomischen Teil der Arbeit zu ergänzen.

Wenn wir an die Beobachtungszeit von O. Müller anschließen, so konnten wir feststellen, daß das Allgemeinbefinden der Patientin Ende 1907 immer schlechter wurde. Subjektiv fühlte Patientin sich sehr elend, der Stuhlgang wurde träge und erfolgte auf Brustpulver oder Darmirrigationen alle 3—4 Tage einmal. Dagegen gingen die entzündlichen Hauterscheinungen zurück. Zwar kam es im November noch zweimal zu akuten erythematösen Gesichtsreizungen. Außerdem beteiligte sich besonders die Kopfhaut an diesen Reizerscheinungen, indem sie sich mit Schuppen bedeckte, deren übermäßige Neubildung nur durch Ölverbände in Schranken zu halten war. Die Erscheinungen im Gesichte und auf dem Kopfe, die unter leichtem Fieber verliefen, gingen jedesmal unter Vaseline-Verbänden in wenigen Tagen zurück. Die Haut des Körpers wurde im Laufe der

[1] Archiv. Bd. LXXXVII.

Zeit stetig gespannter und atrophischer, besonders über den Gelenken. Die hellen Flecke, die bereits, wie von Müller erwähnt, immer deutlicher zutage traten, hoben sich scharf gegen ihre stärker pigmentierte Umgebung ab, besonders auf der Streckseite der Oberschenkel.

Seit Oktober entwickelte sich auf dem linken Auge eine diffuse Hornhauttrübung, die allmählich zur völligen Verdichtung der linken Hornhaut führte. Im Januar 1908 konnte Patientin mit dem linken Auge nicht mehr sehen. Ende Januar begann auch die rechte Hornhaut sich zu trüben.

Mitte Januar 1908 stellte sich Urinverhaltung ein. Der Urin mußte von jetzt ab täglich mit dem Katheter entleert werden.

Die Spannung der Haut über den Gelenken war inzwischen so stark geworden, daß Patientin sich nur noch mit Mühe im Bett bewegen konnte. Unter dem Kreuzbein begann sich ein Dekubitus trotz Luftkissen und vorsichtiger Lagerung zu entwickeln. Ein Dauerbad stand leider nicht zur Verfügung.

Am 7. Februar 1908 erfolgte der Exitus infolge Pneumonie.

Der **Sektionsbefund**, der uns von Herrn Dr. John, Sekundärarzt der inneren Abteilung, überlassen wurde, war folgender:

Äußere Besichtigung. Haut welk, leicht, bräunlich verfärbt, auf der Vorder- und Rückfläche des Rumpfes und der Extremitäten zahlreiche bis pfennigstückgroße weißliche Flecken. Keine fühlbaren Achseldrüsen-Ödeme beider Unterschenkel.

Bauchsitus. Flectura sigm. nimmt die ganze linke Bauchhälfte bis zum Nabel herauf ein, zwischen Leber und Bauchfell lagern mehrere Dünndarmschlingen. Peritoneum überall glatt und glänzend.

Brustsitus. Außer circumscripten, strangförmigen Verwachsungen des oberen seitlichen linken Unterlappens ohne path. Befund. Zwerchfellstand links IV. J. c. R., rechts III. J. c. R.

Lungen. Links. Oberfläche des Oberlappens sowie auch des Unterlappens bis auf die eine adhärente Stelle glatt und spiegelnd. Oberlappen von weicher Konsistenz, emphysematös gebläht, Unterlappen fühlt sich ziemlich derb an, auf dem Durchschnitt zwischen dunkelroten, auf der Schnittfläche vorragenden, derberen, nicht mehr lufthaltigen Partien hellere, graurot gefärbte, noch lufthaltige Bezirke. Auf Druck entleert sich aus der Schnittfläche aus einzelnen Lumina in den infiltrierten Bezirken ein gelbliches, eitriges Sekret. Der rechte Unterlappen bietet im wesentlichen denselben Befund wie der linke Unterlappen, nur fühlt er sich im ganzen nicht so derb an und auf der Schnittfläche finden sich weniger zahlreiche, verdichtete, nicht mehr lufthaltige Bezirke. Im rechten Oberlappen finden sich mehrere nebeneinander liegende, hirsekorngroße, harte Knötchen, ebenso im linken Oberlappen ein vereinzeltes größeres, das auf dem Durchschnitt gleichmäßig grauschwarz aussieht. Bronchialdrüsen nur bis reichlich erbsengroß, von etwas derber Konsistenz, auf dem Durchschnitt grauschwarz, mit grauweißen Zügen durchsetzt.

Halsorgane und Thyreoidea ohne pathol. Befund. Oesophagus, Trachea ohne Befund. Keine Schwellungen der Halslymphdrüsen.

Herz leicht vergrößert infolge geringfügiger Dilatation; von schlaffer Konsistenz. Muskulatur braunrot mit Fett überlagert. Klappen ohne Befund. Endokard enthält Einlagerungen kleiner, erbsengroßer, gelblicher, harter Plaques, sowohl in der Nähe der Mitral- und Trikuspidal-, wie auch über der Aortenklappe. Intima der Aorta gleichfalls stellenweise mit gelblichen Plaques bedeckt.

Milz etwas vergrößert. Oberfläche glatt, von derber Konsistenz, auf dem Durchschnitt gleichmäßig rot-fleischfarben mit deutlicher Trabekelzeichnung.

Nebennieren beiderseits von normaler Größe ohne path. Befund.

Nieren beiderseits verkleinert. Kapsel verdickt, zwar etwas erschwert, aber ohne Substanzverlust abziehbar, Nierenoberfläche leicht höckrig, Größe der einzelnen Höcker die eines Pflaumenkernes und darüber, zwischen den Höckern eingesunkene Partien. Konsistenz der Nieren etwa normal. Auf dem Durchschnitt Rinde deutlich verschmälert, Rindensubstanz, auch die zwischen den Markkegeln gelegene, mit gelblichen Fleckungen und Zügen durchsetzt.

Leber. Oberfläche glatt, Konsistenz normal, bietet auf dem Durchschnitt das Aussehen einer hyperämisch-fettigen (Muskatnuß-) Leber, mitten in der Substanz des rechten Lappens ein fast erbsengroßer, speckig-gelblich-weißer Herd (zur mikroskop. Untersuchung herausgeschnitten).

Gallenblase o. B. Gallengänge durchgängig.

Bauchspeicheldrüsen ohne Befund.

Darm. In der Darmschleimhaut, fast in ganzer Ausbreitung des Dünndarmes, Injektion der Gefäße, sonst ohne Befund.

Magen ohne Befund.

Mesenterium. Keine Drüsenschwellungen zu bemerken.

Blase. Blasenwand deutlich verdickt, Schleimhaut verdickt, besonders einzelne bläulich verfärbte, zum Teil mit einem fest haftenden gelblich-weißen Belag versehene Partien ragen deutlich hervor, dazwischen kleinere, hirsekerngroße und halblinsengroße, grau aussehende, flache Erhebungen, am Blasenhals varikös erweiterte Venen. Adnexe zart, etwas atrophisch.

Uterus leicht vergrößert, im Fundus Uteri, der Hinterwand aufliegend, eine haselnußgroße, schwammige, blaßrot aussehende Gewebsbildung, sonst bietet der Uterus keinen path. Befund.

Gehirn. Geringfügiger Hydrocephalus. Sonst ohne jeglichen pathol. Befund.

Achseldrüsen. In der Haut der Achselhöhlengegend mehrere nebeneinander liegende straffe Narben. In der Achselhöhle selbst etwas vergrößerte Drüsen, die sich derb anfühlen und auf dem Durchschnitt grauschwarz aussehen, dazwischen sind grauweiße bis gelbliche, straff fibröse Gewebspartien zu bemerken, die in einem Fall über $^1/_3$ einer Drüse ausfüllen.

Nach der Sektion wurden von uns verschiedene Organteile gehärtet und in Paraffin eingebettet.

Histologisch fand sich nun folgendes:

Die im Sektionsprotokoll erwähnten Knötchen der Oberlappen der Lunge waren derb fibröses Gewebe, in dem nur wenig Zellkerne lagen. Die Bronchialdrüsen waren ebenfalls von bindegewebigen Strängen durchzogen, während die eigentliche Drüsensubstanz geschrumpft war. Aber auch in ihnen fanden sich nirgends akut entzündliche Prozesse.

Der speckige Herd der Lebersubstanz erwies sich histologisch als ein Fibrom.

Die grauen flachen Erhebungen der Blasenschleimhaut, die schon mikroskopisch deutlich sichtbar waren, bestanden aus adenoidem Gewebe ohne entzündliche Erscheinungen und waren als Follikel anzusprechen.

Die Achseldrüsen waren sehr stark von bindegewebigen, sklerosierenden Zügen durchsetzt, so daß das Drüsengewebe stark geschrumpft, zum Teil gänzlich atrophisch war. Aber auch hier nirgends zellige Infiltration, vor allem keine circumscripte Zellanhäufungen mit Riesenzellen.

Wenn wir auch nach obigem histologischen Befund nirgends im Körper einen aktiven tuberkulösen Prozeß gefunden haben, so müssen wir doch die vernarbten Herde in der Lunge und in den Bronchialdrüsen, vor allem aber die derbe Bindegewebswucherung der Achseldrüsen auf überstandene tuberkulöse Prozesse zurückzuführen, die in bindegewebige Vernarbung übergegangen sind, zumal von Müller in dem Eiter der rechten Achseldrüsen Tuberkelbazillen nachgewiesen wurden.

Müller erwähnt in seiner Arbeit bezüglich der Hauterscheinungen des Krankheitsbildes, daß sich auf der Haut pigmentlose Flecke gebildet hatten, die später an Deutlichkeit zunahmen, indem die umgebende Haut dieser weißen leukodermartigen Flecke sich stärker pigmentierte. Wir konnten beobachten, daß diese weißen Hautstellen bis zum Tode immer deutlicher wurden, besonders auf der Streckseite der Oberschenkel. Bei der Sektion wurden mehrere Hautstücke herausgeschnitten, die einen solchen Fleck mit umgebender stärker pigmentierten Haut umfaßten behufs Einbettung und histologischer Untersuchung. Wir fanden nun folgendes:

Innerhalb der weißen Flecke war die Haut in toto verschmälert, die Hornschicht war sehr dünn, die Epidermispapillen fast verstrichen, an manchen Stellen nur angedeutet. Auch das Corium war geschrumpft und von diffuser Infiltration durchsetzt. Dieses Bild änderte sich am Rande der Flecke insofern, als die Epidermis dicker erscheint. Das Stratum malpighii läßt deutliche Zapfen erkennen, ist aber noch immer gegen eine normale Haut als verschmälert anzusehen. In der Basalschicht treten nun plötzlich reichliche Pigmentkörperchen auf. Die Pigmentkörperchen finden sich auch im Corium in zahlreichen Chromatophoren. Im Bau des Coriums sind sonst keine wesentlichen Veränderungen im Verhältnis zum Corium der hellen Flecke zu verzeichnen.

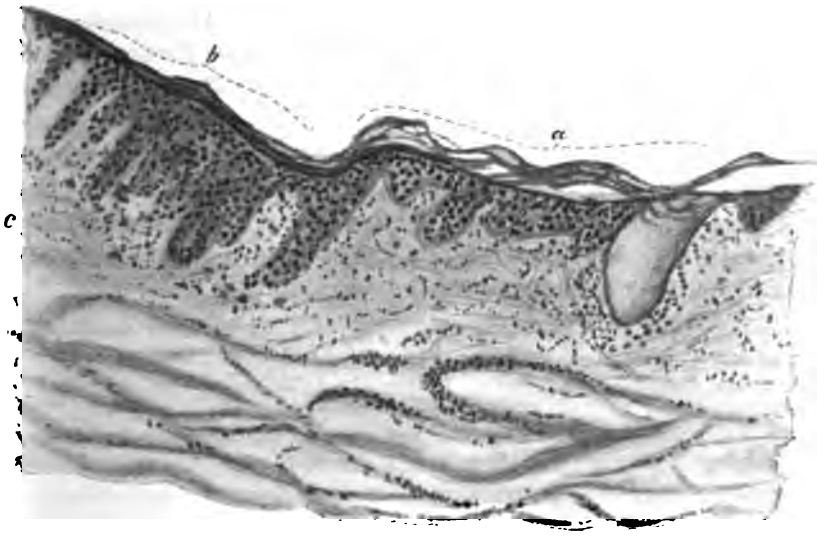

a) Rand eines pigmentfreien hellen Fleckes, Epidermispapillen verstrichen.
b) Pigmentierte Umgebung eines hellen Fleckes. Pigment der Basalschicht. Chromatophoren in der Cutis (c), Epidermispapillen deutlicher wie bei a).

Unsere Abbildung illustriert diese Verhältnisse sehr gut, als der Schnitt durch den Rand eines hellen Fleckes geführt, auf der einen Seite (a) den pigmentfreien Fleck selbst, auf

der andern Seite (*b*) die pigmentierte Umgebung des Fleckes mit deutlichem Pigment der Basalschicht und des Coriums zeigt.

In den tieferen Schichten der Haut ist das Gewebe atrophiert. Man sieht sklerosierende Bindegewebszüge die Cutis und Subcutis durchsetzen. Talgdrüsen finden sich im Gegensatz zu den Schweißdrüsen nur wenig und zwar in atrophischem Zustand.

Wir haben also im allgemeinen eine allgemeine Atrophie der Haut vor uns. Außerdem herdweise Pigmentschwund, der sich makroskopisch in hellen Flecken repräsentiert.

Die weitere Beobachtung des Krankheitsbildes hat also gelehrt, daß unser Fall pathologisch-anatomisch aufzufassen ist als ein in der Cutis und Subcutis lokalisierter kleinzelliger Infiltrationsprozeß mit sekundärer Proliferation der Epidermis, welcher sekundär in Atrophie ausgeht. Diese Atrophie bezieht sich auf alle Schichten der Epidermis und Cutis. Ferner werden wir besonders durch das Sektionsprotokoll und die histologischen Untersuchungen in der Annahme bestärkt, daß, wie Jadassohn und Doutrelepont hervorgehoben haben, ein Zusammentreffen von Pityriasis rubra Hebrae mit Tuberkulose mehr Beobachtung geschenkt werden muß. In neuerer Zeit hat ja auch Halle aus der Lesserschen Klinik einen hierher gehörigen Fall im Archiv veröffentlicht.

Aus der k. k. deutschen dermatologischen Universitätsklinik in Prag (Vorstand: Professor K. Kreibich).

Zur Kenntnis der Leukoplakia penis.

Von

R.-A. Dr. **Bernhard Fuchs,**
ds. kommandiert an obiger Klinik.

Im LXXXVI. Bande des Archiv für Dermatologie und Syphilis veröffentlichte Kraus[1]) einen Fall von Leukoplakia penis. Unter Hinweis darauf, daß unsere Kenntnisse über leukoplakische Veränderungen am äußeren Integument, welche jenen von den Schleimhäuten her bekannten analog wären, bisher zumindest sehr spärliche sind, konnte er über die Klinik und Histologie eines Krankheitsbildes berichten, das im wesentlichen ausschießlich dieser Kategorie von Prozessen zuzurechnen sei. Der Kürze halber und weiters, da die vorliegende Mitteilung eine im gleichen Sinne verwertbare Beobachtung betrifft, sei nur erwähnt, daß es sich in der zitierten Beschreibung um einen chronischen Entzündungsprozeß im Bereiche des äußeren männlichen Genitales gehandelt hatte, der auf Grund der vorgenommenen Untersuchung in jene Gruppe der Leukoplakien zu verweisen wäre.

Schon im Oktober desselben Jahres bot sich der obigen Klinik Gelegenheit, einen hierhergehörigen zweiten, in jeder Beziehung wohlcharakterisierten Fall zu beobachten.

Die Krankengeschichte desselben ist kurz folgende:

Anamnese:

W. Š., 64 Jahre alter, verheirateter Eisengießer. Patient war stets gesund, insbesondere nie infiziert gewesen. Seine Frau hat siebenmal ent-

[1]) Kraus, A. Über Leukoplakia (Leukokeratosis) penis.

bunden. Die III. Schwangerschaft endete mit einem Abortus im 3. oder 4. Monate. Seit drei Jahren bemerkt Patient, der vorher das Präputium stets ganz gut zurückziehen konnte, eine Verengerung der Öffnung desselben. Subjektive Beschwerden, wie Jucken und dgl. fehlten anfangs vollkommen, auch war nie Rötung oder Schwellung vorhanden. Durch die zunehmende Irreponibilität des Präputium wurde jedoch der Coitus nicht gestört, auch das Urinieren war gar nicht behindert, nur schien der Harnstrahl zersplittert. In den letzten drei Monaten stellt sich zuweilen nach dem Urinieren ein leichtes Brennen und Jucken am Ende der Vorhaut ein, das aber nach wenigen Minuten verschwindet. Der Harn reagiert sauer und weist weder Zucker noch Eiweiß auf. Auch sonst fühlt sich Patient vollständig wohl.

Status praesens: Mittelgroßer, kräftig gebauter Mann mit reichlichem Fettpolster. Haupthaar weiß, verhältnismäßig dicht. Der Penis ist kurz, das Präputium ziemlich lang, phimotisch. Seine Öffnung besteht nur in einem linearen, etwa 8 *mm* langen, queren Spalt. Beim Versuche, die phimotische Vorhaut zu reponieren, bemerkt man, daß ihre Oberfläche eine sattweiße Verfärbung zeigt, die allmählich in die normal pigmentierte Haut übergeht. Dabei ist die Oberflächenbeschaffenheit, außer- und innerhalb des Margo eine glatte, an diesem selbst aber uneben, warzig. Beim Abtasten fühlt sich auch die weiße Partie ganz anders an, als es normalerweise zu erwarten war. Man hat nämlich den Eindruck einer schwieligen Umbildung. Schon klinisch erreichen diese Prozesse am Margo und in seiner nächsten Umgebung den Höhepunkt. Oberflächlich erscheint diese Partie rissig, zerklüftet und beim Abtasten hat man das Gefühl prominenter, scharfer bis spitzer Rauhigkeiten, die sich deutlich durchfühlen lassen. Dabei ist der Margo derart verengt, daß man nur mit einer etwas dickeren Metallsonde eingehen kann. Schmerzhaftigkeit besteht dabei nicht. Das etwa 2 *cm* lange Frenulum ist durch die Vorhaut, wohl etwas verdickt, durchzutasten.

Am 12. Oktober 1907 Circumcision unter Schleichscher Anästhesie und Blutleere. Am 19. Oktober wird Patient, nach erfolgter Heilung per primam, entlassen.

Schon bei der Ausführung der dorsalen Inzision zeigt sich, daß die pathologischen Veränderungen im Bereiche des Innenblattes in seiner Gänze sich vorfinden und außerdem über den Margo praeputii, in seiner ganzen Circumferenz, sich auf den peripherstenAnteil des Außenblattes fortsetzen. Die durch die Circumcision freigelegte Glans erweist sich nirgends durch Verlötung ans Innenblatt fixiert, ihre Oberfläche bietet, außer einer leichten, diffusen Atrophie der Haut, keinerlei bemerkenswerte Veränderungen. Zu erwähnen ist noch, daß die Präputiumhaut, auch in ihren tieferen Partien, dem Messer einen entschieden größeren Widerstand geleistet hat.

Zwecks Erhärtung der Diagnose, die von allem Anfang an im Sinne einer leukoplakischen Hautveränderung gestellt

wurde, wurden Teile des bei der Operation gewonnenen Materiales der histologischen Untersuchung unterzogen. Und zwar erstreckte sich dieselbe I. auf Partien des inneren Präputialblattes, II. des Margo und III. der peripherwärts von diesem gelegenen Übergangsstelle in die normale Haut der Umgebung.

Das Gewebe wurde nach Alkoholhärtung und Paraffineinbettung geschnitten und den Färbungen nach den gebräuchlichen Kern- und Bindegewebstinktionsmethoden unterzogen.

Histologischer Befund:

Derselbe gestaltete sich, wie schon aus der Verschiedenheit der klinischen Veränderungen zu erwarten war, an den einzelnen Partien different, so, daß ich es vorziehe, dieselben auch in der Beschreibung getrennt zu schildern.

I. Partie aus dem Innenblatte des Präputium:

Das Epithel in großer, stetig zunehmender Mächtigkeit, u. zw. ausschließlich auf Kosten der Saftschicht verbreitet. In den ersten Serienschnitten ist es in seinen obersten Schichten schlecht gefärbt. Über ihm befindet sich eine sehr starke Lage von in Verhornung begriffenen Zellen, die zutiefst noch Andeutung von Plasma- und Kernfärbung, weiter oben bloß ausschließlich Kernfärbung in verhornter Zellsubstanz erkennen lassen. Auf weiteren Schnitten trifft man das Epithel immer mächtiger. Über einem, auf der Höhe der Papillen 10—12 Zellagen umfassenden Stratum mucosum, das gelegentlich leukocytäre Durchwanderung zeigt, folgt eine 6—10 Zellagen betragende, äußerst intensiv gefärbte Keratohyalinschicht. Darüber eine mächtige Hornschicht, die anschließend stellenweise noch Kerne zeigt, während sich andererseits, unscharf davon abgesetzt, direkt im Anschlusse an die verbreiterte Keratohyalinschichte, zunächst disjunkte Hornlamellen ohne jede Kernfärbung finden, dann nach aufwärts wiederum massenhafte keratohyalinhaltige Zellagen folgen, deren Kerne keinerlei Färbung aufweisen. In den aller-

obersten Lagen endlich wechseln mit diesen normal verhornte Zellen ab.

Die Begrenzung des epithelialen Teiles ist überall eine scharfe, doch reichen die verbreiterten Retezapfen viel weiter, als normal in die Tiefe.

Im Papillarkörper, der überall ödematös aufgelockert ist, findet sich ein mächtiges Infiltrat, das ausschließlich aus mononukleären Leukocyten besteht. Im Bereiche einiger Papillen ist das Infiltrat ein ungemein dichtes, speziell, wo es sich um Follikelteile gruppiert, wogegen an anderen Teilen des Papillarkörpers die ödematöse Beschaffenheit ausschließlich in den Vordergrund tritt.

Dementsprechend zeigt auch das elastische Fasernetz bedeutende Unterschiede. Wohl fehlt es in den zuerst erwähnten Stellen vollkommen, doch zeigt sich das subpapilläre elastische Fasernetz gelegentlich doch noch in deutlichen Resten vorhanden. An den ödematös durchtränkten Stellen des Papillarkörpers jedoch kommen auch vom subpapillären Netze nur äußerst spärliche, verstreute, nicht zusammenhängende Reste elastischer Fasern vor.

Sonst sind die elastischen Fasern in den tiefen Schichten der Haut ungemein reichlich, scheinen sogar stellenweise relativ vermehrt zu sein.

Um alle Gefäße besteht eine starke kleinzellige Infiltration. An einzelnen Stellen reicht die Entzündung bis in die inneren Lamellen der Gefäßwand, so, daß über der dünnen Bindegewebslage der Intima nur noch das Endothel als Begrenzung des Lumens resultiert. In diesen Entzündungskegeln der Gefäße fehlt auch das elastische Fasernetz mehr oder minder vollkommen.

Das Pigment ist weder in den Basalzellen, noch in der Cutis irgendwie nennenswert hervorgetreten.

II. Partie vom Margo praeputii:

Die Cutis stark ödematös durchtränkt. Der Papillarkörper ist von einem Infiltrat eingenommen, das an verschiedenen Stellen verschiedene Mächtigkeit zeigt. Die Papillen selbst teils

vollkommen verstrichen, teils ganz außerordentlich verbreitert. Das Epithel setzt überall scharf ab. Das Stratum mucosum zeigt sich an manchen Stellen bis auf 30 Zellagen vermehrt, die Keratohyalinschicht ist entsprechend verbreitert. Den verschiedenen Epithelveränderungen angepaßt, wechseln auch Hyperkeratose und Parakeratose ab, so, daß bald über ödematöser Cutis das Epithel glatt aufsitzt und mächtige Verhornung zeigt, dann wieder über stark verbreiterten Retezapfen sowohl Hyper- als Parakeratose vorhanden ist. Die letztere tritt besonders an den seitlichen Teilen auf, wo der epitheliale Hautteil entschieden atrophisch ist. Hier sind die parakeratotischen Schichten in einer Stärke vorhanden, die die Höhe des Epithels überragt.

Pigment fehlt überall.

Elastische Fasern unterhalb der erkrankten Partien vollkommen geschwunden.

Mastzellen ziemlich reichlich vorhanden.

III. Übergangsstelle zur normalen Haut:

Hier tritt eine hochgradige Atrophie in den Vordergrund, so, daß das Epithel an manchen Stellen zu einem ganz dünnen Streifen geschrumpft ist. Über diesen atrophischen Partien sehr starke Parakeratose. Anschließend Übergang in Wucherung des Epithels.

Der Papillarkörper diffus ödematös durchtränkt, dichtere Infiltrate in den oberen Cutisschichten.

Auch hier schneidet das Epithel scharf ab, elastische Fasern sind absolut abgängig, an der unteren Grenze des Ödems jedoch zu kolossalen Konvoluten vermehrt.

Es hat somit die histologische Untersuchung ergeben, daß das Wesentliche des polymorphen Krankheitsbildes in einem chronischen Entzündungsprozesse zu suchen ist, welcher an den befallenen Partien die Haut in ihrer Gesamtheit ergriffen hat. Es finden sich im verschiedenen Grade ausgedehnte, nach jeder Richtung aber mächtig ausgebildete Veränderungen des bindegewebigen sowohl, wie des epithelialen Anteiles. Die im ersteren wahrzunehmenden Symptome lassen wohl keinen Zweifel darüber

aufkommen, daß hier der Ausgangspunkt der Veränderungen anzunehmen ist, denen sich als sekundäre Folgeerscheinungen jene, im epithelialen Anteile beschriebenen, hinzugesellt haben.

Die ersteren bestehen, außer diffusen Veränderungen im Sinne einer chronischen Entzündung, aus scharf abgesetzten Infiltraten, die hauptsächlich im papillären und subpapillären Teile der Cutis sich vorfinden, wobei diese Partien der Sitz eines ausgesprochen entzündlichen Ödems sind.

Ein weiteres wichtiges Merkmal ist ferner der mehr oder minder vollkommene Schwund des elastischen Gewebes in den erkrankten Partien. Die korrespondierenden Veränderungen im epidermoidalen Teile aber sind wohl der Ausdruck konsekutiver Ernährungsstörungen in diesem Gebiete und erscheinen bald unter dem Bilde der ausgesprochensten papillären Hypertrophie mit Akanthose, Hyperkeratose und Parakeratose, kurz hypertrophischer Prozesse, bald unter dem zum höchsten Grade gediehenen Bilde der Atrophie.

Diese anatomischen Erhebungen stimmen nun mit den eingangs erwähnten, klinischen Manifestationen überein, die, gleichfalls im bunten Wechsel, Hyperkeratose, ja Warzenbildung einerseits, Atrophie andererseits erkennen ließen. Damit nähert sich aber der beschriebene Symptomenkomplex wiederum den Charakteren der Gruppe der leukoplakischen Prozesse, welche uns von anderen Lokalisationen derselben her um vieles geläufiger sind, als an der Haut.

Es mögen hier nur noch einige Worte die Ätiologie der leukoplakischen Veränderungen streifen: Hat man früher in dieser Beziehung der Lues ein zu weites Feld eingeräumt, so ist man heute wohl allgemein der Ansicht, daß ihr diese ausschließliche Bedeutung als Ätiologie hierhergehöriger Prozesse nicht zukomme. Diesen Standpunkt vertritt in erster Linie auch Mazza.[1]) In seinem Falle von „Leukokeratosis balano-

[1]) Vortrag in der IV. Jahresversammlung der italienischen dermatosyphilidologischen Gesellschaft 1906. (Giorn. Ital. 1906. pag. 599.)

praeputialis idiopathica" haben sich die Veränderungen im Anschlusse an eine vulgäre erosive Balanoposthitis entwickelt. Er gelangt zu dem oben angeführten Resultat hauptsächlich auch auf Grund der histologischen Untersuchung, deren Befunde im wesentlichen mit jenen von Kraus und den in dieser Arbeit angeführten übereinstimmen. Er findet nämlich „deutliche Hyperplasie und Hypertrophie des Stratum filamentosum, sowie starke Entwicklung des Stratum granulosum mit Parakeratose." In den oberen Schichten des Corium ist eine kleinzellige Infiltration vorhanden, welche aus mononukleären Leukocyten und Plasmazellen besteht. Man sieht keine Peri- und Endoarteriitis, die Blutgefäße sowie die Lymphgefäße dilatiert. Keine Erscheinungen von Sklerose des Bindegewebes.

Andererseits beschreibt Piccardi (ibidem) wiederum Befunde bei Leukoplakia penis, welche an der luetischen Natur gewisser Fälle nicht zweifeln lassen. Er findet bei einem Falle, dessen Anamnese Lues ergab „im Corium Infiltrate vorwiegend aus Plasmazellen bestehend, herdweise um die Gefäße mit obliterierender Peri- und Endarteriitis und stellenweise Riesenzellen".

Der Fall von Kraus, sowie der vorliegende zeigen nun wiederum, daß die pathologischen Veränderungen mit Lues gar nichts zu tun haben, da weder anamnestisch, noch klinisch und histologisch sich Anhaltspunkte für diese fanden. Die anatomische Untersuchung aber hat im besonderen durch den Nachweis der neben hypertrophischen gleichzeitig in hohem Grade vorhandenen atrophischen Veränderungen die Zugehörigkeit dieser Krankheitsbilder zu den „kraurotischen" am weiblichen Genitale um vieles wahrscheinlicher gemacht. Hat ja auch Franqué[1]) in einer vor kurzem erschienenen Arbeit, die sich mit den leukoplakischen Veränderungen des weiblichen Genitales befaßt, hervorgehoben, daß auch er sich im Laufe seiner anatomischen Untersuchungen von der Identität dieser mit der von Kraus beschriebenen Prozesse am Penis überzeugen konnte.

[1]) O. v. Franqué. Leukoplakia und carcinoma vaginae et uteri. (Zeitschrift für Geburtshilfe und Gynäkologie. Bd. LX. 1907.)

Alles in allem darf nun wohl der Vermutung Raum gegeben werden, daß die nun wiederholt auch am männlichen Genitale erhobenen Befunde einem klinisch wie histologisch scharf umschriebenen Krankheitsbilde entsprechen.

Bericht über die Leistungen

auf dem

Gebiete der Dermatologie und Syphilis.

Verhandlungen der Société française de dermatologie et de syphiligraphie.

Sitzung vom 9. Januar 1908.

Brault demonstriert 3 Fälle von Noma bei Eingeborenen aus Algier. In allen Fällen handelte es sich um bereits erwachsene zumeist schwer kachektische Individuen, in einem Falle fanden sich Residuen einer alten Lues. In den ausgedehnten, mit Nekrose des knöchernen Gerüsts und Sequesterbildung einhergehenden Geschwüren, fand sich hauptsächlich die Bakterienflora der Vincent'schen Angina.

Audrain berichtet 1. über einen Fall von Prurigo bei einem 6jährigen Mädchen; die Erkrankung war gegen jede Medikation resistent; auf Darreichung einer Bouillon von frischer Schweineleber in zweitägigen Intervallen rasche Besserung.

2. Demonstration eines Falles von Leucoderma colli bei Lues hereditaria. Die 23jährige Patientin hatte niemals irgend welche Erscheinungen hereditärer Lues gezeigt; erst nach einem Abortus im 7. Monat trat ein Leukoderm am Halse auf. Lues wird von Seite des Gatten negiert, vom Vater der Patientin zugestanden.

Lang berichtet über seine Erfahrungen mit Oleum cinereum. Dasselbe wird nach seiner Vorschrift folgendermaßen bereitet: Lanol. anh. 15; solve in chlorof. qu. s. ad perf. solut (50·00); evapora chlorof. in mortarrio amplo perpetua agitatione tamdiu, ut sit pondus remanent. 30; tum adde: Hydrarg. viv. depur. 30; conteratur lente usque ad evaporation. chlorof. et perfectissim. extinctionem hydrarg. — Dies ergibt ein Unguentum cinereum lanolinatum forte, welches mehr Hg. als Lanolin enthält. Das Ol. ciner. wird hieraus nach folgender Formel hergestellt:

Ungt. cin. lanolin. forte 9·00,
Ol. vaselin. sterilisat. 3·00,
MDS. Ol. ciner. 50%.

Ein Kubikzentimeter dieser Mischung enthält 0·81 Hg; es wird nie mehr als $^1/_2$ cm^3 injiziert und die Injektionen werden in einer inneren (4 *cm*) oder äußeren (8 *cm* von der Medianlinie des Rückens und parallel mit dieser verlaufenden) Linie subkutan gemacht.

Morestin berichtet über die Exstirpation eines Angioms bei einem 14 Monate alten Kinde. Der Tumor nahm einen großen Teil der Wange ein, trotzdem konnten die Wundränder durch Naht vereinigt werden. Heilung per primam.

Balzer und **Galup** demonstrieren einen Fall von Pupura annularis teleangiectodes (Majocchi). Bei einer 17jährigen Patientin finden sich besonders am rechten, vereinzelt auch am linken Unterschenkel 4—7 *cm* lange, 3—4 *cm* breite Flecke von violett-rosa Farbe; das Zentrum erscheint etwas lichter als die Peripherie. Keine verästelten Kapillaren am Rande; leicht bräunliche Verfärbung der Follikelmündungen. Auf der Oberfläche einzelne glänzende Punkte, wie bei den lichenoiden Affektionen. Keine Infiltration, keine Druckschmerzhaftigkeit. Histologisch finden sich am Rande der Flecke erweiterte Gefäße mit roten Blutkörperchen vollgepfropft, in deren Umgebung leukocytäre Infiltration. Vermehrung der Bindegewebszellen und stellenweise extravasierte rote Blutkörperchen.

Stodel und **Galup** demonstrieren einen Fall von tuberkulo-ulzerösem Syphilid, geheilt durch Injektionen von kolloidalem Quecksilber. Die kolloidale, isotonische Lösung wurde auf elektrischem Wege gewonnen und 11 Injektionen von 0·015 Hg-Gehalt in 21 Tagen gemacht. Die Injektionen waren völlig schmerzlos, da Patientin aber gleichzeitig lokal mit einem Hg-Pflaster behandelt worden war, ließ sich kein sicheres Urteil gewinnen.

Ehlers teilt die Krankengeschichte eines Falles von progressiver Paralyse, die schon 3 Jahre nach der Syphilisinfektion zum Ausbruch kam, mit. Es handelt sich um einen 35jährigen Mann, der nur wenig antiluetisch behandelt worden war, Alkoholiker war und der plötzlich unter Größenideen und Verfolgungswahn erkrankte.

Hallopeau verteidigt die Atoxyltherapie gegen die von Duhot erhobenen Einwürfe.

Hallopeau demonstriert: 1. Einen Fall von durch Quecksilbereinreibungen kombiniert mit Atoxylinjektionen gebesserten Fall von Tabes; das Atoxyl wurde in Injektionen zu 0·5 *g* zunächst in zweitägigen, dann in dreitägigen, zuletzt in siebentägigen Intervallen während zweier Monate verabreicht.

2. Zwei Fälle von Ekzemübertragung bei zwei Frauen, von welchen die eine zunächst ein akutes Ekzem an Hals und Schultern bekam, die andere bei deren Pflege, wenige Tage später, ein Ekzem am rechten Vorderarm, das dann auf das Bein übergriff.

3. Ein 13jähriges Mädchen mit Canities. Die weißen Haare finden sich verstreut, nicht büschelförmig; die Mutter der Patientin bekam mit 30 Jahren die ersten weißen Haare.

Gaucher und **Nathan** demonstrieren: 1. Eine 19jährige Patientin mit einem Primäraffekt an der linken Tonsille.

2. Die in der letzten Sitzung demonstrierte Patientin mit einem Schanker der Nasenscheidewand, die gegenwärtig Papeln am Naseneingang zeigt.

3. Einen Fall von gummösen Syphiliden und Narben nach solchen, bei einem Zeichen hereditärer Lues aufweisenden Patienten.

4. Einen Fall von Erythema exsudativum multiforme bei einem tuberkulösem Individuum. Die Autoren glauben, daß Beziehungen zwischen beiden Erkrankungen bestehen.

Renault zeigt einen Fall von Naevus bei einem zwei Monate alten Kinde; in der Scheitelgegend findet sich eine kahle Stelle, in deren Bereich die Haut leicht gelblich verfärbt, rauh und etwas eleviert erscheint. Queyrat glaubt, daß es sich um eine Aplasia cutis handelt.

Dumesnil bespricht die Beschlüsse der Kommission über das graue Öl. Dasselbe wird nach folgender Formel hergestellt:

Mercur. puriss. 40 *g*,
Adip. lan. anh. 26 *g*,
Ol. vasel. medic. 60 *g*.

Die Extinktion des Quecksilbers im Adeps lan. muß in einem ausgeglühten Mörser unter Kontrolle des Mikroskops erfolgen; dann wird das Ol. vas. in kleinsten Quantitäten eingetragen. Die Herstellung obiger Quantität dauert 10 bis 12 Stunden. 1 cm^3 enthält 0·4 Hg. Das Präparat ist bei gewöhnlicher Temperatur flüssig. Es muß unter aseptischen Kautelen hergestellt werden, da eine spätere Sterilisation die Gleichmäßigkeit der Emulsion stört. Auch ein Kalomel-Öl stellt der Autor nach folgender Formel her:

Hydrarg. chlorat. praecipitat. 5,
Adip. lan. sterilis. 16,
Ol. vasel. medicin. qu. s. ad 100 cm^3.

Die Mischung kann durch 20 Minuten bei 120° sterilisiert werden, muß dann bis zum völligen Erkalten kräftig gerührt werden und ergibt eine gleichmäßige Mischung, aus welcher das Quecksilbersalz erst nach langer Zeit ausfällt. Um ein möglichst feines Präzipitat zu erhalten, verwendet der Autor eine in einer Kältemischung auf — 20° abgekühlte Quecksilbernitratlösung, die er tropfenweise in ebenso gekühlte Salzsäure einträgt.

Blanchard zeigt einen Fall von Melanidrosis bei einem 13jähr. Knaben. Unter beiden Augen findet sich eine halbkreisförmige Fläche mit einer dunkelschwarzen, glänzenden, pulverförmigen Masse bedeckt; dieselbe läßt sich durch Waschen entfernen, bildet sich aber im Verlauf einer halben Stunde wieder. Die Mutter des Knaben gibt an, daß sich zeitweise auch auf der Zunge und im Speichel diese schwarzen Massen finden. Mikroskopisch finden sich kleinste, amorphe Partikelchen. Die Affektion war im Beginne von Blinzeln und Konjunktivitis begleitet, tritt bei dem Knaben hauptsächlich bei Witterungswechsel auf und besteht seit nunmehr drei Jahren.

Sitzung vom 6. Februar 1908.

Hallopeau spricht über die therapeutische Verwendung des Merkuriolöls und seine Gefahren. Das Merkuriolöl ist ein Aluminium-Magnesiumamalgan mit 90% Quecksilbergehalt. Hallopeau konnte die dem Mittel nachgerühmten Vorteile der Schmerzlosigkeit, des Fehlens von Abszessen und der langsamen Ausscheidung des Quecksilbers konstatieren, will aber trotzdem lieber von einer Verwendung des Mittels absehen, da dasselbe gar zu häufig zu schweren Stomatitiden, in zwei von Welander mitgeteilten Fällen sogar zum Tode geführt hat. Danlos, Lafay und Renault haben das Merkuriol nach der Welanderschen Methode in Säckchen verwendet und empfehlen dasselbe für leichte Fälle. Fournier hält das Mittel mit Rücksicht auf die schweren Folgeerscheinungen, für zu weiteren Versuchen nicht geeignet.

Fournier konstatiert im Anschluß an den in der letzten Sitzung von Ehlers mitgeteilten Fall von im 3. Jahre der Syphilis-Infektion aufgetretener progressiver Paralyse, daß dieses Vorkommen eine große Seltenheit darstellt; Paralyse trete am meisten zwischen dem 6. und 12. Jahre der Infektion auf, am häufigsten im 10. Mitteilung eines Falles von im 3. Jahre der Infektion aufgetretenen Paralyse bei einem 25jährigen Patienten. Die Erkrankung endigte nach Ablauf zweier Jahre letal.

Juan de Azua spricht über die Verwendung des Kalomels, des Quecksilbersalycilats und des gelben Quecksilberoxyds in Form von Injektionen, die nach der Formel des Lang'schen grauen Öls bereitet werden. Vergleichende Versuche haben ihn gelehrt, daß diese Medikation gegenüber der einfacheren Suspension in Vaselinöl den Vorteil habe, daß die Schmerzen, die Schwellung, die Dauer der Induration und die Tendenz zur Abszeßbildung bedeutend vermindert erscheinen. Vollkommen schmerzlos sind die Kalomelinjektionen allerdings auch hiedurch nicht. Deshalb wendet der Autor diese Injektionen nur in Fällen an, wo die anderen Quecksilberpräparate wirkungslos bleiben und bei Fällen, welche eine sehr energische Behandlung erfordern, also bei Läsionen des Nervensystems, bei sklero-gummöser Affektion, insbesondere der Zunge und der Leber, bei der Taubheit und Keratitis der Hereditärsyphilitischen usw.

Hallopeau und **Raillliet** berichten über 2 Fälle, bei welchen sie durch lokale Injektion von Atoxyl die beim Manne an der Peniswurzel, bei der Frau zwischen den großen Labien und den inguinalen Drüsen vorgenommen wurde, das Auftreten sekundärer Erscheinungen bedeutend hinausschieben konnten. Beide Fälle zeigen gegenwärtig, hundert Tage nach dem Auftreten der Sklerose, noch keine Sekundärerscheinungen. Renault berichtet im Anschluß hieran über 2 nach der gleichen Methode behandelte Fälle, von welchen der eine 68 Tage nach

dem Auftreten der Skerose keine Erscheinungen, der andere ca. 9 Wochen nach der Infektion ein papulöses Syphilid zeigte. In 3 Fällen hat Renault versucht durch 6, in zweitägigen Intervallen in die Glutaealregion verabreichte Injektionen von 0·5 *g* Atoxyl abortiv vorzugehen, jedoch ohne Erfolg. Fournier wendet gegen die von Hallopeau demonstrierten Fälle ein, daß die Beobachtungsdauer eine noch zu kurze ist.

Hallopeau demonstriert einen Fall, bei welchem Ende Dezember 4 Sklerosen am Penis zu konstatieren waren. Ende Januar makulöses Exanthem; an der Unterfläche des Penis besonders große Pappeln. Hallopeau sieht in der Entwicklung besonders intensiver Erscheinungen in der Umgebung des Primäraffektes einen Beweis für die stärkere Virulenz des Spirochaeten an dieser Stelle, welche erst durch die Passage durch die Lymphdrüsen abgeschwächt wird.

Gaucher und **Bory** demonstrieren: 1. Einen Fall von maligner Syphilis, bei welchem bereits ein halbes Jahr nach der Infection tertiäre Erscheinungen, insbesondere auch ein zerfallendes Gumma am linken unteren Augenlid auftrat.

2. Einen Patienten, der neben einem makulo-papulösen Exanthem am Stamme, in der Gegend der Analöffnung enorm wuchernde Papeln aufweist.

3. Einen Fall von syphilitischer Arteriitis und Gangraen des linken Beines. Die Gangraen hat die Außenfläche des linken Fußes, die 5. und 4. Zehe ergriffen, und reicht bis über das Sprunggelenk. Sie bestand zur Zeit des Spitalseintrittes angeblich 10 Tage. Syphilis vor einem Jahr, ob behandelt ließ sich nicht eruieren. Da Fieber und Delirien auftraten und die Gangraen weiter schritt, wurde am 4. Tage des Spitalaufenthaltes das Bein im mittleren Drittel des Oberschenkels amputiert. Der allgemeine Zustand besserte sich, das Fieber aber blieb bestehen, es entwickelte sich eine neuerliche Gangraen am Stumpf und eine ebensolche in der Sakralgegend, die rasch weiterschreiten, Delirien kamen hinzu und nach kurzer Zeit trat Exitus ein. Die Sektion ergab hochgradige Endarteriitis an den Gefäßen des Unterschenkels, die oberhalb des gangränösen Herdes zum vollständigen Verschluß der Gefäße geführt hatte. Die histologische Untersuchung ergab, daß es sich nicht bloß um eine Arteriitis, sondern auch um ein Phlebitis obliterans handelt, wobei aber auch die Adventia der Gefäße hochgradig in Mitleidenschaft gezogen schien. Fournier und Brodier machen darauf aufmerksam, daß die Gefäßveränderungen zu der Zeit, wo sie noch nicht zur Gangraen geführt haben, durch spezifische Behandlung beeinflußbar sind. Gaucher hebt hervor, daß die Gangraen bei syphilitischer Arteriitis immer als feuchte Gangraen und nicht wie die senile als trockene Gangraen auftritt.

Gaucher und **Nathan** demonstrieren einen Fall von Aortitis syphilitica. Infektion vor 8 Jahren. Gegenwärtig findet sich neben den Erscheinungen der Aortenstenose, eine reflektorische Pupillenstarre, welche die Autoren als prätabetisches Symptom auffassen.

Gastou und **Girauld** berichten über die Häufigkeit der Spirochaeten in der Leber mazerirter Foeten. Die Untersuchung bezog sich auf 81 Fälle, von welchen 10 von syphilitischen Müttern stammten, bei 2 war Syphilis wahrscheinlich, bei 19 konnten keine Anhaltspunkte für Syphilis gewonnen werden. In 15 Fällen wurden Spirochaeten in der Leber gefunden; in 13 Fällen mit negativem Befund waren die Mütter frei von Syphilis und die Autoren nehmen an, daß es sich in diesen Fällen möglicherweise um eine behandelte Syphilis der Väter handelt, wodurch nur der dystrophische Einfluß der hereditären Syphilis zur Geltung kam.

Morestin demonstriert einen Fall, bei welchem eine ausgedehnte Leukoplakie der Zunge durch Dekortikation geheilt worden war. Milian empfiehlt eine Allgemeinbehandlung vor und nach der Operation vorzunehmen.

Gaucher und **Nathan** berichten über einen Fall von generalisiertem Ekzem bei Ichthyosis. Im Laufe der Erkrankung kam es auch zur Affektion innerer Organe, Pulssteigerung bis 152, Temperatursteigerung bis 40°, gleichzeitig blutiger Urin mit reichlichem Eiweiß. Die Haut-Affektion erschien sehr resistent und auch in der Folgezeit traten wiederholt Attacken von Nephritis auf. Pautrier erinnert an einen von ihm mitgeteilten Fall, bei welchem eine generalisierte Erythrodermie in alternierender Intensität mit entzündlichen Erscheinungen der Niere und der Lunge auftrat.

Danlos berichtet über einen neuen Fall von Sporotrichose bei einer 45jährigen Patientin. Es fanden sich neben einem kleinen kalten Abszeß am Rücken, mehrere ulzerirte Herde auf der Schulter, am Nacken und an den Beinen, welche in ihrem Aussehen teils an Ecthyma, teils an Tuberkulose erinnerten. Von 5 Kulturen ergaben zwei Reinkulturen von Sprotrychose, 3 Staphylococcus albus. Heilung auf Jodkali. Gaucher, Balzer, de Beurmann berichten über Fälle, bei welchen die Kultur negativ blieb, die aber auf Jodkalidarreichung abheilten.

Danlos demonstrirt einen Fall von Cutis laxa mit Tumoren an Ellbogen und Knien. Der Fall war bereits im Jahre 1906 von Hallopeau als ein Fall von juvenilem Xanthom demonstriert worden. Danlos wendet sich gegen die Diagnose Xanthom und glaubt, die Tumorenbildung erklären zu können durch eine abnorme Vulnerabilität der Haut, welche insbesondere an Knien und Ellbogen häufig von Traumen getroffen wird. Pautrier berichtet über die histologische Untersuchung eines Tumors von diesem Fall: Xanthomzellen fehlen vollkommen und der Tumor wird wesentlich gebildet von dilatierten Blut- und Lymphgefäßen, welche in der mittleren Cutischicht gelegen, derselben einen angiomatösen Charakter verleihen. Hallopeau versucht die Diagnose Xanthom zu stützen und bemerkt, daß Xanthomzellen oft nur ganz vereinzelt vorhanden sein können.

Danlos demonstriert ein 9 Monate altes Kind mit Varizellen, die unter dem Bilde der Ecthyma terebrans aufgetreten waren.

Fournier hat ähnliche Erscheinungen letal endigen gesehen. Balzer hat in solchen Fällen gute Erfolge von der Applikation von Methylenblau, Hallopeau von Karbolöl gesehen.

Balzer und **Galup** demonstrieren einen Fall von Ulcus molle des Präputiums, ausgezeichnet durch die große Ausdehnung der Affektion, von welcher über die Hälfte des Präputiums ergriffen zu sein scheint, ohne daß gleichzeitig Gangrän besteht.

Balzer und **Railliet** demonstrieren eine 67jährige Patientin, welche innerhalb 5 Tagen 4mal 25 *cg* Antipyrin genommen hatte. Die Affektion war 2 Tage nach Einnahme des 2. Pulvers aufgetreten und hatte wesentlich die Dorsalflächen beider Hände in Form von leicht erhabenen, violett oder blaßroten Flecken, einhergehend mit ziemlich starkem Ödem, ergriffen. Die Lider zeigten ein leichtes Ödem und geringe Rötung. Am Nacken fand sich ein leicht erhabener schmerzloser Herd von rosa Farbe. Die Affektion war von geringem Jucken begleitet; sie war in Schüben aufgetreten. Ein solcher Schub trat noch 5 Tage nach Einnahme des letzten Antipyrinpulvers ein. Am Tage vorher war Antipyrin noch im Harn nachweisbar. Die Autoren beschuldigen in erster Linie das Antipyrin an dem Auftreten der Affektion, trotzdem die Pulver neben dem Antipyrin noch 30 *cg* Chinin. sulf. enthielten. Dies hauptsächlich aus dem Grund, weil die Patientin früher bereits wiederholt Chinin genommen hatte, ohne daß derartige Erscheinungen aufgetreten wären.

Tansard und **Railliet** demonstrieren einen 25jährigen Patienten, der wegen einer Urethralstriktur Injektionen von Fibrolysin (2 cm^3) erhielt. Im Anschluß an die Injektion trat ein generalisiertes, juckendes, besonders stark an den Streckseiten der Extremitäten lokalisiertes makulöses, stellenweise aber auch papulöses Exanthem auf. Die Fibrolysin-Injektion wurde trotzdem wiederholt und die Striktur zeigte hiebei eine auffallend rasche Besserung. Die Autoren glauben in dem Falle das Fibrolysin als Ursache des Exanthems beschuldigen zu müssen, wenn sich auch die Form desselben etwas von dem von Juliusberg beschriebenen Fall unterscheidet. Renault hat bei Urethralstriktur keine Erfolge von Fibrolysin gesehen.

Sitzung vom 5. März 1908.

Hallopeau berichtet über einen Fall, bei welchem durch 3 Atoxylinjektionen und spätere Einreibungen mit grauer Salbe das Auftreten des Exanthems um 7 Monate hinausgeschoben wurde. Fournier, E., Druelle, Danlos, Lenglet haben nach präventiven Quecksilberkuren gleichfalls ein verspätetes Auftreten des Exanthems beobachtet.

Bizard und **Langevin** berichten über einen Fall von kongenitaler ichthyosiformer Erythrodermie. Es handelt sich um eine 38jährige Frau, welche seit ihrer ersten Kindheit an einer, besonders an den Extremitäten und zwar hauptsächlich an den Gelenkbeugen, ferner an den Händen und Füßen lokalisierten Ichthyosis leidet, die mit in Attacken auftretender Blasenbildung kompliziert ist. Von sieben Kindern der Patientin zeigten drei schon bei der Geburt eine bullöse, desquamative Erythrodermie und gingen kurze Zeit nach der Geburt zugrunde.

De Beurmann und **Fage** demonstrieren einen Fall von Psoriasis, bei welchem infolge der Polymorphie der Effloreszenzen, die mit weichen, stellenweise sehr dicken Krusten bedeckt waren und der Anhäufung solcher Effloreszenzen in Form von Papeln am Penis, zunächst an Syphilis gedacht werden mußte. Das Bild war möglicherweise durch Anwendung einer reizenden Salbe entstanden. Nach Entfernung der Krusten zeigten die Effloreszenzen das Verhalten der Psoriasis. Die histologische Untersuchung bestätigte die Diagnose und auf Teersalben trat rasche Besserung ein.

Hallopeau berichtet über einen Fall von Urticaria, die durch den Gebrauch des Karbolsirups von Vial aufgetreten war. Die Eruption fand sich wesentlich in Form von Quaddeln am Stamme und den Extremitäten, begleitet von einem hochgradigen Ödem der Lippen. Sie war sieben Stunden nach der Einnahme des Medikamentes aufgetreten.

Gaucher und **Nathan** demonstrieren 1. einen Fall von exulzerierten Papeln an der Vulva, die durch Konfluenz zu einem großen Herd die Differentialdiagnose gegenüber Ulcus molle erschwerten;

2. einen Fall von Morvan'scher Krankheit, bei einer 20jährigen Frau. Die Krankheit besteht seit dem 3. Lebensjahr und hat immer wieder rezivierend zu einer Mutilation sämtlicher Zehen geführt. Die Sensibilität am Unterschenkel zeigt das Verhalten der Syringomyelie.

Gaucher und **Bory** demonstrieren 1. einen Fall von nicht schmerzhafter Ulzeration an der Unterfläche der Zunge, bei welcher die Differentialdiagnose zwischen Syphilis und Tuberkulose große Schwierigkeiten bereitete. Eine antiluetische Behandlung zeigte bisher keinen Erfolg;

2. einen Fall eines seit 6 Wochen bestehenden Geschwüres an der Analöffnung, welches sowohl die Haut wie die Schleimhaut ergriffen hat. In der Anamnese des Patienten ergaben sich sowohl für Syphilis, wie für Tuberkulose Anhaltspunkte; eine Jod-Quecksilber-Behandlung bisher ohne Erfolg;

3. einen Fall von Malum Potti auf syphilitischer Basis bei einem 52jährigen Patienten, der vor 20 Jahren bereits gummöse Ulzerationen der Haut gezeigt hatte. Gegenwärtig findet sich ein nicht druckschmerzhafter Gibbus, in welchen der 7., 8., 9. und 10. Dorsalwirbel einbezogen sind. Kein Anhaltspunkt für Tuberkulose;

4. einen Fall von lokaler Asphyxie mit trophischen Störungen an den Extremitäten bei einem 59jährigen Patienten. Die Haut der Füße und Hände erscheint cyanotisch und weist verschiedentlich

gangränöse Ulzerationen auf. Die Sensibilität, namentlich für Wärme stark herabgesetzt.

Gaucher und **Louste** demonstrieren einen Fall von lokaler Asphyxie mit trophischen Störungen der Nägel bei einem 57jährigen Zimmermaler. Die Nägel fehlen teilweise vollkommen, teils erscheinen sie atrophisch und verkürzt. An der 4. Zehe des linken Fußes findet sich eine kleine schmerzhafte Ulzeration. Die Autoren glauben, daß es sich möglicherweise um eine Bleivergiftung handelt, welcher Patient durch seinen seit 42 Jahren ausgeübten Beruf, ausgesetzt ist;

2. einen Fall von subkutaner Sporotrichose bei einer 59jährigen Patientin, die vor einem halben Jahr eine Bronchitis durchgemacht hat, im Anschluß an welche an den Beinen, später auch in der linken Klavikularregion und an den Armen gummöse, rasch erweichende Knoten auftraten. De Beurmann macht auf die Form der zentralen Erweichung aufmerksam, auf welche sich die Diagnose gegenüber Syphilis und Tuberkulose stützen kann.

Wickham und **Degrais** berichten über die Behandlung von Pigment- und Gefäßnaevis mittelst Radium. Für Pigmentnaevis empfehlen die Autoren eine ziemlich starke Reaktion, deren Ablauf abgewartet wird, um dann wiederholt zu werden; bei Hypertrichose wiederholte Anwendung minimalster Dosen. Besonders günstig sind die Erfolge bei Gefäßnaevis, von welcher die Autoren bereits 101 Fälle behandelt haben. Pautrier macht darauf aufmerksam, daß die Narben nach Röntgenbestrahlung oft erst 2 Jahre später anfangen Teleangiektasien aufzuweisen.

Dominici und **Bory** demonstrieren einen 67jährigen Mann, bei welchem ein, die Hälfte der Unterlippe einnehmendes Epitheliom durch Applikation von Radium geheilt worden war. Das Radium war 6 Tage lang mit nur kurzen Unterbrechungen angewendet worden.

Bizard, de Keating-Hart und **Fleig** demonstrieren einen Fall von Lupus des Gesichts, der nach der Methode von Keating-Hart behandelt worden war. Die Methode bestehe darin, daß zunächst in Chloroform-Narkose eine Dusche von hochgespannten Strömen auf die Haut geleitet wird, um diese zu anämisieren. Dann wird alles kranke Gewebe mit dem scharfen Löffel exkochleiert und dann neuerlich durch 5 Minuten der elektrische Funken angewendet, wobei die Blutung rasch steht. Auch in einem Fall von Rektumcarcinom haben die Autoren die Methode mit gutem Erfolge angewendet.

Balzer und **Railliet** demonstrieren 1. zwei Fälle von familiärem Pemphigus mit Epithelcystenbildung bei einem 27jährigen Kutscher und seinem $2^1/_2$ Jahre alten Kinde. In beiden Fällen trat die Blasenbildung auf Traumen ein und die Affektion bei dem Kinde entspricht vollkommen dem Bilde der Epidermolysis bullosa hereditaria. Beim Vater hingegen glauben die Autoren diese Diagnose nicht stellen zu können wegen des Fehlens der Abschwächung der Affektion in höherem Alter, wegen der starken Blasenbildung an Hand- und Fuß-

sohlen und wegen dystrophischer Veränderungen an den Nägeln, die bei Epidermolysis hereditaria nie vorkommen sollen;

2. einen Fall von Polydaktylie der Hand und Ektrodaktylie der Füße. An beiden Händen findet sich vom Metakarpus des Daumens ausgehend, ein, drei verkümmerte Phalangen aufweisender, Appendix. Der Zeigefinger der rechten Hand zeigte neben der normalen, eine rudimentäre Endphalange. Die Füße zeigen eine Spaltbildung in zwei Teile, von welchen der eine Metatarsus und Phalangen der großen Zehe, der andere zwei Metatarsalknochen und die Phalangen einer Zehe enthält. Die Affektion ist hereditär, der Vater und 4 Geschwister des Patienten zeigen die gleiche Veränderung. Die Autoren glauben, daß hereditäre Syphilis eine Rolle bei der Entstehung dieser Mißbildung spielt.

Danlos demonstriert einen 40jährigen Patienten mit seit einem Jahr bestehender Syphilis. Im 5. Monate der Erkrankung entwickelten sich in der Leistengegend Abszesse, die aufbrachen und nur langsam heilten. Danlos ist der Ansicht, daß es sich hiebei um eine Symbiose von Spirochaeten und Tuberkelbazillen handelt.

Ref. nach dem Bulletin de la Société.

Walther Pick (Wien).

Verhandlungen der Berliner dermatologischen Gesellschaft.

Sitzung vom 10. März 1908.

Vorsitzender: Rosenthal. Schriftführer: Pinkus.

---

1. **Seegall** zeigt einen Psoriatiker, der vor drei Jahren mit Röntgenstrahlen behandelt worden ist. An zwei Stellen war eine intensive Dermatitis aufgetreten, die zu oberflächlicher Narbenbildung geführt hat. Während an allen übrigen Teilen des Körpers Rezidive auftraten, sind die beiden Stellen, an denen die Epidermis durch Narbengewebe ersetzt ist, von Psoriasis frei geblieben; nur sind, wie bekannt, hier zahlreiche Gefäßneubildungen aufgetreten.

2. **Holländer** demonstriert einen Patienten mit totaler hämorrhagischer Gangrän der Glans penis. Patient erkrankte vor 6 Jahren an Lues, wurde dementsprechend behandelt und bekam vor $1^1/_4$ Jahren ein Geschwür, das sich schnell vergrößerte. Trotzdem der Kranke 1 Jahre lang in spezialistischer Behandlung war, wurde die vordere Partie des Penis gangränös und die Glans löste sich vollständig ab. Die gangranöse Partie wurde energisch ausgebrannt. Nach einer schnellen Vernarbung entwickelte sich in der Tiefe eine Cavernitis gummosa, die zum Zerfall führte und eine neue weitere Verstümmelung des Gliedes herbeiführte. In der ganzen Zeit ist Patient intensiv antiluetisch ohne jeden Erfolg behandelt worden. Die Wassermannsche Reaktion war positiv. Allmählich ist jetzt Vernarbung eingetreten und in kurzer Zeit soll eine Plastik vorgenommen werden.

Rosenthal frägt, ob Patient hauptsächlich mit Merkur oder Jodkali behandelt ist, da bei diesen Affektionen mitunter das Jod besser wirkt.

Holländer erwidert, daß Patient mehrere Injektions- und Schmierkuren durchgemacht und Jodkali bis zu 10 Gramm pro Tag bekommen hat; im übrigen sollen die kavernösen Gummata auf Jodkali nicht reagieren.

Hoffmann erwähnt, daß häufig erst Kalomeleinspritzungen in hartnäckigen Fällen einen Erfolg zeitigen.

3. **Isaac, H.** stellt einen Fall von Lichen ruber des Körpers vor, hauptsächlich seiner Mundaffektion wegen. Hier sind typische Lichen ruber Effloreszenzen auf der Zunge wie auf dem Gaumen sichtbar. Differentialdiagnostisch ist der Fall interessant.

4. **Holländer** stellt eine Dame mit Lupus erythematosus vor, welche in Rußland auf Jodchinin-Behandlung nicht reagiert hat. Die Affektion ging bis in die Nase, auf die Schleimhaut der Lippe und war über das ganze Gesicht ausgedehnt. Augenblicklich ist die Affektion in bester Rückbildung. In diesem Falle ist die Behandlung nicht, wie H. ursprünglich angegeben hat, nur auf 5 Tage beschränkt worden, sondern solange, bis die Jodkruste sich lamellös abgehoben hat. Dreizehn Tage lang hat Patientin 2 Gramm Chinin bekommen mit dreimaliger intensiver Jodpinselung. Seiner Ansicht nach ist eine 2—3malige Wiederholung dieser Kur notwendig, vielleicht von etwas weniger Dauer, bis eine definitive Heilung eingetreten sein wird.

Rosenthal frägt, ob Holländer schon Erfahrungen hat über Chinin und Jothion, da das letztere an Jod reicher sei, sehr viel schneller resorbiert wird und unter diesen Umständen eine schnellere Jodchininwirkung eintreten könnte.

Holländer erwidert, daß er bisher das Jothion nicht angewendet hat; nach Oppenheim zieht das Jod das Chinin chemotaktisch an sich. H. versuchte in diesem Falle die Chininwirkung dadurch zu steigern, daß er die Patientin gleichzeitig 10 Minuten nach der Chinindosis vor einer Heißluftdusche setzte. Der Erfolg schien ein sehr guter, aber nach 8 Tagen entstand ziemlich starkes Gesichtsödem, das ziemlich lange angedauert hat. Es ist somit große Vorsicht notwendig bei der gleichzeitigen Anwendung von Hyperämie und der Jodchininbehandlung.

5. **Lesser**, Fritz stellt einen 8jährigen Knaben mit einer Affektion der Zunge vor, die von anderer Seite als spezifische Plaque aufgefaßt wurde und mit 30 Gramm Jodkalium behandelt worden ist. Sonstige Erscheinungen von Lues fehlen, die Wassermannsche Reaktion war positiv. Bei der Frage, ob es sich um eine hereditäre Lues oder um eine Lues acquisita handelt, stellt es sich heraus, daß bei dem Kinde ein Primäraffekt nie beobachtet worden ist, daß aber der Vater im Jahre 1897 eine spezifische Kur durchgemacht hatte, im Jahre 1898 heiratete und im Jahre 1899 wurde der Knabe geboren. Auch bei dem Vater war die Wassermannsche Reaktion positiv. Die Mutter hat bisher niemals Erscheinungen von Lues gehabt, reagierte aber ebenfalls positiv. Das ist der dritte Fall, bei dem es L. gelang, eine positive Reaktion bei Müttern von syphilitischen Kindern nachzuweisen. Mithin scheint die Frage entschieden, daß die Mütter als latent syphilitisch angesehen werden müssen.

Holländer beabsichtigt, einen Fall von isolierter Zungentuberkulose zu zeigen, die seit 6 Jahren sich nur auf die Zunge beschränkt hatte. Hier war die serologische Untersuchung negativ und auch der mikroskopische Befund sprach für Tuberkulose.

6. **Blumenthal** stellt aus der Lesserschen Klinik eine 28jährige Arbeiterfrau vor, die im Verlaufe des vergangenen Sommers mit heftigem Jucken an verschiedenen Körperstellen erkrankte. Anfang September soll neben dem Jucken starke Rötung der Haut aufgetreten sein, dann hat sich der Körper immer mehr und mehr mit Schuppen bedeckt. Die Patientin wurde am 30. Oktober aufgenommen und zeigte das ausgeprägte Bild eines Pemphigus foliaceus. Verschiedene Hautstellen an den Extremitäten waren frei, zeigten aber deutlich das Nikolskysche Phänomen der leichten Ablösbarkeit der Hornschicht. Allmählich breitete sich die Affektion weiter aus: neue Blasen und blätterteigartige Schuppen. Seit Anfang Dezember ist der ganze Körper ergriffen und jetzt das Bild

einer exfoliierenden Erythrodermie vorhanden. Während früher starkes Nässen bestand, ist jetzt die Haut ziemlich trocken. In den Achselhöhlen haben sich allmählich Blasen und hochrote, weiche papilläre Wucherungen gebildet, die sich besonders an den Stellen starker Reibung vorfinden. Im Sekret sind zahlreiche grobe Spirochaeten vorhanden, eine Excision war bisher nicht möglich. Möglicherweise sind diese Wucherungen unter dem Einfluß der Spirochaeten entstanden, wie das bei der Hauttuberkulose für wahrscheinlich angenommen wird. Die Haare des Kopfes, die Augenbrauen und die Wimpern haben sich stark gelichtet, ebenso die der übrigen Körperstellen. Die Nägel sind nicht verändert, die Schleimhäute sind und waren immer gänzlich frei. Die Patientin sondert einen sehr starken Foetor ab. Am Herz bestehen systolische Geräusche, der Puls ist stark beschleunigt. Da die Erscheinung am Herzen schon zur Zeit der Aufnahme bestand, so ist nicht mit Bestimmtheit zu sagen, ob es sich um eine frische oder um eine alte Affektion handelt. Die Temperatur schwankt zwischen 37 und 38 Grad, ist aber auch an manchen Tagen höher gewesen mit gleichzeitigem Schüttelfrost. Der Juckreiz ist, solange die Haut nicht eingefettet ist, nicht übermäßig. Bei Pemphigus vegetans pflegen auch erhebliche Störungen des Allgemeinbefindens vorhanden zu sein, was hier nicht der Fall ist. Brocq unterscheidet zwei Arten von Pemphigus foliaceus: der vorgestellte Fall entspricht dem Typus, in dem sich die Erscheinungen der Affektion sofort einstellen und nicht erst ein Pemphigus vulgaris vorangeht. Die Blutuntersuchung ergab eine erhebliche Verminderung der roten Blutkörperchen und des Hämoglobingehalts bei Vermehrung der weißen Blutkörperchen und bei hochgradiger Eosinophilie. Es waren 4,100.000 Erythrocyten, 5500 Leukocyten und unter diesen 60% polynukleäre, 27% mononukleäre und 13% eosinophile Zellen. Inzwischen hat sich das Bild etwas verändert, insofern, als eine Vermehrung der polynukleären und besonders der eosinophilen Zellen 63% auf 19% aufgetreten ist, während die mononukleären nur 16% und Mastzellen 1% betragen.

Hoffmann macht auf die großen papillomatösen Wucherungen in der ganzen Umgebung der Achselhöhlen aufmerksam. Ähnliche Wucherungen sind in neuester Zeit bei Pemphigus vegetans von Zumbusch beschrieben worden. Bei dem Nikolskyschen Phänomen soll sich die Epidermis innerhalb der Epidermisschichten ablösen und soll dasselbe ein Charakteristikum für Pemphigus vegetans sein. H. hat dieses Phänomen öfters in Fällen von chronischem Pemphigus gefunden.

Rosenthal macht auf die Ähnlichkeit der Vegetationen in diesem Falle von Pemphigus foliaceus mit denen von Pemphigus vegetans aufmerksam und meint, daß nicht in allen Fällen eine strenge Scheidung dieser beiden Affektionen vorzunehmen ist. Gegen die Diagnose Pemphigus vegetans würde in diesem Falle auch die vielfach bestätigte Beobachtung sprechen, daß bei dieser Affektion gewöhnlich zuerst die Mundschleimhaut befallen wird. R. erkundigt sich ferner nach der bisher eingeschlagenen Therapie.

Hoffmann erwähnt, daß die erste Wucherung bei Pemphigus vegetans unter dem Bilde der breiten Papeln aufzutreten pflegen, und hier in diesem Falle ein ausgesprochener Pemphigus foliaceus von Anfang an vorhanden war.

Blumenthal berichtet, daß der Fall mit größeren Dosen von Arsenik und später von Chinin behandelt worden ist. Dasselbe mußte

aber wieder ausgesetzt werden, da die Patientin es nicht vertragen hat. Jetzt wird die Patientin wieder mit Arsenik innerlich behandelt. Zur Zeit nimmt sie Thiopinolbäder, die ihr sehr angenehm sind, und gleichzeitig wird die Haut mit einer indifferenten Salbe eingefettet; Pulver war ihr stets unangenehm.

Rosenthal wollte gerade in diesem Falle die Anwendung von Thiopinolbädern empfehlen, in Erinnerung daran, daß Jarisch in einem Falle von Pemphigus mit einer Schwefelpaste einen glänzenden Erfolg erzielt hat.

Hoffmann erwähnt, daß derartige Wucherungen auch auf Arsenicismus zurückgeführt worden sind.

Blumenthal fügt hinzu, daß der Arsenik 2 Monate ausgesetzt wurde und erst jetzt seit 3 Wochen wieder in Anwendung gezogen worden ist.

7. **Arndt** stellt aus der Lesserschen Klinik einen Fall von Gumma der Clavicula und gleichzeitigem Lichen planus der Mundschleimhaut vor. Der Patient kam wegen des Gummas am sternalen Ende der Clavicula in Behandlung und zeigte bei der Untersuchung auf der Schleimhaut beider Wangen miliare weiße, über das Niveau der Umgebung halbkugelig zurückspringende derbe Knötchen und netz- und ringförmige grauweiße Einlagerungen mit vielfachen radiären Ausläufern. An der rechten Seitenfläche der Zunge findet sich eine zirka linsengroße, grauweiß verfärbte Plaque, auf der äußeren Haut bestand keine Spur eines Lichen planus. A. hat im Laufe von 5 Jahren ca. 12 Fälle dieser Art zu beobachten Gelegenheit gehabt. Da die Affektion keinerlei Beschwerden verursacht, so wird der Befund nur gelegentlich gesehen.

Baum hat augenblicklich eine Dame in Behandlung, die im Anschluß an die zweite Kur nach einer sekundären Lues gleichfalls einen Lichen ruber der Schleimhaut bekommen hat.

Heller frägt, wie diagnostisch die Leukoplakie ausgeschlossen wird, da der Patient neben seiner Lues auch stark priemt.

Arndt macht auf die eigentümliche netzförmige Konfiguration mit hervorspringenden Leisten aufmerksam, die zwar in sekundärem Stadium an den Seitenteilen und der Unterfläche der Zunge auftreten können, aber niemals das Niveau der Haut überragen. Ferner treten bei Lues niemals die kleinen, grauweißen, halbkugeligen, derben Knötchen auf.

Rosental bestätigt die Ausführungen des Herrn Arndt und berichtet, daß er ebenfalls einen Fall in Behandlung hat mit tertiärer Lues und deutlichem Lichen ruber der Mundschleimhaut.

Hoffmann erinnert an den von Ledermann in der Gesellschaft vorgestellten Fall von Lichen ruber der Mundschleimhaut, bei dem die Diagnose Schwierigkeiten bot, aber infolge der charakteristischen Symptome deutlich zu stellen war.

8. **Arndt** stellt aus der Lesserschen Klinik einen 50jährigen Patienten vor mit Acrodermatitis chronica atrophicans des linken Arms, die vom linken Handrücken aus seinen Anfang genommen hat und sich bis zum linken Akromion erstreckt, wo jetzt ein Herd von Fünfmarkstück-Größe vorhanden ist. Die Sensibilität ist im Bereich der

erkrankten Partie nicht gestört. Bei der Excision zeigte sich in der Epidermis vielleicht eine Verschmächtigung mäßigen Grades. Die Haut ist der Sitz eines ziemlich beträchtigen Ödems und einer cirkumscripten knötchen — und strangförmigen Infiltration, die vorwiegend aus großen und kleinen Plasmazellen, wenig Lymphocyten und fixen Bindegewebszellen besteht

9. **Halle** stellt aus der Königl. Universitäts-Poliklinik einen 13jähr. Knaben mit Pityriasis rubra pilaris vor. Die Affektion erstreckt sich auf die Streckseite der Knie und die Kniebeugen, auf die Nates und die Crena ani; überall sind spitze graue Hornkegelchen sichtbar. Auch auf dem Rücken und auf der Streckseite der Finger finden sich vereinzelt kleine Effloreszenzen. Handteller und Fußsohlen sind diffus gerötet und die Haut infiltriert. Mikroskopisch zeigen sich die Follikel erweitert und mit Hornmassen ausgefüllt und sind Anzeichen einer mäßigen Entzündung vorhanden.

10. **Halle** stellt aus der Universitäts-Poliklinik ein 2jähr. Kind vor, welches nach Angabe der Mutter bald nach der Impfung erkrankte. Es bestehen am Körper zerstreute stecknadelkopf- bis linsengroße Papeln, die mit einer Schuppe bedeckt sind. Entfernt man die Schuppe, so tritt nie eine kapillärc Blutung auf, sondern es bleibt eine mäßige mattgelbliche Infiltration zurück. An den ältesten Stellen ist überhaupt kein Infiltrat mehr wahrzunehmen, Pigmentierungen oder Narben sind nicht vorhanden. Es handelt sich in diesem Falle um ein psoriasiformes lichenoides Exanthem, welches von anderer Seite als Dermatitis psoriasiformis nodularis oder als Pityriasis lichenoides chronica beschrieben worden ist. Brocq bezeichnet diese Affektion als Parapsoriasis.

Hoffmann macht darauf aufmerksam, wie schwierig die Differentialdiagnose zwischen Parapsoariasis und Hautsyphilid häufig ist.

11. **Rissom** stellt einen Russen vor, der vor 3 Jahren erkrankt ist; vor $2^1/_2$ Jahren stellte sich eine Mundaffektion ein. Patient ist mit Arsenik reichlich ohne Erfolg behandelt worden. Vor einem halben Jahr trat eine paronychieartige Erkrankung aller Nägel ein. Am Nagelfalz zeigten sich blasige Abhebungen und die Nägel selbst boten trophische Störungen dar. Die Schleimhaut des Mundes zeigte jetzt Blasen und konfluierende oberflächliche Erosionen, die zum Teil polizyklisch begrenzt sind, die Lippen sind mit dicken Borken bedeckt. Die Diagnose lautet: Pemphigus chronicus der Mundschleimhaut mit Paronychie der Nägel.

12. **Rissom** stellt einen Patienten vor, der am 9. Februar d. J. einen Blasenausschlag im Munde bekam und zu gleicher Zeit eine ähnliche Affektion an den Genitalien; nebenbei bestand 14 Tage hindurch starkes Fieber, welches kritisch endete. Die Affektion ist jetzt ziemlich abgelaufen und es bestehen nur noch leichte Erosionen an der Mundschleimhaut, am Penis ist nur noch eine kleine Schuppe zu sehen. Da ein Antipyrin-Exanthem mit Sicherheit auszuschließen ist, so muß die Diagnose auf Erythema bullosum gestellt werden, ein Typus des Erythema exsudativum multiforme.

Rosenthal macht auf eine von ihm veröffentlichte Arbeit von Erythema bullosum aufmerksam, bei der es sich immer um Fälle von gleichzeitigem Ergriffensein der Mund-, der Genital- und der Analschleimhaut handelte. Alle diese Fälle legen zu allererst den Gedanken an Antipyrinausschläge nahe. Dieses gleichzeitige Befallensein der Schleimhäute der eben bezeichneten Gegenden wird bei den verschiedensten Dermatosen beobachtet.

13. **Rissom** stellt einen 12jährigen Knaben mit hereditärer Lues vor, bei dem es zu einem großen Defekt im harten Gaumen mit Verlust des Vomer gekommen ist. Zu gleicher Zeit bestand eine große Ulceration an der hinteren Rachenwand. Der Versuch eines Chirurgen, den Defekt zu decken, blieb ohne Erfolg.

14. **Rissom** stellt einen Fall von ausgedehnter Zerstörung des Nasenrachenraums bei Lues maligna vor, die Infektion liegt 9 Jahre zurück. Patient ist mit zahllosen Kuren, Kalomel wie Injektionskuren behandelt worden und hat massenhaft Jodkali bekommen. Der einzige Erfolg bestand in einer gewissen Milderung der Krankheitsform. Im vorigen Herbst zeigte er noch sehr ausgedehnte Ulcerationen im Munde und kam in sehr elendem Zustande mit Inanitionsdelirien und hochgradigem Fieber zur Aufnahme. Bei einer Atoxylkur, die sehr gut anschlug, hatte er 25 Pfund an Gewicht zugenommen; später ist er noch mit Kalomel und Jodpräparaten behandelt worden.

Hoffmann berichtet, daß es ihm in diesem Falle bei früherer Beobachtung gelungen ist, zweimal durch Kalomelinjektionen die Erscheinungen zum Stillstand zu bringen.

15. **Blumenthal** stellt eine Patientin mit Narben des Gesichts vor, die von einem Herpes zoster gangraenosus des Trigeminus herstammen. Die Affektion trat vor 4 Jahren auf, die lokale Affektion ging unter der gewöhnlichen Behandlung zurück, aber es blieb eine starke Neuralgie bestehen. Nach einem Jahr kam Pat. wieder mit sehr ausgedehnten Ulcera cruris zur Aufnahme, die den Verdacht auf Syphilis erweckten. Quecksilber und Jod führten zur Heilung und zu gleicher Zeit hat sich auch die Neuralgie gebessert. Derartige Fälle von Neuralgie mit gleichzeitiger Lues wurden in letzter Zeit häufiger beobachtet. Während der ganzen Zeit ist bei der Patientin dreimal eine Blutuntersuchung vorgenommen worden, die jedesmal bisher positiv war. Das letzte Mal ist die Probe vor einigen Tagen nach der 30. Inunktion ausgeführt worden.

16. **Blumenthal** stellt eine Patientin mit starker Hysterie vor, bei der Hautartefakte sichtbar sind, die eine entfernte Ähnlichkeit mit Pemphigus haben. Eigentümlich ist, daß die Affektion nur auf der linken Seite vorhanden ist, die Verletzungen mithin nur mit der rechten Hand ausgeführt werden.

Rosenthal erwähnt, daß derartige Fälle mehrfach in unserer Gesellschaft demonstriert worden sind, aber immer wieder ein starkes Interesse darbieten.

17. **Marcuse**, Max berichtet über den Fall von eigentümlichen Ulcerationen, den er in der Gesellschaft zweimal gezeigt hat. Der Verlauf war folgender: Patient, der bisher gesund war, bekam im Juli 1907 eine Ulceration am Kehlkopf mit nekrotischem Belag am rechten Zungenrand und rechten Gaumenbogen. Die Affektion wurde damals von dem behandelnden Kollegen als Angina Vincenti aufgefaßt. Im Oktober vorigen Jahres zeigte Patient eine Affektion der Unterlippe, die von M. zuerst als Gumma angesehen wurde, bei der Vorstellung in der Gesellschaft wurde auch an Noma gedacht. Quecksilber rief eine Verschlimmerung hervor, nach zweimaliger Bestrahlung war die Affektion geheilt. Am 4. Januar d. J. bestand wiederum ein gangränöses Ulcus an der Unterlippe und an der rechten Hälfte des harten Gaumens. Die Behandlung bestand in Wasserstoffsuperoxyd und hypermangansaurem Kali. Am 10. Januar wurde Patient bettlägerig, die Temperatur war 38 Grad. Bei der Untersuchung zeigte sich, daß die Milz zwei bis drei Finger unter dem linken Rippenrand hervorragte, die Konsistenz war mäßig hart, die

Oberfläche glatt. Der Verdacht auf Leukämie wurde vorläufig von der Hand gewiesen, trotzdem aber eine Blutuntersuchung vorgenommen. Da die Zähne sich gelockert hatten und hier möglicherweise eine Infektionsquelle bestehen konnte, so wurden die Zähne extrahiert. Hierbei löste sich ein anderthalb Zentimeter langer dünner Knochensequester, die Extraktionsstelle wurde sofort mit Röntgen behandelt. Einige Tage nach der Extraktion zeigte die Blutuntersuchung, die in dem serodiagnostischen Institut vorgenommen wurde, daß sich der Verdacht auf Leukämie bestätigte. Der Hämoglobingehalt war 70%, die roten Blutkörperchen 4½ Millionen, weiße Blutkörperchen 14600, das Verhältnis 1 : 308. Patient wurde dann kurze Zeit mit Atoxyl behandelt, aber schwere Intoxikationserscheinungen veranlaßten ein baldiges Aussetzen der Kur. Noch andere Sequester des Kiefers sollen sich abgestoßen haben. Am 12. Februar stellte sich eine starke Verschlimmerung des Allgemeinbefindens ein und örtlich war eine Perforation im Nasenrachenraum eingetreten. Der Mund war vollständig gangränös, der Allgemeinzustand sehr schlecht. Patient wurde in das Rudolf Virchow-Krankenhaus übergeführt, 10 Tage darauf trat der Exitus ein. Zu erwähnen ist noch, daß sicherlich eine Milzschwellung vor dem zweiten Rezidiv niemals bestand und daß der Urin bei mehrfacher Untersuchung absolut frei von Albumen war, während sich im Krankenhaus von Anfang an Eiweiß zeigte. Patient hat niemals chlorsaures Kali bekommen und ist auch niemals in den Tropen gewesen. Im Krankenhaus stieg die Temperatur gelegentlich bis 39 und 40 Grad.

Wechselmann berichtet, daß bei der Aufnahme im Krankenhaus von Anfang an Eiweiß im Urin vorhanden war und daß die Milz, trotzdem sie bei der Aufnahme ungeheuer groß war, noch immer zunahm. Derartige gangränezierende und ulceröse Prozesse bei Leukämie sind vielfach beobachtet worden, vor allen Dingen geben die skorbutähnlichen Erkrankungen des Zahnfleisches Veranlassung, eine besondere Form der pseudoskorbutischen Leukämie zu unterscheiden. Diese gangränesziereden Formen der Mundschleimhaut sind deshalb schwer zu beurteilen, weil sie nicht nur frühzeitig, sondern sogar als Vorläufer der Leukämie auftreten. In einem von Hirschfeld und Alexander beobachteten Fall wurde die primäre Gangrän sogar zuerst für einen Schanker gehalten. Diese klinischen Symptome waren die Veranlassung zu der Annahme mancher Autoren, daß die akute Leukämie, die wahrscheinlich eine Art Infektionskrankheit ist, ihren Ausgangspunkt von einem Fäulnisherd im Munde nimmt. Die Genese der Affektion ist jedenfalls so, daß zuerst Infiltrationen der Schleimhaut auftreten und daß durch mechanische Verletzung den Fäulniserregern Eingangspforten geschaffen werden. Eigenartig in diesem Falle ist es, daß zeitweise unter Therapie und auch ohne Therapie die Gangrän geheilt wurde, während in den bisherigen Fällen mit dem Auftreten dieser Herde ein rapider Verfall einzusetzen pflegt. Derartige Geschwüre werden infolgedessen natürlich sehr schwer richtig diagnostiziert. Die Folge davon ist, daß die eingeleitete Behandlung, wie Schmierkuren oder operative Eingriffe, statt zu bessern einen deletären Einfluß auf das Fortschreiten des Prozesses ausüben. Bricht die Gangrän durch die Wange nach außen durch, so wird die Diagnose natürlich auf Noma gestellt. Ebenso liegt der Gedanke an septische Diphtherie nahe bei Befallensein der Tonsillen. W. zeigt ein Präparat einer 27jährigen Frau aus der Sammlung von Hansemann, die unter den Erscheinungen der septischen Diphtherie starb und eine akute Leukämie hatte. Die Rachenorgane und die Gegend der Tonsillen sind stark infiltriert und mit gangränösen Fetzen bedeckt. Auch die Nase kann primär von diesen Ulcerationen befallen werden, die zu schnellen Zerstörungen führen. Auch ist darauf hingewiesen worden, daß möglicherweise im ganzen Magendarmtraktus der-

artige leukomatöse Infiltrationen auftreten können, zum Zerfall führen und klinisch als Abdominaltypus gedeutet werden.

W. demonstriert die Organe dieses Falles. Am Kehlkopf besteht ein ulceröser Zerfall am Kehldeckel neben einer lymphomatösen Infiltration im Rachen. Der harte Gaumen ist vollständig usuriert, die ganze Kieferhöhle ist mit zerfallenen Massen erfüllt, der Knochen fehlt, Lymphdrüsen sind in sehr geringem Grade geschwollen, nur Peritoneal- und Brustdrüsen zeigten kleine Schwellungen. Das Knochenmark am Oberschenkel war rot und etwas zerfließlich, die Leber fettig degeneriert, geschwollen und vergrößert; mikroskopisch bestanden an den interlobulären Gefäßen leukämische Infiltrate, die Milz war mit dem Zwerchfell durch eine Peritonitis adhaesiva verwachsen. Das Gewicht betrug 3210 *g*, die Länge 28 *cm*, die Breite 19 *cm*, die Tiefe 8 *cm*. Durch die Kapsel schimmern eine Menge kleiner gelblicher Infiltrate durch von der Größe einer Stecknadelspitze bis zu einer Erbse. Die Annahme, daß es sich vielleicht um septische Abzesse handelt, wurde nicht bestätigt. Die bakteriologische Untersuchung war absolut negativ. Mikroskopisch bestand das Infiltrat aus Kerntrübungen von polymorphkernigen Leukocyten, die intra vitam und nach dem Tode vorgenommenen Aussaaten blieben vollständig steril, dagegen zeigte der Agar starke Dellenbildung als ein Ausdruck der Wirkung des Leukocytenferments, wie es bei großen Lymphocyten von Jochmann, Müller und Ziegler als unterscheidendes Moment hervorgehoben worden ist. Die Fermentbildung war hier eine kolossale, möglicherweise hat diese auch den schnellen Zerfall des lymphomatösen Gewebes der Mundhöhle herbeigeführt. Die Untersuchungen auf Protozoen und Spirochaeten haben trotz der vielfachsten Färbungsmethoden bisher kein Resultat gegeben, gewisse Gebilde in den Zellen erinnern allerdings an Protozoen. Venenblut und Milzblut intravenös auf Hühner übertragen, hat bisher nur eine geringe Vermehrung der Lymphocyten hervorgebracht, es ist aber sehr zweifelhaft, ob sich bei den Hühnern Leukämie entwickelt.

Hirschfeld, Hans berichtet, daß die erste Blutuntersuchung dieses Falles am 24. Februar gemacht wurde und folgendes ergab: polymorphkernige, neutrophile Zellen 46%, kleine Lymphocyten 13%, große Lymphocyten 13%, große mononukleäre Zellen 22%, eosinophile Zellen waren in Spuren, Mastzellen überhaupt nicht vorhanden. Dieser Blutbefund entspricht ungefähr dem Blutbilde der Pseudoleukämie, man könnte aber ebensogut den Fall auch als Leukocyten-Leukämie bezeichnen, da eine scharfe Grenze zwischen diesen beiden Affektionen nicht besteht. Die großen Lymphocyten waren zum Teil riesenhaft groß, ähnlich wie die Myoblasten im Knochenmark. Die Kerne der mononukleären Zellen waren polymorph; außerdem waren im Blut ziemlich viel kernhaltige rote Blutkörperchen vorhanden. Die bei der Lymphocyten-Leukämie beobachtete Proliferations-Hyperplasie der Lymphdrüsen, der Milz und des Knochenmarks beschränkte sich in diesem Falle nur auf eine Vermehrung der Lymphocyten im Knochenmark. Die enorm vergrößerte Milz zeigte keine Hyperplasie der Follikel und keine Atrophie der Pulpa, sondern im Gegenteil eine Atrophie der Follikel und eine Hyperplasie der Pulpa. Derartige Formen von Leukocyten-Leukämie, bei der das nicht lymphadenoide Gewebe in Wucherung geraten ist, sind bisher sehr wenig beschrieben worden. Nach der Ansicht von H. hat in diesem Falle ein leukämischer Reiz den Organismus getroffen, infolgedessen ist das Myelocytengewebe zur Wucherung veranlaßt worden. Diese Zellen hatten infolge überstürzter Reifung aber nicht die Zeit, sich in Granulationsgewebe umzuwandeln. Gegen Ende des Lebens hat sich der Blutbefund etwas verändert, indem die Zahl der kleinen Leukocyten beträchtlich sank. Derartige Veränderungen beobachtet man häufig gegen Ende des Lebens,

da die Zellen sehr schnell zerfallen. Interessant ist noch, daß sowohl die polymorphkernigen Leukocyten und die Lymphocyten einfache oder auch mehrfache größere oder kleinere Vakuolen enthielten; ein Teil dieser Zellen hatte auch im Innern rote Blutkörperchen aufgenommen. Ferner bestanden ganz eigentümliche kleine Gebilde, die sich mit Giemsalösung schwach blau färbten. Auch intra vitam zeigte das Blut derartige Einschlüsse. Der Befund ist schwer zu deuten; rote Blutkörperchen werden gewöhnlich bei der Einwirkung starker Gifte gefunden, wie bei Kali chloricum. In einem solchen Falle hätte auch das Serum hämoglobinhaltig sein und Derivate von Blutfarbstoff nachweisen lassen müssen, ferner hätte auch Homoglobinurie oder Methaemoglobinurie bestehen müssen, also die Einwirkung eines Blutgiftes ist in diesem Falle auszuscheiden. Die anderen Einschlüsse fanden sich besonders in den kleinen Abszessen der Milz.

Blank erwähnt, daß man derartige Zellen bei chronischer Cystitis häufig findet.

Pinkus macht darauf aufmerksam, daß die Veränderung des Blutes mehr nach der polynukleären Seite hin vor sich gegangen sei, mithin mit einer Neigung zur Eiterung. P. hat einen ähnlichen Fall, der demnächst veröffentlicht werden soll, beobachtet, bei dem die schon oft beschriebene Terminalvermehrung nach der polynukleären Seite hinaufgetreten ist, mithin die Deutung auf Sepsis oder einen ähnlichen Prozeß auf der Hand liegt. In diesem Falle ist zwar die bakteriologische Untersuchung absolut steril geblieben, umsomehr ist diese Veränderung auffallend.

Hoffmann frägt, ob die Milz mit Silber imprägniert worden ist, da man erst mit dieser Methode die Einwanderung feiner Spirochaeten entdeckt. Bei dieser Gelegenheit zeigt Hoffmann eine Moulage von einem Fall von lymphatischer Leukämie, der mit großen furunkel- und karbunkelartigen Gebilden auf der Haut kompliziert war.

Wechselmann berichtet, daß die Silberimprägnierung noch nicht stattgefunden hat, daß aber bisher keine Methode auf Nachweis von Spirochaeten einen Erfolg gebracht hat.

Hirschfeld erwähnt, daß seiner Ansicht nach die Zunahme der polynukleären Zellen auf die zahlreichen Abszesse in der Milz zurückzuführen ist; ein ungewöhnliches Agens muß diesen leukotaktischen Reiz ausgeübt haben. Im übrigen finden sich derartige Veränderungen, die seit langer Zeit bekannt sind, nicht nur bei Cystitis, sondern auch im gonorrhoischen Eiter.

18. **Baer** demonstriert die neueren Dunkelfeld-Apparate — den Reichertschen und den Leitzschen. Der erstere kann bei gewöhnlichem Gasglühlicht verwendet werden, bei dem Leitzschen Apparat kann man die Ölimersion verwenden und erzielt infolgedessen eine starke Vergrößerung. Bei dem Reichertschen Apparat braucht man keinen Kondensor in das Mikroskop einzusetzen, sondern nur eine Platte auf das Mikroskop aufzulegen. O. Rosenthal.

Geschlechts-Krankheiten.

Syphilis des Nervensystems.

Waterman. Zur Behandlung zentraler Augennervenleiden luetischen Ursprungs mit Atoxyl. Berl. klin. Wochenschrift. Nr. 35. 1907.

Waterman warnt auf Grund seiner Erfahrungen bei 10 Fällen vor der Anwendung von Atoxyls bei luetischen Optikuserkrankungen. Sowenig wie Jod und Quecksilber konnte es die Patienten vor der Erblindung beschützen, im Gegenteil trat mehrmals der Verfall des Sehvermögens während des Atoxylgebrauches noch rascher ein, als bei den anderen antiluetischen Kuren. Auch leichte Arsenintoxikationserscheinungen wurden beobachtet. H. Hübner (Frankfurt a. M.).

Spiller, William G. und **Camp,** Carl D. The Clinial Resemblance of Cerebrospinal Syphilis to Disseminated Sclerosis. Am. Journ. Med. Scien. 153. 884. Juni 1907.

Spiller und Camp zeigen an einem eingehend mit Sektionsbericht geschilderten Falle die Ähnlichkeit der Symptome, die cerebrospinale Syphilis und multiple disseminierte Sklerose hervorrufen können. Ein junger Mann, der mehrere Jahre hindurch jede syphilitische Infektion leugnete, zeigte ausgeprägten ataktischen Gang, Intentions-Tremor der Extremitäten und 1 oder 2 Monate vor dem Tode auch der Gesichtsmuskeln. Anfangs waren die Irisreaktionen normal, später wurde Argyll-Robertsonsche Pupillenreaktion gefunden, mit Ungleichheit der Papillen; Blässe der Schläfenseite des r. Nerv. optic. und einfache Atrophie des l. Nerv. opt. und Schwindel. Schmerzen waren nie von Bedeutung; kein Nystagmus, keine Remissionen während des Hospitalaufenthalts. Kurz vor dem Tode wurden einige Narben an den Beinen gefunden und eine Geschichte von Syphilis erhalten. Daher wurde an die Diagnose cerebrospinaler Syphilis gedacht, obwohl man nicht übersah, daß ein an multipler Sklerose leidender Patient nicht von Syphilis ausgenommen sei. Bei der Sektion fand man Meningencephomyelitis, größtenteils aus Rundzelleninfiltration bestehend, und Degeneration der hinteren Rückenmarkssäulen.

Ausgesetztsein den Einflüssen von Kälte und Feuchtigkeit war vorausgegangen. H. G. Klotz (New-York).

Tiedemann und Nambu, Beitrag zum klinischen und anatomischen Bild der Lues cerebrospinalis. Münch. med. Wochenschr. 1907. Nr. 24. (Aus der mediz. Klinik und dem patholog. Institut Straßburg.)

Enthält die Krankengeschichte und das Sektionsprotokoll eines Falles von Meningomyelitis syphilitica, zu welcher Diagnose die Verfasser schon durch die klinischen Symptome — allmählich zunehmende atrophische Lähmung der Beine und Arme, mit zeitweiser Steigerung der Reflexe an den Beinen, Mastdarm- und Blasenstörungen, ausstrahlende Schmerzen und Druckempfindlichkeit der Muskeln und Nervenstämme, zeitweises unstillbares Erbrechen, heftige Kopfschmerzen, reflektorische Pupillenstarre und eine unvollkommene Facialisparese — gekommen waren.

Gestützt wurde die klinische Diagnose durch den anatomischen Befund des Zentralnervensystems, welcher bei Vergleich mit den diesbezüglichen Angaben in der Literatur den Fall geradezu als Schulfall erscheinen läßt. Oskar Müller (Dortmund).

Meyer. Untersuchungen des Nervensystems Syphilitischer. Berl. klin. Wochenschr. Nr. 30. 1907.

Die genaue Untersuchung des Nervensystems von 74 Luetikern bot nur eine geringe Ausbeute: nur bei 2 oder 3 Kranken ließ der Befund eine organische Störung vermuten. In der Hälfte bis einem Drittel der Fälle fand sich nur eine Steigerung der allgemeinen nervösen Erregbarkeit, die aber vielleicht auch durch die Einwirkung der Quecksilberkur erklärt werden könnte. In der Spinalflüssigkeit fand sich bei 30 Untersuchungen 19mal Lymphocytose, ohne daß ein Zusammenhang zwischen dieser Liquorveränderung und nervösen Beschwerden nachweisbar war.

H. Hübner (Frankfurt a. M.).

Pope, F. M. The treatment of locomotor ataxy by fibrolysin. The British Med. Journ. 1907. 22. Juni. pag. 1471.

Bei einem Falle von Tabes dorsalis mit typischen Symptomen — die Anamnese quoad Lues war nicht klar — hat Pope Fibrolysininjektionen angewendet und dabei eine wesentliche Besserung im Gehen, eine Wiederkehr der Kniereflexe bei unveränderter Pupillenstarre erzielt. In einem zweiten Falle blieb die Besserung aus.

Fritz Juliusberg (Berlin).

Syphilis der Eingeweide.

Fraenkel. Über einen Fall von angeborener Dünndarmsyphilis nebst Bemerkungen über die ätiologische Bedeutung der Spirochaete pallida. (Aus dem pathologischen Institut des allgemeinen Krankenhauses Eppendorf.) Münchener medizin. Wochenschrift 1907. Nr. 32.

Der Umstand, daß über kongenitale Darmsyphylis noch nicht viel Beobachtungen vorliegen, veranlaßt Fraenkel zu ausführlicher Mitteilung eines Falles von angeborener Dünndarmsyphilis bei einem frühreifen Kinde, das am 5. Lebenstage unter der Erscheinung von Peritonitis zu grunde ging. Die Obduktion des Neugeborenen ließ neben Zeichen einer älteren, sich durch untrennbare Synechien zwischen den oberen Jejunumschlingen dokumentierenden Peritonitis eine frische eitrige Bauchfellentzündung erkennen. Die chronische Peritonitis, welche nach den Verwachsungen zu schließen sicher schon intrauterin entstanden ist, fand ihre Erklärung in über einen Teil des Jejunum ausgebreiteten Krankheitsherden, welche sich teils als tiefgreifende glattrandige Geschwüre, teils als flache, das Niveau der Schleimhaut beetartig überragende Anschwellungen präsentieren. Obwohl aus dem Befund kein sicherer Schluß zu ziehen war, glaubte sich Verfasser trotz des völligen Fehlens sonstiger luetischer Veränderungen an anderen Organen, berechtigt die Diagnose auf kongenitale Darmsyphilis zu stellen. Bestätigt wurde die Diagnose durch den Nachweis zahlreicher Spirochaetae pallidae im Bereiche der Krankheitsherde und ihrer nächsten Umgebung, während schon in geringer Entfernung von dieser die Darmwand vollkommen frei von Spirochaeten war. Oskar Müller (Dortmund).

Gutmann. Mikuliczsche Krankheit in ihrer Beziehung zur Lues. Berl. klin. Wochenschr. Nr. 36. 1907.

Die Mikuliczsche Krankheit (symmetrische Schwellung der Speichel- und Tränendrüsen) ist bisher meist als eine besondere Form der Pseudoleukämie oder als eine chronisch-interstitielle, tuberkulöse (?) Entzündung der Drüsen angesehen worden. In einem von Gutmann beobachteten Falle scheint es sich um eine luetische Entzündung der betreffenden Drüsen gehandelt zu haben, denn die Affektion schwand restlos innerhalb zweier Monate nach Jodkaligebrauch.

H. Hübner (Frankfurt a. M.)

Herzog. Die Syphilis des Herzens und ihre Frühdiagnose. Berl. klin. Wochenschr. Nr. 31. 1907.

Die Syphilis, welche alle Teile des Herzens, Peri- und Endokard, Muskulatur und Gefäße desselben, ergreifen kann, ist eine sehr häufige Ursache von Herzkrankheiten. Daher soll jeder schwere Anfall von Angina pectoris bei jungen oder Leuten in den mittleren Lebensjahren an Lues denken lassen. Eine energische antiluetische Kur wird häufig die Diagnose sichern und die Heilung herbeiführen können.

H. Hübner (Frankfurt a. M.)

Therapie der Syphilis.

Lesser, E. Die Syphilisbehandlung im Lichte der neuen Forschungsresultate. Dtsch. med. Woch. Nr. 27. 1907.

Über den Einfluß, welchen das Auffinden der Spirochaeten und die Überimpfbarkeit der Syphilis auf Tiere auf die antiluetische Therapie ausüben, gibt Lesser eine gedrängte Übersicht. Nicht in allem darf man vom Tierexperiment auf die Vorgänge beim Menschen schließen. So verteidigt Verf. die Excision des Primäraffekts, obgleich nach derselben die Syphilis beim Tiere meist zu stande kam, da die Übertragung beim Menschen in ganz anderer Weise wie bei der Tierimpfung geschehe und es fraglich bleibe, ob der Organismus nicht mit einigen zurückbleibenden Bakterien fertig werden könne, falls nur durch frühzeitige Excision des Ulcus die Mehrzahl der Krankheitserreger beseitigt sei. Es liegen Berichte vor, daß Fälle mit sicherem Spirochaetennachweis jahrelang nach Exzision des Primäraffekts symptomfrei blieben. Weniger sicher erscheint dem Verf. die prophylaktische Wirkung von Sublimateinspritzungen unter das Ulcus. Sogleich nach der Excision rät Verf. beim Nachweise von Spirochaeten zur spezifischen Kur zu schreiten, da die diagnostische Unklarheit früherer Zeit ja durch das Auffinden der Spirochaete wegfalle. Auch die Anschauung, daß das Hg am besten wirke, wenn der Körper mit Virus überschwemmt sei, hindre dies nicht, seit Hoffmann den Beweis erbrachte, daß bereits vor dem Erscheinen sekundärer Symptome das Virus im Blute kreise. Verf. betont ferner die Zweckmäßigkeit der intermittierenden Behandlung und geht schließlich auf den Wert des Atoxyls über als Quecksilberersatz. Das Mittel beseitigt mehr oder minder schnell die luetischen Symptome, besonders imponierend in malignen Fällen. Über die Heilungsdauer aber sowie über toxische Nebenwirkungen können erst weitere Erfahrungen belehren. Max Joseph (Berlin).

Michaelis. Zur Syphilisbehandlung. Medizinische Klinik. 1907. Nr. 21.

Enthält eine Entgegnung auf den von Prof. v. Zeissl veröffentlichten „Beitrag zur Syphilisbehandlung mit besonderer Berücksichtigung des Mergals", in welchem sich v. Zeissl gegen die intermittierende Behandlung der Lues mit Hg wendet.

Michaelis ist der Ansicht, daß eine rein symptomatische Behandlung weder bei den schweren noch bei den leichten Fällen gerechtfertigt ist, daß man vielmehr gut tut, da der Krankheitsprozeß erfahrungsgemäß mit den äußeren Symptomen nicht erlischt, dem Körper während der Zeit, in welcher das Gift sich von neuem reproduziert, Quecksilber intermittierend zuzuführen. Oskar Müller (Dortmund).

Hirsch. Einige Bemerkungen über das Hg-Präparat „Injektion Hirsch". Mediz. Klinik. 1907. Nr. 25.

Nach weiterer Anwendung seines patentierten Verfahrens von schmerzloser Applikation eines löslichen Quecksilbersalzes durch Akoinzusatz hat Hirsch in allen Fällen völlige Schmerzlosigkeit beobachtet, gleichgültig, ob die Injektion in die Glutaealmuskulatur oder das subkutane Gewebe am Rücken gemacht wird.

Die „Injektion Hirsch" enthält 0·4% Acoin; ein Mehr an Akoin fällt sehr leicht aus, ist aber auch zur Erreichung der völligen Anästhesie nicht notwendig. Zu bemerken ist dabei, daß das Präparat eine Berührung mit Sublimat- und Karbollösung nicht verträgt, es ist daher zum Reinigen von Spritze und Kanule am besten Aqua destillata oder Alkohol zu nehmen.

Oskar Müller (Dortmund).

Klotz, Hermann G. Über die Anwendung löslicher Quecksilber-Präparate bei der inneren Behandlung der Syphilis. New-Yorker Med. Mon. XIX. 1. Jän. 1907.

Identisch mit dem Arch. LXXX. 293 bereits referierten englischen Artikel. (Autoreferat.)

Lassar. Atoxyl bei Syphilis. Berl. klin. Woch. Nr. 22. 1907.

Von der Voraussetzung ausgehend, daß die Syphilis eine Protozoenkrankheit ist und von der Tatsache, daß Atoxyl sich bei Protozoenkrankheiten als Heilmittel bewährt hat, wendete Lassar zuerst Atoxyl bei Syphilis an. In den gebräuchlichen, kleinen Dosen gegeben zeigte es keine Heilwirkung, in hohen Dosen (3mal wöchentlich 0·5—1·0) angewandt dagegen eine deutliche.

Weitere Versuche müssen zeigen, ob diese Wirkung der des Quecksilbers überlegen ist, was für einzelne, besonders schwere Fälle tatsächlich der Fall zu sein scheint. H. Hübner (Frankfurt a. M.).

Scherber, G., Wien. (Klinik Finger). Die Atoxylbehandlung der Syphilis. Wiener klin. Wochenschr. 1907. Nr. 39.

Die Schlüsse, welche der Autor aus seinen Beobachtungen ableitet, sind folgende: 1. Das Atoxyl übt auf alle luetischen Exanthemformen einen unverkennbaren Einfluß aus; es gelingt, alle luetischen Hauterscheinungen von der Macula bis zum Gumma unter Allgemeinbehandlung mit Atoxyl manchmal nach einer deutlichen Reaktionsperiode zur Resorption und zum völligen Schwinden zu bringen. 2. Die sichere Wirksamkeit des Atoxyls erfährt aber durch seine Giftigkeit eine erhebliche Beschränkung. Es empfiehlt sich, das Mittel nur in 10%, durch 2 Minuten bei 100° C. sterilisierter, stets frisch bereiteter Lösung in der Dosis von 2 cm^3 jeden zweiten Tag subkutan anzuwenden. In dieser Form können 15 bis 30 Injektionen anstandslos gegeben werden. 3. Das Atoxyl ähnelt in seiner Wirkung sehr dem Hg, steht aber in seiner Wirksamkeit im allgemeinen in den erlaubten niedrigen Dosen hinter demselben entschieden zurück. 4. Dazu kommt noch eine rasche Ausscheidung des aus dem Atoxyl abgespaltenen Arsens aus dem Organismus, worauf zum Teile die geringe Dauerwirkung des Mittels und das frühzeitige Auftreten von Rezidiven beruht. 5. Es ist daher das Atoxyl in der Luesbehandlung nur als Zwischenkur zu empfehlen. 6. Bei der Behandlung der Fälle von Lues maligna

praecox konnte zwar eine deutliche, aber keineswegs eine das Hg sonderlich übertreffende Wirkung konstatiert werden. Sicher bietet jedoch das Mittel in seiner Wirksamkeit bei der Behandlung dieser langwierigen, oft vieler Kuren bedürftigen Luesform, eine angenehme Abwechslung. 7. Die rasche und günstige Wirkung des Atoxyls auf manche Gummen ist bemerkenswert. 8. In der Lokaltherapie luetischer Hauterscheinungen (Sklerosen, Papeln) ist das 10% Atoxylpflaster als sehr wirksam zu empfehlen. Viktor Bandler (Prag).

Moses. Der heutige Stand der Atoxylbehandlung der Syphilis, unter Mitteilung eigener Beobachtungen. Berl. klin. Wochenschr. Nr. 29. 1907.

Atoxyl hat sich insoferne bei der Syphilisbehandlung bewährt, als ein Verschwinden der spezifischen Symptome bei Dosen von 0·3—0·5 (pro Injektion) fast regelmäßig eintritt. Über die Dauer der Heilung ist noch nichts bekannt. Die Häufigkeit der Nebenerscheinungen (Albuminurie, stenokardische Anfälle, Sehstörungen usw.) mahnen zu großer Vorsicht bei der Verwendung des Mittels. Immerhin scheint seine Anwendung gerechtfertigt in jenen nicht seltenen Fällen, in denen eine Idiosynkrasie gegen Quecksilber besteht. H. Hübner (Frankfurt a. M.).

Zeissl, M., Wien. Die Behandlung der Syphilis mit Atoxyl. Wiener mediz. Presse. 1907. Nr. 24.

Zeissl faßt seine Beobachtungen bezüglich des Atoxyls, das er schon 4 Jahre verwendet, dahin zusammen, daß ein endgültiges Urteil, inwiefern das Atoxyl ein Antisyphilitikum ist, noch nicht gesprochen werden kann. Unter allen Umständen aber wird das Arsen, in welcher Form immer, sich einen gewissen Platz in der Syphilisbehandlung erobern, indem es nicht ausgeschlossen ist, daß durch die roborierende Wirkung des Atoxyls ein geringeres Quantum der Antisyphilitica zur Heilung der Syphilis notwendig sein wird. Viktor Bandler (Prag).

Spielmeyer. Atoxyl bei Paralyse. Berl. klin. Wochenschr. Nr. 26. 1907.

In 16 mit mittleren Dosen von Atoxyl behandelten Fällen von Paralyse war der allgemein roborierende Effekt des Mittels nicht zu verkennen, auf die nervösen Ausfallserscheinungen hatte es dagegen gar keinen Einfluß. Hunde, bei denen durch Infektion mit Trypanosomen experimentell eine tabesartige Hinterstrangdegeneration hervorgerufen war, starben ebenso schnell, wenn sie mit Atoxyl behandelt wurden, als wenn dies nicht geschah. Die Atoxylbehandlung der paralytischen Form der Metasyphilis scheint mithin wenig aussichtsreich.

H. Hübner (Frankfurt a. M.).

Bernart, William F. Mercurie Values in the Treatment of Syphilis. New-York. M. Journ. 86. 263. 10. Aug. 1907.

Bernart stellte vergleichende Untersuchungen an einer gleichen Anzahl Patienten mit ähnlichen Syphilissymptomen an mit Anwendung intravenöser Injektion (Sublimat), intermuskulärer Injektion (Sublimat u. a.), Inunktion und innerlicher Verabreichung (bes. protoioduret). Die raschesten

Erfolge bei der kleinsten Hg-Menge ergaben die intravenösen Einspritzungen (18 Tage), dann folgten die intramuskulären mit 26, Einreibungen mit 38 und innere Behandlung mit 61 Tagen.

H. G. Klotz (New-York).

Gottheil, William S. Ten Years Experience in the Treatment of Syphilis by the Intramuscular Injection of Insoluble Mercurials. Journ. Am. Med. Assoc. XLIX. 365. 3. Aug. 1907.

Auf Grund umfangreicher Erfahrung in der Privatpraxis sowohl als in Hospital- und poliklinischer Behandlung erklärt Gottheil, daß er die intramuskulären Einspritzungen unlöslicher Quecksilbersalze für eine bessere Methode halte als die gewöhnliche (innerliche) Behandlung, daß er die Vorteile für genügend halte, um die Methode für gewöhnlich anzuwenden und dieselbe deshalb regelmäßig zu benutzen. Seine Erfahrungen stimmen im allgemeinen mit denen der meisten erfahrenen Beobachter überein und bieten nichts wesentlich Neues. In der Diskussion über den Vortrag zeigt es sich, daß in den Ver. Staaten noch immer ein weit verbreitetes Vorurteil gegen die Anwendung unlöslicher Salze herrscht, meist auf theoretischen Gründen beruhend, während eine Anzahl sich als Anhänger nur der löslichen Salze bekennen, andere nur ausnahmsweise Injektionen anzuwenden empfehlen. Taylor und Zeissler stellen die unlöslichen Injektionen hin als in hohem Grade gefährlich, bzw. als „unwissenschaftlich, verstümmelnd, unzuverlässig". Ravogli und Klotz stimmen Gottheil bei, während Fordyce und Bulkley unparteiisch die Ungefährlichkeit und die Abwesenheit schlimmer Folgen bestätigen. Hartzell und Schamberg halten die innerliche Behandlung für ausreichend.

H. G. Klotz (New-York).

Thomas, Arthur. Early local treatment of syphilis. The Brit. Med. Journ. 1907. 27. Juli. pag. 244.

Marshall, C. F. Early treatment of syphilis. The Brit. Med. Journ. 17. Aug. pag. 415.

Thomas schlägt vor, das Chinin, da es bei andern Protozoenkrankheiten gut wirkt, zur lokalen Behandlung des Primäraffekts zu benutzen, um eventuell einen abortiven Verlauf der Syphilis zu veranlassen. Marshall entgegnet, daß er einer abortiven Behandlung des Primäraffekts wenig Vertrauen entgegenbringe, ferner daß das Chinin als Unterstützungsmittel bei der Syphilisbehandlung bekannt sei.

Fritz Juliusberg (Berlin).

Lambkin, F. J. An improved preparation for intramuscular injections of insoluble salts of mercury in the treatment of syphilis. The Lancet 1907. 6. Juli. pag. 13. ff.

Lambkin empfiehlt folgende Verbesserungen bei den Injektionen von metallischem Quecksilber und von ungelösten Quecksilbersalzen. Als Vehikel empfiehlt er das Palmitin. Das reine Palmitin ist ein schneeweißes flockiges Pulver und hat folgende Vorteile vor den sonst üblichen Vehikeln für Quecksilbersalze: 1. es ist nicht reizend und nicht toxisch; 2. es oxydiert sich nicht so leicht, als die anderen Komponenten des

menschlichen Fettes; 3. es ist ein normales Konstituens des menschlichen Organismus, leicht verseifter und tritt nicht als Fremdkörper in die Zirkulation; 4. es stellt als Vehikel ein homogenes Präparat dar; 5. sein Schmelzpunkt kann leicht erniedrigt und erhöht werden.

Um die Injektion möglichst schmerzlos zu machen, bedient sich der Autor des Kreosots. Das reine Kreosot, ein Methylderivat des Brenzcatechins, wird aus dem Buchholzteer gewonnen. Es wird von Lambkin mit gleichen Teilen Kampfersäure gemischt. Dieses Gemisch aus Kreosot absolut und Kampfersäure aa. nennt der Autor Creo-Camph.

Folgende Verschreibweise wendet Lambkin an:

a) Hydrargyrum 10·0
Creo-Camph 20 *ccm*
Palmitin ad 100 „

b) Kalomel 5·0
Creo-Camph 20 *ccm*
Palmitin ad 100 „

Fritz Juliusberg (Berlin).

Poltawzew, A. P. Zur Kasuistik der hereditären Syphilis. Journal russe de med. art. 1906. Bd. XI.

Bei dem 14j. infantilen Knaben neben einer Keratitis parenchymatosa und Labyrinthaffektion eine Verdickung beider Nasenflügel, der Nasenscheidewand (Sequester) und der Oberlippe infolge knotiger, teilweise exulc. Syphilide. Richard Fischel (Bad Hall).

Flesch, H. und **Schossberger**, A. Leukämische Blutveränderung bei Lues congenita und Sepsis. Dtsch. medizin. Woch. Nr. 27. 1907.

Flesch und Schossberger berichten über den leukämischen Blutbefund bei einem 7 Wochen alten, an schwerer hereditärer Lues leidenden Kinde, welches bald darauf unter den Erscheinungen der Pyämie und Pneumonie verstarb. Da das gewöhnliche Bild der myeloiden Leukämie nicht vorlag, das Knochenmark nahm an den Veränderungen nicht teil, so halten Verfasser diese Diagnose nicht für berechtigt. Indessen betonen sie, daß sowohl die kongenitale Lues als auch Pyämie und Pneumonie bedeutende Blutveränderungen erzeugen können. Ob diese Veränderungen durch das im Blute kreisende Virus hervorgebracht werden, oder welche Umstände sonst maßgeblich sind, konnte bisher nicht festgestellt werden, da die Schwere der klinischen Symptome der Veränderung des Blutes nicht entsprechen. Noch unklarer wird das Bild, wenn verschiedene Krankheitsprozesse in Betracht kommen können.

Max Joseph (Berlin).

Rolleston, H. D. Congenital syphilitic obstruction of the common bile duct. The Brit. Med. Journal. 12. Oktober 1907. pag. 947.

Rolleston beschreibt Krankengeschichte und Sektionsbefund eines hereditär syphilitischen Kindes, dessen Ductus choledochus durch syphilitische Granulationen verlegt war. Die Leber zeigte die charakteristischen Zeichen der kongenitalen Syphilis. Das Pancreas wies eine hochgradige interstitielle Fibromatose auf.

Fritz Juliusberg (Berlin).

Rach, E. und **Wiesner**, R., Wien. (Inst. Weichselbaum.) Weitere Mitteilungen über die Erkrankung der großen Gefäße bei kongenitaler Lues. Wiener klinische Wochenschrift. 1907. Nr. 18.

Die Autoren berichten in der vorliegenden Arbeit über 27 Fälle von sichergestellter kongenitaler Lues. Die Untersuchungen zeigten an den Hauptgefäßstämmen Zellinfiltrate und Zellwucherungen im Bereiche der Adventitia und in den benachbarten Schichten der Media, sowie Obliteration der Vasa vasorum, um welche hauptsächlich die genannten Veränderungen gruppiert sind. In einem Falle findet sich an einer Stelle des Gefäßquerschnittes der Aorta descendens eine intimawärts gelegene, deutlich erkennbare, kleine Plaque, die aus lockerem, feinfibrillärem Bindegewebe aufgebaut und im Vergleich zur Umgebung zellarmer ist. Es bietet dieser Fall einen neuerlichen Beweis dafür, daß die Erkrankungsprozesse nicht immer auf die äußeren Wandbezirke beschränkt bleiben, sondern daß auch die mittlere Gefäßhaut unter Umständen eine eingreifende Veränderung erfahren kann. Die Schwere der Veränderungen in den großen Gefäßen steht nicht immer mit der Schwere der Organerkrankungen im Einklang. Bezüglich der Häufigkeit gehört die Erkrankung der großen Gefäße bei kongenital-luetischen Kindern, die in den ersten Lebenstagen, resp. -Wochen sterben, zu den relativ häufigen Teilerscheinungen dieser Allgemeinerkrankung. Der Nachweis der Spirochaeten ist unter 7 Fällen 6mal nicht gelungen; einmal waren bei Dunkelfeldbeleuchtung im Schabsaft aus der Art. pulmonal. in geringer Zahl typische Spirochaeten nachzuweisen. In diesem Falle fanden sich auch im Levaditipräparat typische Spirochaeten, doch lagen sie zwischen Blutelementen innerhalb der Vasa vasorum.

Viktor Bandler (Prag).

Taylor, Robert W. Bone Syphilis. Hereditary and Acquired. New-York. Med. Journ. LXXXV. 1 u. 57. 5. u. 12. Januar 1907.

In einer Übersicht über die verschiedenen Knochenerkrankungen bei Syphilis unterscheidet Taylor unter den hereditären Affektionen zunächst die Osteochondritis der Epiphysen als einen spezifischen, durch das syphilitische Gift verursachten, Reiz- und Wucherungszustand von den gummatösen Formen; dieselbe befällt vorzugsweise den Vorderarm, Unterschenkel, Oberarm, Oberschenkel, seltener die Rippen, Brustbein und Schlüsselbein. Unter den verschiedenen Auftreten der Osteitis und Osteomyelitis werden besonders die Erkrankungen der kleinen Knochen der Extremitäten besprochen (Daktylitis, Metacarpus und Metatarsus) sowie die osteoperiostitischen der langen Röhrenknochen. Bei der akquirierten Syphilis kommen Knochenerkrankungen in allen Stadien vor,

namentlich auch im Prodromalstadium (intraprimär), wie besonders auch von Mauriac beschrieben. Es handelt sich da um oberflächliche, scharumschriebene Erkrankung des Periosts, die flache oder nur wenig erhabene Anschwellungen in beschränkter Anzahl und mehr weniger verstreut darstellen, dieselben sind vorwiegend entzündlichen Charakters und mit nächtlichen Schmerzen verbunden. Drei einschlagende Krankengeschichten werden kurz berichtet. Trauma kann bei diesen Formen das kausale Moment bilden. Die Knochenveränderungen während der ersten zwei Jahre der Syphilis sind meist multipel und symmetrisch in ihrem Auftreten; die Clavicula, Sternum, Rippen und die Extremitätenknochen sowie das Os frontale sind der häufigste Sitz, nicht selten begleitet eine Synovitis den Prozeß. Nach dem zweiten Jahre treten die Veränderungen mehr lokalisiert und unsymmetrisch auf, als Osteoperiostitis, gummatöse Osteomyelitis oder als gummatöse Infiltration. Die Behandlung muß unter allen Umständen eine energische sein. H. G. Klotz (New-York).

Therapie.

Thalmann. Die Frühbehandlung der Syphilis. Münchener Med. Wochenschrift. 1907. Nr. 13.

Auf Grund der mit der Frühbehandlung erzielten günstigen Ergebnissen (80 Perzent der Behandelten zeigten mehr als 6 Monate nach der Infektion noch keine Allgemeinerscheinungen, bei den übrigen hat sich die sekundäre Syphilis auf einen oder mehrere Herde lokalisieren lassen) tritt Thalmann warm für die Frühbehandlung der Syphilis ein. Er hält die Frühbehandlung für die Zukunftsbehandlung der Syphilis und schließt mit dem Satz: „Es gibt nur eine rationelle Behandlung der Syphilis, das ist die Frühbehandlung." Oskar Müller (Dortmund).

Pernet, George. Remarks on the treatment of syphilis. The British Med. Journal. 1907. 30. März. pag. 730 ff.

Pernets Aufsatz bezweckt es, die Behandlung der Syphilis, teilweise in großen Zügen, teilweise — z. B. bei der Besprechung der Injektionsbehandlung — auch mit Berücksichtigung der technischen Einzelheiten zu behandeln. Pernet betont, daß jede der verschiedenen Quecksilberdarreichungsmethoden ihre Berechtigung hat und in dem einen oder andern Falle vorzuziehen sei. Auch die verschiedenen Arten der Joddarreichung werden besprochen und auch die allgemeine Therapie, so weit sie häufig bei der Luesbehandlung in Betracht kommt.

Fritz Juliusberg (Berlin).

Zeissl. Ein Beitrag zur Syphilisbehandlung mit besonderer Berücksichtigung des Mergals. (Aus dem Kaiser Franz Josef-Ambulatorium in Wien.) Medizinische Klinik. 1907. Nr. 15.

Zeissl berichtet über seine Erfahrungen, die er mit einem neuen Quecksilberpräparat, dem Mergal, gemacht hat. Mergal, Hydrargyrum cholicum, wird in Kapseln, welche 0·05 Hydrargyr. cholicum oxydatum und 0·10 Albumen tannicum enthalten, verabreicht, und zwar gab Verf. täglich 2—8 Kapseln, ohne intensivere Störungen bekommen zu haben. Sein Urteil, das er sich nach Behandlung von 40 Patienten mit Mergal gebildet hat, geht dahin, daß das Mergal entschieden eine Bereicherung des Arzneischatzes bedeutet, wenn es auch ebenso wenig wie die andern neueren Quecksilberpräparate im stande sein wird, die Einreibungskur vollständig zu verdrängen. Oskar Müller (Dortmund).

Hautkrankheiten.

Anatomie, Physiologie, allgem. und exp. Pathologie, pathol. Anatomie, Therapie.

Roberts, Leslie. Farbe und Krankheit. Ein Beitrag zur Kunst der Hautdiagnostik. The Brit. Journ. of Derm. Mai 1907. Mit 1 Tafel.

Die alten Begriffe der primären und sekundären Effloreszenzen „sind für diagnostische Zwecke schlimmer als unbrauchbar — sie sind tatsächlich irreführend". Umso wichtiger ist vor allem das Studium der Farben der Hauterscheinungen. Befindet sich der Verfasser auch in einem schwer begreiflichen Irrtum, wenn er annimmt, „daß die Wissenschaft von der Farbe niemals mit einbegriffen worden ist als ein wesentlicher Teil dermatologischen Unterrichtes" und liegt auch nicht eben viel neuartiges darin, daß seine Schüler frühzeitig die Beziehungen zwischen inneren Zuständen der Haut und Besonderheiten ihrer Färbung kennen lernen, so mag es doch richtig sein, daß eine systematische Darstellung und vielleicht auch Verwertung der in Betracht kommenden Verhältnisse, wie R. sie liefert, noch nicht vorliegt. Als Grundeigenschaften des Lichtes, das von der Haut her in das Auge gelangt, gelten dem Verf. die Farbe an sich, ihr Sättigungsgrad, ihre Intensität; weiter kommt die Beimischung von Weiß und Schwarz in Betracht. Was auf Grund der optischen Bedeutung der einzelnen Hautschichten zur Erklärung der Entstehung gewisser Farben bei bestimmten Zuständen weiter ausgeführt wird, bringt dem etwas Erfahreneren wohl nichts Neues.

Neben der Farbe sind zweitens die Bedingungen, welche die Verteilungsweise der Ausschläge regeln, von Bedeutung. Entlang den „embryonalen Wachstumslinien" breiten sich oft konstitutionelle Erkrankungen aus (aber doch wohl nicht nur solche? Ref.) wie Psoriasis, sekundäre Syphilis, Urticaria pigmentosa. Andere Hautleiden heften sich an bestimmte anatomische Elemente (Akne usw.). Das Befallensein gewisser symmetrischer „Kratzbezirke" der Haut weist auf eine juckende Erkrankung hin (welche die „unnatürliche" und „unlogische" bisherige Methode auch aus der Beobachtung der Kratzeffekte selbst zu erschließen wagte. Ref.).

Außerhalb bestimmter Lokalisationsgesetze stehen die parasitären Krankheiten (auch Skabies? Ref.).

Die dritte Stütze von Rs „System" der Diagnostik bilden die Wachstumslinien der elementaren Herde, welche letzteren man ja nicht als etwas Abgeschlossenes, sondern als etwas Lebendiges anzusehen hat. Während z. B. Psoriasisherde, die einander erreichen, mit einander zusammenfließen, läßt sich da, wo Effloreszenzen der sekundären Lues zusammentreffen, ein Getrenntbleiben, eine Abstoßung, eine gegenseitige Abplattung feststellen. „Impetigo" wiederum und die nicht follikulären parasitären Erkrankungen lassen aus einem größeren Fleck einen kleineren heraussprossen (was man freilich zuweilen nur mit der Lupe wahrnehmen kann!): sie wachsen „saccharomycetiform". In ähnlicher Weise werden von R. die Verhältnisse bei anderen Krankheiten besprochen.

Mit Hilfe der vorgenannten diagnostischen Hilfsmittel hat man viertens und endlich die Krankheit auf ihre „Quelle" (Konstitution, Parasitismus usw.) zurückzuführen.

Rs. Abhandlung, aus der hier das wesentlichste herausgehoben ist, enthält sicherlich manches beherzigenswerte; den Eindruck, daß durch das neue „System" und die kampfesfrohe Art, in der es vertreten wird, die bisher übliche Methode der Diagnostik in ihren Grundfesten erschüttert sei, wird dennoch nicht so leicht ein Leser gewinnen.

Paul Sobotka (Prag).

Oshima, T. Die Beziehungen des Wollhaares des Neugeborenen zu den Haaren des Erwachsenen. Archiv für die gesamte Physiologie von Pflüger. Bd. CXVII. p. 341.

Oshima zählte sämtliche Haare der Ohrmuschel bei einem neugeborenen Mädchen und bei einem erwachsenen Manne. Er fand beim Neugeborenen etwa 6000 Haare mehr als beim Erwachsenen und schließt daraus, allerdings mit Reserve, daß die geringere Behaarung des Erwachsenen sowohl auf Behaarung eines mäßigen definitiven Ausfalles embryonaler Haare zu setzen sei, als auch auf Rechnung des Auseinanderrückens der Haare infolge des Hautwachstums.

M. Winkler (Luzern).

Unna und **Golodetz.** Neue Studien über die Hornsubstanz. Monatshefte f. prakt. Derm. Bd. XLIV.

Untersuchungen über Hornsubstanz müssen von einem von Beimengungen freien Hornmaterial ausgehen. Die rauchende Salpetersäure differenziert bei kurzer Einwirkung die einzelnen Bestandteile der Hornsubstanz mikroskopisch und isoliert bei langer Einwirkung das reinste Keratin u. zw. 3 Arten: Keratin A, B, C. Keratin A ist charakterisiert durch Unverdaulichkeit in Pepsin-Salzsäure und rauchender HNO_3 und Ausbleiben der Xantho-Proteinreaktion; Keratin B ist in Pepsin-Salzsäure unverdaulich, verdaulich in rauchender HNO_3 und gibt die Xanthoproteinreaktion; Keratin C ist unverdaulich in Pepsinsalzsäure und rauchender HNO_3 und gibt die Xanthoproteinreaktion. Mit Hilfe dieser Reaktionen ordnen sich die Hornsubstanzen folgendermaßen: Nägel, Klauen, Hufe,

Hörner enthalten Keratin A und B, Haare enthalten Keratin A und C, Federn zum Teil Keratin A, zum Teil A und C, Fischbein und Schildpatt stellenweise A und B, stellenweise C. Das Keratin A, das reinste Keratin ist in allen Horngebilden der Außenwelt am nächsten gelegen. Die meisten Hornsubstanzen liefern bei der Einwirkung von rauchender HNO_3 Gase, die von Keratin B und C herrühren. Das Hyalin der Haare ist gegen Alkalien sehr resistent, löst sich aber in der Wärme bei Behandlung mit starken Mineralsäuren. Es ist sicher eine Proteinsubstanz (Xanthoproteinreaktion). Die Kernreste werden von den stärksten Alkalien und Säuren in der Kälte nicht angegriffen; sie sind die widerstandsfähigste Beimengung der Hornsubstanzen. Ludwig Waelsch (Prag).

Unna, P. G. Über das Lanolin der menschlichen Haut. Monatshefte f. prakt. Derm. Bd. XLV.

Unna kommt auf Grund eingehender chemischer Untersuchungen zu dem Schlusse, daß in der menschlichen Haut kein Wollfett (und Lanolin) enthalten sei. Bezüglich der chemischen Details und Reaktionen, sowie der Zusammensetzung der untersuchten Hautfette sei auf das Original verwiesen. Ludwig Waelsch (Prag).

Unna, P. G. und **Lifschütz**, J. Zur Kenntnis des Wollfettes. Monatshefte f. prakt. Derm. Bd. XLV.

Unna legte Lifschütz verschiedene Fragen bezüglich der chemischen Zusammensetzung des Wollfettes vor, die letzterer ausführlich beantwortete. Bezüglich dieser sei auf das Original verwiesen, das sich zum Referat nicht eignet. Ludwig Waelsch (Prag).

Unna. Über die Hydrophilie des Wollfettes und über Eucerin, eine neue aus dem Wollfett dargestellte Salbengrundlage. Med. Klinik. Jahrg. III. Nr. 42, 43.

Betreff der Wasseraufnahmefähigkeit der Wollfette kommt Unna zu dem Resultat, daß nicht die Cholesterinfette, sondern freie Alkoholgruppen die Hydrophilie der Salbengrundlagen bedingen und zwar sind es freie Cholesterine, speziell der Lifschützschen Gruppe der freien Oxycholesterine. Eine Mischung dieser Oxycholesteringruppe mit Unguentum paraffinum liefert das Eucerinum anhydricum, aus dem durch Wasserzusatz Eucerin gewonnen wird. Während dem Wollfett wegen seines Gehalts an Cholesterinfetten ein spezifischer Geruch eigentümlich ist, ist Eucerin geruchlos und dank seiner Zusammensetzung enorm wasseraufnahmefähig, haltbar und weich. Eucerin wird von Unna als Konstituens zu den verschiedensten Salben, Pomaden und Pasten empfohlen und ist infolge seines Wassergehalts als Zusatz geeignet, andere Salben zu Kühlsalben und Kühlpasten zu machen.

Hermann Fabry (Dortmund).

Hellmich, W. Experimenteller Beitrag zur Genese des Epidermispigmentes. Monatshefte f. prakt. Derm. Bd. XLV.

Auf Grund seiner Untersuchungen kommt H. zu folgenden Schlüssen: An in Pigmentbildung begriffenen Epidermiszellen lassen sich 4 Stadien unterscheiden. Im ersten Stadium besteht Anreicherung des Kernes mit

Nucleolarsubstanz, im zweiten tritt sie in das Protoplasma und in die Interzellularräume aus. Im dritten Stadium tritt gleichzeitig Nucleolarsubstanz und Pigment in den Zellen und den Interzellularräumen auf unter Verminderung der Masse der Nucleolarsubstanz, im vierten findet sich nur mehr Pigment innerhalb der Zelle und in den Lymphspalten. Daraufhin behauptet H.: 1. Die Epidermis besitzt die Fähigkeit autochthoner Pigmentbildung. 2. Als Muttersubstanz des Epidermispigmentes ist die Nucleolarsubstanz anzusehen. Ludwig Waelsch (Prag).

Herrman, Charles, New-York. Pigmented spots in the sacral region of white and negro infants. The Journ. of cut. diseas. incl. Syph. XXV. Nr. 5. 1907.

Herrman hat die sogenannten blauen Flecken in der Sakralgegend, welche als eine Eigentümlichkeit der dunkelhäutigen Rassen angesehen wurden, in Übereinstimmung mit Feyesawa und Epstein auch bei weißen Kindern gesehen (6mal unter 2000 Fällen); die für diese Flecken charakteristischen, im Corium gelegenen großen Pigmentzellen (Baelz, Grimm) haben verschiedene Autoren auch bei weißen Kindern an den entsprechenden Körperstellen auch ohne äußere Fleckenbildung nachgewiesen.

H. hält die Flecken für kein Rassenzeichen, auch für kein Degenerationsmerkmal. Rudolf Winternitz (Prag).

Giovannini, Sebastiano, Turin. Sopra tre peli bigemini fusi ciascuno in un fusto unico. Anatomischer Anzeiger. 1907. Bd. XXX.

Am Grunde dreier Follikel des Bartes entstanden zwei von einander ganz getrennte, ungleiche Papillen; auf den zwei nahe aneinander stehenden Papillen wuchsen zwei Haare, auf jeder Papille eins, so innig zusammen, daß die betreffenden Rinden in eine einzige mit einer Cuticula regelrecht überzogene Masse verschmolzen. Aus den zwei Haaren entsteht somit nur ein einziges, das die Zeichen der Verschmelzung bewahrt; es umgibt sich, wie die gewöhnlichen Haare mit einer inneren Wurzelscheide. Eine Tafel illustriert den histologischen Befund.

Costantino Curupi (Prag-Porretta).

Lombardo, C., Modena. Klinik Mazza. Il Glicogeno della cute. Giorn. italiano delle malattie veneree e della pelle. 1907. H. 4.

Verfasser hat das Verhalten des Glykogens bei Embryonen, Erwachsenen und den meisten Dermatosen eingehend und gründlich studiert und stellt folgende Schlußsätze auf: Das Glykogen der Haut kann, während der ersten 6 Monate des intrauterinen Lebens, sehr reichlich in der ganzen Epidermis und ihren Derivaten, in ziemlicher Quantität in den Fettzellen, spärlich in den übrigen Bindegewebszellen nachgewiesen werden. Nach dem 6. Monate wird die Quantität des Glykogens geringer und dasselbe beschränkt sich allmählich auf jene Elemente, in denen es beim Erwachsenen vorkommt.

Beim Erwachsenen findet sich das Glykogen beständig im Sekretionsepithel der Schweißdrüsen (reichlicher dort, wo die Schweißdrüsen

aktiv funktionieren), in der äußeren Wurzelscheide des Haares, vom Bulbus bis zur Insertion des Muscul. arrect. pil. und sehr reichlich im Epithel der Mund-, Urethra- und vor allem Vaginaschleimhaut.

Bei den verschiedenen Dermatosen erscheint das Glykogen in der Epidermis und den Talgdrüsen in verschiedener Quantität wieder, wenn die Intensität des pathologischen Reizes, welcher Natur immer er sei, die Zellen zur Proliferation drängt; es erscheint auch in den Wanderzellen und schwieriger in den fixen Bindegewebszellen.

Reichliches Glykogen kann in den Demodex folliculorum nachgewiesen werden, so daß die Nachweismethoden des Glykogens sehr gut zur Tinktion derselben dienen. Gemäß jeder Wahrscheinlichkeit zeigt das Vorkommen des Glykogens, in noch mikrochemisch nachweisbaren Quantität, in den Zellen der Haut, welche normal es nicht enthalten, nicht eine Degeneration oder eine Infiltration an, sondern es ist der Ausdruck für eine größere elektive Annahme des Glykogens oder Glykosium, oder besser das Erwachen einer glykogenetischen Funktion. Und es beweist einen Zustand von zellularer Hyperaktivität in Beziehung zu einem lebhaften Anwachsen und Metabolismus von Zellen.

Costantino Curupi (Prag-Porretta).

Unna, P. G. Cutis verticis gyrata. Monatshefte für prakt. Dermatologie. Bd. XLV.

8 Fälle der zuerst von Jadassohn beschriebenen Affektion: breite, rundliche, erhabene, gyrusartige Hautfalten am Scheitel, wirbelartig um ein Zentrum angeordnet; auf der Höhe der Falten weichen die Haare spitzwinklig auseinander, in den Furchen kreuzen sie sich. Haut und Haare sonst normal. Im Bereich der Falten ist die Haut offenbar zu groß für ihre Unterlage. Die Falten entstehen durch Faltung der Haut in ihrer ganzen Dicke, welche einen Hautbezirk als ganzes ergreift und dessen Teile bei der Vergrößerung gegeneinander verschiebt. (Streifenartige Ansammlung von subkutanem Fett ist nicht ihre Ursache.) Dabei ist die Haut in Oberhaut und Cutis verbreitert und die normal bleibenden Haarbälge sind vermehrt. U. glaubt, daß die Faltenbildung erst bei Erwachsenen in schleichender Weise beginnt. Ludwig Waelsch (Prag).

Winkler, F. Die lokale Herabsetzung des Schmerzsinnes durch den elektrischen Strom. Monatshefte für prakt. Dermat. Bd. XLV.

Verf. berichtet ausführlich über die interessanten Versuche Leduc's, der mit intermittierendem Gleichstrom von niedriger Spannung völlige Hemmung der Gehirntätigkeit bewirken konnte, so daß ein der Chloroformanästhesie analoger Zustand (som meil électrique) eintrat. In Nachprüfung dieser Versuche konnte er durch intermittierenden Gleichstrom tatsächlich Hypästhesie erzielen (Herabsetzung des Schmerzsinnes, des Temperaturschmerzes, des Juckgefühles), freilich nur in kleinen Hautbezirken, nämlich zwischen den in einer Entfernung von 2—3 *cm* von einander aufgesetzten Elektroden. W. empfiehlt dieses Verfahren zur Herabsetzung der Hautempfindlichkeit bei elektrolytischer Epilation.

Ludwig Waelsch (Prag).

Görl. Die lokale Herabsetzung des Schmerzsinnes durch den elektrischen Strom. Ibidem.

Gegenüber Winkler hebt G. hervor, daß nach seinen Versuchen der Leducsche Strom nicht geeignet ist, bei der elektrolytischen Epilation Anwendung zu finden, da er den Schmerz nur wenig herabsetzt und eine an und für sich einfache Manipulation unnötigerweise kompliziert macht. Ludwig Waelsch (Prag).

Winkler, F. Experimentelle Studien über den Einfluß der elektrostatischen Behandlung auf die Vasomotoren der Haut. Monatshefte f. prakt. Derm. Bd. XLV.

Franklinisation und Mortonsche Funken reizen die Vasokonstriktoren bei arterieller und venöser Hyperämie, auch bei entzündlicher Hyperämie und bei Angioneurosen mit Gefäßerweiterung. Angiospastische Veränderungen der Haut bleiben dadurch unbeeinflußt. Die elektrostatische Behandlung ist indiziert bei Erythemen, bei kongestiver Seborrhoe, bei Hautentzündungen infolge Belichtung und Röntgenwirkung, ferner bei Stauungshyperämien und deren Folgezuständen (Unterschenkel, Nase, Ohren). Besonders geeignet sind entzündliche Ödeme und Hyperämien (akutes Ekzem, Impetigo, Erythema multif., Furunkel etc.). Arsonvalisation ist indiziert bei jenen Erkrankungen, wo durch die Behandlung eine bessere Ernährung der erkrankten Gewebe bewirkt werden soll (Urticaria, Perniones, Sykosis, Herpes zoster etc.); blutarme Gewebe erfordern Mortonisation: Narben, deren kollagenes Gewebe erweicht, Sklerodermie. Ludwig Waelsch (Prag).

Kreibich, C. Ueber die durch den faradischen Pinsel hervorgerufene Entzündung der normalen Haut. Dtsch. med. Woch. Nr. 47. 1907.

Kreibich suchte die Frage zu entscheiden, ob Nervenerregung allein eine exsudative und proliferative Entzündung verursachen könne. Zu diesem Zwecke wurden umschriebene Hautstellen mittelst des lose aufgesetzten Pinsels faradisiert. Die faradisierte Stelle wurde zuerst blaß, dann hyperämisch, erhob sich bei stärkerem Strom zur gelblichen Quaddel, schwoll wieder ab und behielt schließlich eine leichte Rötung. Die so erzeugten Veränderungen erwiesen sich bei der anatomischen Untersuchung als eine angioneurotische Entzündung.

Max Joseph (Berlin).

Grosz, Sigfried, Wien. Autointoxikation und Hautkrankheiten. Wiener klin. Rundschau. 1907. Nr. 35 u. 36.

In diesem Aufsatz gibt der Autor ein umfassendes und übersichtliches Referat unserer Kenntnisse über den Zusammenhang und die Beziehungen der Hautkrankheiten zu Autointoxikationen und Stoffwechselanomalien. Viktor Bandler (Prag).

Beck, S. Lungenschwindsucht und Hautkrankheiten. Monatshefte f. prakt. Derm. Bd. XLV.

Es gibt Hautkrankheiten, welche nichts mit Tuberkulose zu tun haben, aber doch bei Tuberkulösen mit besonderer Vorliebe auftreten.

Dies läßt sich erklären durch herabgesetzte Widerstandsfähigkeit der Haut gegenüber verschiedenen Reizen; diese ist nach den Beobachtungen B s. bei Männern mehr herabgesetzt als bei Frauen. Die bei Tuberkulösen vorkommenden Hautkrankheiten teilt B. in 3 Gruppen ein: die parasitären (Akne, seborrhoisches Ekzem, Follikulitis, Pityriasis versicolor), die durch mechanische und chemische Reize erzeugten, endlich die Sensibilitätsstörungen (Pruritus). Lues fand B. relativ häufig (ca. 4%).

Ludwig Waelsch (Prag).

Hochsinger, Karl, Wien. Über tastbare Cubital- und seitliche Thoraxlymphdrüsen im Säuglingsalter. Wiener med. Wochenschr. 1907. Nr. 44.

Die Beobachtungen des Autors zeigen, daß das Auftreten von fühlbaren Pektoraldrüsen im frühen Kindesalter immer einen pathologischen Zustand im Quellgebiete dieser unter normalen Verhältnissen auch bei Erwachsenen völlig untastbaren Gebilde anzeigt. Im Einzelfalle muß es Sache weiterer diagnostischer Überlegung werden, ob die Ursache der Anschwellung besagter Lymphknötchen durch einen Reizzustand des äußeren Integuments gegeben ist, oder ob eine intrathorakale Affektion das Tastbarwerden dieser Drüsen bewirkt hat.

Viktor Bandler (Prag).

Bandler, Viktor und **Kreibich**, K. Erfahrungen über kutane Tuberkulinimpfungen (Pirquet) bei Erwachsenen. Dtsch. med. Woch. Nr. 40. 1907.

Die Untersuchungen von Bandler und Kreibich bezwecken das Verhalten der rein lokalen Hauttuberkulose bei der Tuberkulinimpfung, den Wert dieser Methode für die Diagnose und das histologische Bild der Impfreaktion festzustellen. Die Inokulationen wurden mit unverdünntem Alt-Tuberkulin in leichten Skarifikationen vorgenommen. Bei 37 Kontrollfällen mit nicht nachweisbarer Tuberkulose erfolgte in 15 Fällen keine, in 10 Fällen unsichere oder schwache, in 12 Fällen, darunter Lupus erythemat., sichtbare Reaktion in Form 10–15 *mm* breiter Rötung und Schwellung. Stärker bis zur Pustelbildung erschien die Impfpapel bei Lichen syph. mit Skrofulose. Viel bedeutender erwies sich, was für die Diagnose wertvoll ist, die Schnelligkeit und Intensität der Reaktion bei lokaler Hauttuberkulose. Während bei den Kontrollfällen längere Zeit reaktionslos verging, traten hier bereits nach 24 Stunden bei 22 Pat. mit Lupus und Tubercul. verruc. cutis 20—80 *mm* große, stark gerötete Papeln mit bedeutender Exsudation auf, wandelten sich bald in Blasen, später in Borken um und hinterließen langandauernde Pigmentationen. Nur 4 Fälle mit miliarer Schleimhauttuberkulose, schwerster Lungenerkrankung und hohem Fieber reagierten wohl infolge der vorgeschrittenen Kachexie nicht mehr. Bemerkenswert war, daß bei einem Erythema induratum Bazin mit Infiltration der Lunge und Skoliose die ersten Impfungen geringe Papeln zeigten, welche nach der 3. Impfung unter Allgemeinreaktion stärker hervortraten. Häufig sind streifenförmige Ausstrahlungen von den Reaktionsstellen. Auch eine seltene Überempfind-

lichkeit der Haut gegen Tuberkulinimpfung kommt vor. Die histologischen Veränderungen zeigten das Bild der Entzündung, in Cutis, Subcutis bis ins Fettgewebe hinab, Infiltrationszellen, im Fettgewebe epitheloide Zellen, einige Riesenzellen, welche aber nicht den Langhansschen Typus trugen. Spezifische Merkmale der Tuberkulose fehlten.

Max Joseph (Berlin).

Doutrelepont (Sitzungsbericht der Niederrhein. Gesellschaft für Natur- und Heilkunde zu Bonn. 1907) berichtet über die neuen Alttuberkulinreaktionen, die Cutireaktion (v. Pirquet) und die Ophthalmoreaktion (Wolff-Eisner, Calmette), die schon vielfach nachgeprüft wurden, obwohl seit ihrer Bekanntmachung durch ihre Entdecker erst einige Monate verflossen sind. D. hat bis jetzt nur die erstere Reaktion selbst nachgeprüft und stellt verschiedene Lupuskranke vor, bei denen bis zu 4mal wiederholte Impfungen eine genaue Beobachtung des Ablaufs der Reaktion ermöglichten. Die Impfung wurde in der Weise ausgeführt, daß entweder oberflächliche Einschnitte oder Einstiche mit der Impflanzette mit reinem Alttuberkulin eingerieben wurden. Zwei weibliche und ein männlicher Lupuskranker, welche vor 2 Tagen geimpft wurden, zeigen heftige Reaktion mit Papel- und Blasenbildung, von denen lymphangitische Stränge in die Umgebung ausstrahlen, ohne indes die regionären Drüsen zu erreichen. Erfahrungsgemäß gehen diese Lymphangitiden sehr bald wieder zurück. Bei anderen Lupuskranken wurden die verschiedenen Stadien der Reaktion: Erytheme, Quaddeln, Papeln, Bläschen, flache, aber auch bis tief in das subkutane Gewebe reichende rundliche Infiltrate, schließlich Abschuppung und Pigmentflecken beobachtet. D. demonstriert mikroskopische Schnitte solcher Papeln, bei denen Infiltration um die Gefäße, Haarbälge und Schweißdrüsen bis ins subkutane Gewebe sich erstreckend nachweisbar ist. Die Infiltratzellen setzen sich aus mononucleären Lymphocyten, Plasmazellen und einzelnen unregelmäßigen Riesenzellen zusammen. D. zeigt sodann einen Patienten mit fast geheiltem Lupus am Arm, bei dem nur einzelne in Narbengewebe eingebettete disseminierte Knötchen noch erkennbar waren. Die direkte Impfung dieser Knötchen rief heftige entzündliche Reaktionen hervor. Durch diese Entzündung, die nach den Untersuchungen Ds. der Lokalreaktion nach Injektion von Alttuberkulin ähnlich ist — Ödem der Cutis, Gefäßerweiterung und lymphocytäre Infiltration um die Lupusknoten — kann auch eine Heilung der disseminierten Lupusreste erreicht werden, wie Nagelschmidt schon berichtet hat. Außerdem glaubt D., daß in den Fällen von scheinbar geheiltem Lupus, bei denen die Injektion von Alttuberkulin nach seiner Erfahrung deswegen keine lokale Reaktion mehr erzeugt, weil die histologisch noch nachweisbaren Lupusknötchen von Narbengewebe umgeben sind, nach der v. Pirquetschen Impfung noch eine Reaktion auftritt, die an der Stelle der tuberkulösen Erkrankung viel heftiger ist als in der gesunden Haut Tuberkulöser In einem Falle von Lupus pernio im Gesicht, der lange Zeit behandelt war und auf Alttuberkulininjektionen (bis 5 *mg*) keine lokale Reaktion

gezeigt hatte, trat bei Impfung in der gesunden Haut eine mittelstarke Reaktion auf, während die Impfung der erkrankten Haut eine starke ödematische Schwellung, Hyperämie und Blasenbildung erzeugte, Erscheinungen, die einige Tage andauerten und dann unter Borkenbildung abheilten. In allen geimpften Fällen hat D. nebenher Kontrollskarifikationen ohne Tuberkulinimpfung vorgenommen, wobei niemals Reaktionen auftraten. Auch bei nichttuberkulösen Erkrankungen, (Sykosis, Favus, sekundäre Lues) wurden keine Reaktionen oder nur geringe Erytheme beobachtet. Die Versuche werden fortgesetzt und später ausführlich veröffentlicht werden. A.

Schenk und **Seiffert.** Die diagnostische Bedeutung der Ophthalmoreaktion bei Tuberkulose. (Aus der med. Abteilung des Hospitals zum Heil. Geist in Frankfurt a. M.) Münch. med. Wochenschrift. 1907. Nr. 4.

Nachdem schon Wolff-Eisner und Calmette Beobachtungen, die sie bei conjunctivaler Tuberkulineinverleibung gemacht, mitgeteilt hatten, berichten Verfasser jetzt über die Ergebnisse ihrer ausgedehnten Nachuntersuchungen. Aus den gefundenen Zahlen ergibt sich, daß der Ophthalmoreaktion zweifellos eine große Bedeutung zukommt und daß sie in der allgemeinen Praxis für die Frühdiagnose der Tuberkulose eine große Bedeutung erlangen kann. Oskar Müller (Dortmund).

Diesing. Die Gewinnung von Lymphe in den Tropen. Zentralbl. f. Bakteriol. und Parasitenkunde. Bd. XLII.

Diesing war bei Ausbruch einer Pockenepidemie in Südkamerun gezwungen zur Durchimpfung der farbigen Bevölkerung und der Weißen sich selbst die nötige Lymphe zu beschaffen, da die zur Verfügung stehende Menge nicht ausreichte. Er gewann das Material dadurch, daß er Kälber sowohl mit Kälberlymphe als auch mit dem Inhalte einer unverletzten Pockenpustel einer Negerin impfte. Die auf erstere Art gewonnene Lymphe war sehr wirksam, 80—90% Erfolge, doch ließ ihre Wirksamkeit infolge der hohen Temperaturen schon nach kurzer Zeit nach und eignete sich daher nicht zum weiteren Versand. Die zweite Lymphe (gewonnen durch Impfung mit dem Pustelinhalte von der Negerin) war zu virulent und mußte durch nochmalige Passage durch ein Kalb abgeschwächt werden. Dann war sie gut wirksam, bei Kindern immer, bei Erwachsenen nur dann nicht, wenn es sich um offenbar schon vorher Geimpfte handelte. Diese Lymphe bewahrte, wie D. mitteilt, ihre volle Wirksamkeit trotz ganz extremer Temperaturen; ihre Herrstellung empfiehlt sich daher für die Kolonien sehr, da sie, abgesehen von ihrer Haltbarkeit und Virulenz, den Vorzug billiger Erzeugung haben dürfte.

Wolters (Rostock).

Goebel. Über die desinfizierenden Eigenschaften Lugolscher Jodlösungen. Zentralbl. für Bakteriol. und Parasitenkunde. Bd. XLII. p. 86 u. 176.

Goebel versuchte die früher vielfach zur Desinfektion benutzte Jodtinktur wieder zu Ehren zu bringen, die nach dem Urteil vieler

Chirurgen früherer Zeit als vorzügliches Desinfektionsmittel gelten muß. Sie war in der Praxis verlassen worden, da sie Haut und Wäsche färbt, sich mit Eisen und anderen Metallen verbindet, die tierischen Gewebe nicht unbeträchtlich reizt und ihren Lösungen nicht konstant ist. Die angestellten Versuche gingen nun nicht von der Tinctura jodi aus, sondern von der Lugolschen Lösung, da die Desinfektionskraft chemischer Substanzen am kräftigsten in wässeriger Lösung sich entwickelt. Eine Stammlösung, 5,0 Jod, 10,0 Jodkalium in 250,0 sterilem destilliertem Wasser wurde mit dest. Wasser bis zu der jedesmalig notwendigen Konzentration verdünnt. Die Versuche ergaben nun, daß bereits eine Jodjodkalilösung von 0,01 bis 0,05% ein Desinfektionsmittel wirksamster Art darstellt, dessen gewebsschädigende Eigenschaften nur noch minimal sind und lediglich eine leichte Hyperämie erzeugen. Auffallend war auch die stark desodorisierende Eigenschaft der Jodlösungen.

Wolters (Rostock).

v. Frisch, O. Ein seltener Fall von elephantiastischer Verdickung einer Extremität nebst einem kasuistischen Beitrag zur autochthonen Elephantiasis. Archiv für klin. Chirurgie (Langenbeck). Bd. LXXXIV. 1907. p. 153.

v. Frisch berichtet über einen Fall von Elephantiasis der rechten unteren Extremität von solch ungeheurer Ausdehnung, daß der Fuß völlig unter den verdickten Massen verschwand. Der Fall kam zur Sektion; die histologische Untersuchung ergab, daß nicht allein „das Bindegewebe der Muskeln, Nerven und Gefäße (Adventitia), sondern auch das Stützgewebe der Lymphdrüsen und das Periost durch das fremdartige Gewebe" ersetzt ist. Es ist also ein Unterschied zwischen diesem Befund und dem sonst bei Elephantiasis üblichen, wo sich „das neugebildete Gewebe ziemlich scharf, sowohl nach der Cutis als insbesondere gegen Fascien und Muskeln absetzt. Desgleichen sind die Gefäße in allen ihren Schichten sowie die Nerven meist intakt und die Drüsen außer durch mehr oder minder entzündliche Prozesse nicht verändert".

Im Anschluß an diesen Fall schildert v. Frisch die an der v. Eiselsbergschen Klinik geübte Therapie der Elephantiasis, die sich kurz etwa folgendermaßen skizzieren läßt: vorbereitende Bettruhe, elastische Einwicklung (zentripetal) der erkrankten Extremität, nach einigen Wochen Excision der elephantiastischen Verdickungen durch Operation.

Bartsch (Breslau).

Voigt. Was ist als „generalisierte Vakzine" zu bezeichnen? Münch. Med. Wochenschr. 1907. Nr. 38.

Da der Name „generalisierte Vakzine" neuerdings in so verwirrender Weise für ganz verschiedene vakzinale Erscheinungen gebraucht wird, weist Voigt einmal wieder auf die althergebrachte Bedeutung dieses Namens hin. Er sagt wörtlich: „Der Name generalisierte Vakzine muß nach wie vor dem auf hämatogenem Wege entstandenen allgemeinen Vakzineausschlag verbleiben zur Unterscheidung von den auf örtliche Übertragung zurückzuführenden vakzinalen Formen, als da sind:

Nebenpusteln, supernumeräre oder sekundäre Pusteln und Ekzema vaccinatum.“ Oskar Müller (Dortmund).

Engman, M. F. The significance of Indican in the urine of those afflicted with certain diseases of the skin. The journ. of cut. dis. incl. Syph. XXV. 1907. Nr. 4.

Eine Bemerkung, in welcher Engman darauf hinweist, daß er gestützt auf den Befund der Indicanurie bei Pompholyx und bei der Dermatitis herpetiformis die Möglichkeit, daß Autotoxie die Ursache abgebe, betont habe. Engman macht dies gegenüber einem irrtümlichen Zitat eines anderen Autors geltend. Rudolf Winternitz (Prag).

Stelwagon, Henry W., Philadelphia. Diet as an etiological factor in diseases of the skin. The journ. of cut. diseas. incl. Syph. XXV. Nr. 4. 1907.

Stelwagon hält in Anlehnung an Duhring die Diät für einen wichtigen Faktor bei der Entstehung von Hautkrankheiten.

Er erörtert 1. die Idiosynkrasie gegenüber gewissen Speisen und Genußmitteln, 2. die direkte Reizung der Mundschleimhaut und der Lippen durch gewisse reizende Speisen, 3. den durch Nervenreizung resp. Depression wichtigen Einfluß von verschiedenen Genußmitteln (Kaffee, Tee, Tabak) auf die Entstehung von Pruritus, Akne, Rosacea, Ekzem, 4. die Bedeutung der Unter- und Überernährung, 5. die entsprechende Beschaffenheit der Speisen; namentlich wird die Zersetzung gewisser Fleischsorten und Bildung von Ptomainen bei nicht entsprechender Kühlung im Frühjahr und Herbst betont. 6. Endlich die schädliche Einwirkung mancher chemischer Stoffe, die behufs Konservierung zugesetzt werden, wie Salicyl, Borsäure und anderer, da sie selbst nicht immer gleichgültig sind und andererseits die Zersetzung der Speisen nicht hindern.

Rudolf Winternitz (Prag).

Mink, O. J. and **Mc. Lean**, N. T., Washington. Gangosa with additional notes. The journ. cut. dis. XXV. 11. 1907.

Mink und Mc. Lean geben eine Fortsetzung ihrer Originalmitteilung über Gangosa, eine bisher ätiologisch noch nicht geklärte Krankheit, welche in Guam, Panama, den Ladrone- und Karolineninseln heimisch ist.

Das am meisten befallene Alter ist das von 10—40 Jahren; hauptsächlich wird die eingeborene Rasse befallen, bloß ein Fall bei einem Weißen ist bisher verzeichnet. Ein Zusammenhang mit Syphilis und mit Jaws ist nicht anzunehmen. Anatomisch (Fordyce) präsentiert sich die Erkrankung als Granulom, mit zahlreichen Riesenzellen; doch ist Tuberkulose durch das Fehlen von Bazillen und Tuberkulinreaktion, sowie den negativen Impferfolg bei Meerschweinchen ausgeschlossen.

Die Krankheit beginnt als Tonsillitis, Pharyngitis und Laryngitis geringen Grades, ohne Abgeschlagenheit, am dritten Tage entsteht an den gerötеten Partien der Schleimhaut eine fleckförmige graugelbe Membran, welche alsbald sich in ein Geschwür mit unterminierten Rändern, tiefen, unebenen Grund und gelblich-weißen, sehr reizenden Sekret verwandelt. Dasselbe wächst rasch in die Tiefe, so daß die Uvula, der weiche

Gaumen schon am 7. Tage zerstört wird. In manchen Fällen, u. zw. stets nur in „gangotischen" Familien, entwickelt sich eine fulminant einsetzende Toxämie mit raschem letalem Ausgange.

In den meisten übrigen Fällen schreitet die Affektion mit Ruhepausen und aktiven Phasen mehr oder weniger rasch auf die angrenzenden Partien der Schleimhaut und der Haut und kann im Verlauf von 2—10 und 45 Jahren zu schweren Mutilationen im Rachen und im Gesichte führen, die, nach den Bildern zu schließen, ungefähr jenen bei schwerem Lupus gleichen.

Durch das Fehlen von Syphilisantecedentien, von Lepra-, Tuberkel- und Diphtherienbazillen und gewisse klinische Symptome ist diese schwere Krankheit von den ebengenannten zu unterscheiden. Die Kranken werden gegenwärtig in einzelnen Gebäuden isoliert. Die beste Behandlung ist lokale Antisepsis. Rudolf Winternitz (Prag).

Scherber, G. Zur Klinik und Ätiologie der nekrotisierenden Stomatitisformen. Dtsch. med. Woch. Nr. 28. 1907.

In allen vier Fällen, welche Scherber berichtet, handelte es sich um eine bakterielle Stomatitis, welche auf der Basis von Gewebsschädigungen entstand, die den früher ungünstigen Nährboden in einen günstigen verwandelten und die baktericide Kraft des Speichels paralysierten. Die scheinbar schon längere Zeit bestehende Leukämie des ersten Patienten nahm plötzlich bedrohliche Gestalt an, als nach Kalomelgebrauch wegen Obstipation eine Stomatitis entstand. Auf den leukosarkomatösen Infiltraten siedelten sich Mundbakterien an und bewirkten nekrotischen Zerfall, ein Prozeß, an dem sich neben den Saprophyten der Mundhöhle hauptsächlich die fadenförmigen Bakterien der tieferen Schichten beteiligten. Unter den Zeichen schwerster Sepsis trat in einigen Tagen der Exitus ein. Während der anatomische Befund Leukämie vermuten ließ, wies die mikroskopische Untersuchung der Infiltrate und des Blutes die für Leukosarkomatose charakteristischen einkernigen Zellen nach, die Milz enthielt zahlreiche Pneumoniebazillen, welche vielleicht durch die ulzerierten Geschwüre in die Blutbahn gelangt waren und dort die schwere Infektion verursacht hatten. Der zweite Fall betraf das Noma eines zur Sektion kommenden Kindes. Nach den Masern hatte sich im anämischen Gewebe ein Zahngeschwür entwickelt, welches in ausgedehnte Nekrose überging. In dem nekrotischen Gewebe fanden sich in großer Menge leicht gebogene grampositive Bakterien mit verjüngten Enden und segmentierter Färbung des Zelleibes, daneben zarte gewellte Spirochaeten. Eine seltene Erscheinung bot der dritte Fall, eine Stomatitis ulcerosa nach der Injektion von Ammoniak ins Rektum, welche eine Frau sich irrtümlich gemacht hatte. Trotz sofortiger Wassernachspülung erfolgte neben anderen Vergiftungserscheinungen eine schnell bis zur Nekrose fortschreitende Stomatitis. Im affizierten Gewebe fanden sich reichliche runde grampositive Kokken, fadenförmige, fusiforme Bazillen und Spirochaete dentium et buccalis. Ferner weist Verf. darauf hin, daß auch bei der Stomatitis mercurialis die Bakterien es sind, welche auf dem vom Quecksilber ge-

schwächten Gewebe erst seichte, dann gangränöse Substanzverluste herbeiführen. Zum Schlusse wird eine Patientin erwähnt, welche stets in der Zeit der Menses Ulzerationen auf der Mundschleimhaut mit Bakterieninhalt bekam, während dicht neben den Ulzerationen der Belag der Zunge, Tonsillen, Zähne völlig frei von Mikroorganismen war. Therapeutisch bewährten sich bei allen diesen Formen Pinselungen mit konzentriertem oder Ausspülungen mit verdünntem Wasserstoffsuperoxyd.

Max Joseph (Berlin).

Wendelstadt, H. Die Behandlung der Tsetsekrankheit mit Brillantgrün. Sitzungsberichte der Niederrheinischen Gesellsch. für Natur- u. Heilkunde. 22. Januar 1906.

Wendelstadt bericht über seine mit T. Fellmer zusammen durchgeführten Versuche, die sich auf die Heilung der mit Nagana Trypanosomen infizierter Ratten beziehen. Es gelingt nach diesen das Blut der Ratten durch Injektion von 1 *ccm* Brillantgrün in 24—36 Stunden von Trypanosomen frei zu machen, doch erscheinen sie wieder, wenn man die Injektionen aussetzt. Das Mittel kann aber nicht beliebig lange gebraucht werden, da es Nekrosen macht; es wurde daher nur jeden 2—3. Tag gegeben, täglich aber 1 *mg* Arsenik; so lange man dieses verabreicht, bleibt das Blut frei von Trypanosomen, setzt man es aus, so treten sie wieder auf. Eine Verlängerung des Lebens wurde, gegenüber dem Kontrolltiere, immer erreicht, nicht aber eine Heilung; diese gelang nur einmal, wo bereits am zweiten Tage nach der Infektion die Behandlung einsetzte. Geheilt wurde ferner ein Macacus rhesus, der im Januar 1905 infiziert und bis August behandelt wurde; sein Blut ist frei von Trypanosomen, für Ratten nicht mehr infektiös, er selbst gegen neue Infektion, die durch Injektion virulenten Materiales zweimal versucht wurde, immun; sein Serum bewirkt, den Ratten injiziert, eine Lebensverlängerung von 10—14 Tagen, da die Trypanosomen jedesmal auf Tage aus dem Blute verschwinden. Affenserum, zum Rattenblut zugesetzt, bewirkt kein rascheres Absterben der Parasiten, sie werden beweglicher aber auch klebriger, bilden Haufen und heften sich an die Blutzellen an; es tritt eine Agglutination ein. Ein gleiches, agglutinierendes Serum wurde auch von einer Ratte gewonnen; seine Kraft war größer als die des Affenserums. Vielleicht gelingt es auf diesem Wege der Bekämpfung der Tsetsekrankheit näher zu kommen. Wolters (Rostock).

Günther, Gustav. Über Spermingifte. Archiv für die gesammte Physiologie von Pflüger. Bd. CXVIII. p. 551.

Ausgedehnte Versuche über Spermingifte nahm Günther vor. Er experimentierte an tierischem und menschlichem Sperma und zwar mit verschiedenen Säuren, Metallsalzen und Antiseptica. Es zeigte sich, daß Säuren in Verdünnungen, von denen man glaubte, daß sie Sperma abzutöten vermöchten, nicht tötende, sondern nur bewegungshemmende Wirkung hatten, die sich durch Alkalien wieder aufheben ließ. Als eigentliche Spermagifte läßt Verf. viele Metallsalze, die ganze Gruppe

der Antiseptica und solche Substanzen gelten, welche ein starkes Reduktionsvermögen besitzen. M. Winkler (Luzern).

Winkler, Max. Über die toxische Wirkung des Chrysarobins auf die Nieren und seine Ausscheidung. Korrespondenzblatt für Schweizer Ärzte. 1907. pag 561. (Autoreferat.)

Angesichts der unbestimmten Angaben in den dermatologischen Lehrbüchern über die Resorptionsgröße und die Reizwirkung des Chrysarobins für die Nieren suchte sich Verf. durch eigene Versuche beim Menschen und beim Tiere über diese Fragen zu orientieren und konnte dabei konstatieren:

1. Beim Tiere (Kaninchen) gelingt es nicht, durch interne oder externe Chrysarobinverabreichung eine schwerere Nephritis zu erzeugen.

2. Der Chrysophansäurenachweis im Urin wird beim Menschen sicher positiv bei der Einnahme von 1 *dg* Chrysarobin.

3. Bei der in der dermatologischen Praxis üblichen Chrysarobinbehandlung kommt die Gefahr einer Nierenreizung kaum in Betracht. Selbst bei der Chrysarobindermatitis ist die Resorption von Chrysarobin sehr gering.

Trotzdem ist die Untersuchung des Urins auf Eiweiß vor und während der Kur empfehlenswert.

Schamberg, Jay Frank. Bacterial injections in the treatment of diseases of the skin. The journ. cut. diseas. XXV. 12. 1907.

Schamberg hat die durch die Experimente von Wright und Douglas inaugurierte opsonische Therapie, welche durch Zufuhr von abgeschwächten Bakterienstoffen eine Erhöhung des sogenannten opsonischen Index (Befähigung zur Phagocytose) anstrebt, bei Sykosis, Furunkeln, Akne, Psoriasis, Lupus erythematosus angewendet. Er beobachtete einen Anstieg der Temperatur nach der Injektion, meist eine lokale Reaktion resp. Abszeßbildung an der Injektionsstelle; konform der Stärke dieser Reaktion scheint auch die Besserung des Hautleidens deutlich. Der opsonische Index sank durch 1—2 Tage nach der Injektion (negative Phase), um dann wieder zu steigen, wobei die Besserung eintrat. Die Quantität der Bakterienemulsion soll in einer Beziehung zu den verwendeten Organismen, zu der Depression des Index, der Art der Infektion und dem Alter sowie Befinden des Patienten stehen. Meist wählt man die Anfangsdose zu groß; sie soll immer nur so groß sein, als zur Hebung des opsonischen Index genügt.

In mehreren der genannten Fälle war Heilung event. Besserung zu konstatieren, in einzelnen keine besondere Änderung. Namentlich für Sykosis scheint diese Therapie vorzüglich zu sein. Für Akne sind die Resultate unsicher. Für Furunkel im allgemeinen stets günstig. Für Ekzem bezweckt sie Vermeidung resp. Heilung der sekundären Eiterung. Bei Psoriasis und Lupus erythem. war von vornherein nichts besonders zu erwarten. Die opsonische Therapie wird nach Schambergs Meinung namentlich in Verbindung mit anderen Methoden (Stauung,

Licht), wie dies auch schon Wright ausgesprochen, ein gutes Hilfsmittel werden. Rudolf Winternitz (Prag).

Stern, Samuel, New-York. Report of 800 Dermatological cases treated with X-ray and High-frequency currents at the Mount Sinai Hospital (Dr. Lustgartens Clinic). The journ. cut. dis. XXV. 10. 1907.

Aus Sterns Mitteilung sei folgendes hervorgehoben: Die Art, wie die Röntgenstrahlen wirken, ist noch in Diskussion. In letzter Linie zerstören sie das Gewebe, daher wird krankes Gewebe rascher zerstört als gesundes. Zuerst werden die Zellen, später das Binde- und elastische Gewebe angegriffen. Der Hochfrequenzstrom wirkt in geringen Dosen als ein leicht stimulierendes, jucklinderndes Agens, in stärkeren Dosen als Causticum.

Stern hat eine große Zahl von Fällen mit beiden Strahlengattungen behandelt und berichtet über die Erfolge. Kleine knotige Epitheliome können durch einige Applikationen des Hochfrequenzstromes beseitigt werden, große nicht indurierte Epitheliome werden zuerst am Rande mit dem Hochfrequenzstrom zerstört, dann mit X-Strahlen behandelt. Je zwei Fälle von Sarcoma haemorrhag. und von pigmentiertem Hautsarkom (Kaposis) wurden sehr gebessert.

Acne vulgaris gibt gute Resultate, wenn zuerst punktiert und ausgedrückt und dann bestrahlt. Im allgemeinen soll keine Reaktion erzielt werden.

Für Acne rosacea sind andere Methoden vorzuziehen. Akute und subakute Fälle von Psoriasis reagieren besser als chronische. Körperherde sollen mit Rücksicht auf innere Organe nicht bestrahlt werden.

Von Ekzem indizieren nicht die nässenden, sondern die trockenen, schuppigen Flecke die X-Behandlung.

Lupus erythematosus wurde prompt, wenn auch ohne bleibenden Erfolg mit Hochfrequenzstrom behandelt.

Bei Warzen, Naevi, Molluscum contag., war der Hochfrequenzstrom von Wert.

Vorzüglich, wenn auch nicht bleibend, ist der Effekt der X-Strahlen bei Mycos. fungoides; glänzend bei Rhinolaryngosklerom. Ein Fall von Laryngosklerom wurde nach Laryngofissur direkt bestrahlt und geheilt.

Gute Erfolge bei Sykosis, Favus, Hypertrichosis; bei letzterer Vorsicht wegen kosmetischer Entstellung!

Rudolf Winternitz (Prag).

Heubach, P. Bericht über Thiopinol-Matzka. Med. Klinik. III. Jahrg. Nr. 49.

Heubach sieht in dem Thiopinol-Matzka ein wirksames Adjuvans bei antiluetischen Kuren, da es den Vorteil eines geruchlosen Schwefelbades bildet, das die Patienten selbst in ihrer Wohnung anwenden können. Wir können dem nach unseren Erfahrungen im Krankenhaus wie in der Privatpraxis vollauf beipflichten. (Ref.) H. Fabry (Dortmund).

Jessner. Über wasserhaltige Salbengrundlagen. Med. Klinik. III. Jahrg. Nr. 48.

Um eine möglichst wasserhaltige Salbengrundlage zu haben, empfiehlt Jessner das Mitin als ausgezeichnetes Präparat resp. das Mitinum cosmeticum, Mitincreme (letzteres noch wasserreicher als Mitin). Auch bei Medikamenten, die eine teilweise Trennung des Wassers vom Fett bewirken, wie Resorcin, Karbolsäure usw. kann man dieser Schwierigkeit durch Zusatz von Öl oder Paraffinum liquidum steuern. Bei den meisten Mitteln, wie Quecksilber, Salizylteer, Zink usw. hat sich Mitin ohne derartigen Zusatz als vorzügliches Salbenkonstituens bewährt.

Hermann Fabry (Dortmund).

Blumenthal, F. und Jakoby, E. Toxikologische Untersuchungen mit Atoxyl. Med. klin. Jahrg. III. Nr. 45.

Bei Kaninchen war bei Anwendung von tödlichen Dosen Atoxyl in den Organen kein Arsen nachweisbar, sondern nur im Blut und in der Knochensubstanz. Die Atoxylvergiftung ist demnach beim Kaninchen nach Blumenthal und Jacobi eine Vergiftung des Blutes.

Bezüglich der Arsenausscheidung wurde nach einer einmaligen Dosis beim Menschen manchmal eine mehrtägige Arsenabsonderung gefunden; in anderen Fällen war nach kurzer Zeit die Arsenabscheidung beendet.

Hermann Fabry (Dortmund).

Stein. Anwendung Bierscher Stauung bei Verbrennung. Dtsch. med. Woch. Nr. 49. 1907.

Durch Biersche Stauung erzielte Stein bei leichten Verbrennungen eine erhebliche Linderung der Schmerzen, bei Verbrennungen zweiten und dritten Grades eine geringere Narbenschrumpfung wie nach Anwendung anderer Methoden. Bei diesen intensiveren Verbrennungen muß nicht nur wie in den leichteren Fällen die Binde nur bis zum Aufhören der Schmerzen angelegt werden, sondern auch während der Zeit der Überhäutung muß zweimal täglich je 10, 20 oder 30 Minuten gestaut werden. Außerdem achte man auf die Aufsaugung der Sekrete.

Max Joseph (Berlin).

Chaussy. Über Krauselappen bei Ulcus cruris. Aus der dermatol. Abteilung des Allerheiligenhospitals zu Breslau. Münch. med. Wochenschr. 1907. N. 40.

Chaussy berichtet von einem verzweifelten Fall von Ulcus cruris bei bestehender starker Elephantiasis, der durch Transplantation mit Krauselappen zur völligen Heilung kam. Alle vorher gemachten Versuche, den reichlich handtellergroßen Defekt nach Thiersch zu decken, blieben erfolglos und es war die Ablatio schon in Aussicht genommen.

Verf. macht auf die Wichtigkeit der genauen Befolgung der von Krause selbst angegebenen technischen Regeln bei der Operation aufmerksam, die in

1. möglichst trockenem Operieren,
2. absolut aseptischem Operieren,
3. geeigneter Vorbereitung des Lappens bestehen.

Oskar Müller (Dortmund).

Nias, J. B. The removal of foreign bodies from the hand or foot. The Brit. Med. Journ. 1907. 26. Okt. p. 1148.

Zur Entfernung von Splittern und Dornen unter dem Nagel empfiehlt Nias den Linsenhaken der Augenärzte.

Um Fremdkörper unter der Haut zu entdecken, rät Nias, die Kokainspritze einzuführen und nach der Injektion mit der Spritze weiter zu gehen, bis die Spitze der Nadel an den Fremdkörper stößt.

Fritz Juliusberg (Berlin).

Porter, F. J. W. The treatment of scabies. The Brit. Med. Journal. 1907. 14. Dez. p. 1710.

Porter, der früher die Krätze seiner Garnison mit Schwefel behandelte, verwendet jetzt Perubalsam und läßt denselben 24 Stunden nach der Applikation mit heißem Wasser entfernen. Seitdem rezidivierte kein Fall, im Urin fand sich nie Albumen. Die Totalzahl der Krätzekranken ging nach Anwendung des Perubalsams erheblich zurück, die Zahl der Krankheitstage infolge der Erledigung der Therapie in 24 Stunden in noch relativ höherem Maße. Fritz Juliusberg (Berlin).

Hirtler. Behandlung eines Falles von Brandnarben mit Fibrolysin. Med. Klinik. 1907. Nr. 41.

Hirtler wandte in einem Fall ausgedehnter strangförmiger Narbenbildung am Oberschenkel und in der Kniekehle, die erhebliche Funktionsstörungen im Gefolge hatten, Fibrolysin an. Es wurden zunächst nur jeden 2. Tag 2·3 *ccm* injiziert. Schon nach 15 Einspritzungen zeigte sich ein Weicherwerden der Narben, deren Empfindlichkeit sehr rasch abnahm. Nach 50 Injektionen wurde in Verbindung mit medikomechanischer Behandlung und Stauungshyperämie ein Flacherwerden und eine weitere Rückbildung der Narben in dem Grade erreicht, daß die anfänglich stark beeinträchtigte Beweglichkeit des Beines fast völlig wieder hergestellt und das vorher in einem Winkel von 30° fixiert gehaltene Knie wieder durchgedrückt werden konnte.

Oskar Müller (Dortmund).

Becker. Über Fibrolysinkuren. Dtsch. med. Wochenschrift. Nr. 43. 1907.

Außerordentlich günstige Erfolge beobachtete Becker von Fibrolysininjektionen bei Dupuytrenscher Fingerkontraktur, auffallende Besserung bei Gelenkversteifungen infolge Weichteilverletzungen mit Quetschung und Bluterguß. Unbeeinflußt blieben hingegen durch chronisch entzündliche Zustände fixierte Gelenke. Das Fibrolysin wird somit überall da gute Dienste tun, wo eine Dehnung von fibrösem sehnigen Gewebe in Betracht kommt, selbst in Fällen, bei welchen Bäder, Massage oder Gymnastik wirkungslos waren. Max Joseph (Berlin).

Gerson, Karl. Zur Vereinfachung der Tuberkulininjektionen. Mediz. Klinik. III. Jahrg. Nr. 47.

Gerson stellt sich 2 Stammlösungen her, eine schwächere und eine stärkere. Zur Herstellung der schwächeren nimmt man 1 Tropfen Alttuberkulin (= 0·02 *g* Tb.) auf 20 *g* Aqua dest., so daß eine Pravazspritze

dieser Lösung 1 *mg* Tb. enthält und 1 Teilstrich der Pravazspritze $^1/_{10}$ *mg* Tb., $^1/_2$ Teilstrich $^1/_{20}$ *mg*. In einem Teilstrich resp. halben Teilstrich der Lösung saugt man $^1/_2$ Spritze Aqua dest. auf zur Auffüllung der Injektionsflüssigkeit. Man kann bei dieser schwachen Stammlösung bis 1 *mg* Tb. einspritzen, da soviel eine ganze Spritze von der Lösung enthält. Bei höheren Dosen verfertigt man sich eine Stammlösung II. indem man 10 Tropfen Alttuberkulin = 0·2 *g* Alttuberkulin auf 10 *g* Aqua dest. nimmt. Ein Teilstrich der Pravazspritze von dieser Lösung ist dann gleich 2 *mg*, 5 Teilstriche gleich 1 *cg* Tb. Bei letzter Dosis erhält man bereits Tropfeneinheit, so daß man bei noch höheren Dosen ein oder mehr Tropfen Alttuberkulin auf $^1/_2$ Spitze Aqua dest. nehmen kann. Obige Stammlösungen werden zweckmäßig durch Zusatz von 1 Tropfen Lysoform konserviert. Hermann Fabry (Dortmund).

Orlowski. Zur kosmetischen Behandlung der Narben. Med. Klin. III. Jahrg. Nr. 46.

Orlowski wendet bei der Behandlung der Narben verschiedene Methoden an, die er eingehender beschreibt; Massage, Skarifikation, Paraffininjektion. Die Erfolge der langwierigen und kostspieligen Therapie sind jedoch keineswegs zuverlässig, so daß eine Garantie für Erfolg der Behandlung nie geboten werden kann.

Hermann Fabry (Dortmund).

Schamberg, Frank Jay, Philadelphia. A new comedo extractor. The journ. of cut. diseas. incl. syph. XXV. Nr. 5. 1907.

Schambergs Comedonenquetscher hat an den leicht gebogenen Enden längliche und auch breitere Fenster als der Unnasche und soll sich durch Reinlichkeit, bequemere und wirksamere Handhabung auszeichnen. Rudolf Winternitz (Prag).

Fox, George Henry, New-York. Diet as a therapeutic measure in diseases of the skin. The journ. of cut. diseas. incl. syph. XXV. Nr. 4. 1907.

Fox legt großes Gewicht auf eine sorgsame Regulierung der Diä bei allen entzündlichen Hautkrankheiten. Mäßigkeit, Aufgeben der sitzenden Lebensweise, Verminderung der meist zu viel genossenen stickstoffhaltigen Speisen sind wichtig. Besser als Speisenverbote ist die namentliche Bezeichnung der erlaubten Nahrungsstoffe. Wichtig ist auch die Art, wie die Speisen eingenommen werden. Diät, Leibesübungen und kalte Bäder unterstützen die Natur und die ärztliche Kunst bei der Heilung entzündlicher Hautkrankheiten.

In der Diskussion erwähnt Foster den nach seiner Erfahrung günstigen Einfluß von vegetarischer Kost auf Psoriasis, Jackson will Tee, Kaffee und Suppe bei der Rosacea vermieden wissen, Winfield hält reichlichen Wassergenuß namentlich während der Mahlzeit für nützlich, Montgomery empfiehlt eine kurze Ruhezeit vor der Mahlzeit namentlich nervöser Personen, Gilchrist will nebst Regulierung der Diät auch jene der Ausscheidungen beachtet wissen.

Rudolf Winternitz (Prag).

Zeisler, Joseph, Chicago. Discussion on Radiotherapy by the Chicago dermatological society. The journ. of cut. dis. incl. syph. XXV. Nr. 8. 1907.

Zeisler konstatiert das Abflauen des Röntgenenthusiasmus in der Dermatotherapie. Er selbst benützt den Röntgen, wenn auch nur als unterstützende Therapie und mit Vorsicht. Von Radiometern hat er keine Erfolge gehabt. Beim Lupus sind die Finsenerfolge unvergleichlich besser als die Röntgenbestrahlungen. Bei Hypertrichosen ist im allgemeinen vor R. zu warnen. Bei mehreren Fällen (starken Bärten) hatte er mit der in 3—6 Sitzungen von 15—20 Minuten dauernden Bestrahlung, die in ungefähr wöchentlichen Intervallen vorgenommen und nach Monaten wiederholt werden mußte, Erfolg. Bei Sykosis hatte er gute Erfolge, bei Akne rät er nur eine sehr milde Bestrahlung; bei Epitheliom zuerst Kurettement und Ätzung und erst hierauf Bestrahlung. Bei Psoriasis sind die Erfolge nicht dauernd, der R. kann vorsichtig angewendet werden. Die indurierten Herde von Lichen rub. planus, die hartnäckigen Leichdorne der Fußsohlen geben gute Resultate.

Rudolf Winternitz (Prag).

Trimble, B. William. Some further observations on the treatment of pigmented hairy naevi with liquid air; there additional case reports. The journ. of cut. diseas. incl. Syph. XXV. Nr. 9. 1907.

Trimble hat mit flüssiger Luft pigmentierte Naevi behandelt und führt als Vorteile dieser Methode an: sie ist rein, trocken, kalt, leicht anzuwenden, fast schmerzlos, ihre Resultate einheitlicher und besser als bei anderen. Nachteile sind: größere Kosten, rasche Verdunstung, Schwierigkeit des Transportes und überhaupt der Beschaffung des Präparates.

Rudolf Winternitz (Prag).

Otto. Ein neuer grundlegender Fortschritt im Röntgeninstrumentarium. Med. Klinik. III. Jahrg. Nr. 46.

Herr Ingenieur Otto empfiehlt einen neuen Röntgenunterbrecher „Rotax", der die Vorzüge der bisher üblichen Systeme, die hohe Unterbrechungszahl des Wechselunterbrechers mit der gleichmäßigen und für die Röhren schonenden Funktion des Quecksilberstrahlunterbrechers, in sich vereinigen soll.

Hermann Fabry (Dortmund).

Esch. Diätetische und physikalische Therapie bei Hautkrankheiten. Med. Klin. III. Jahrg. Nr. 45.

Esch weist auf die unterschiedliche Auffassung und demgemäße Behandlung der Kinderekzeme hin. Während von dermatologischer Seite aus das Säuglingsekzem als rein lokales Leiden aufgefaßt wird, führen es die Kinderärzte auf eine Störung der Ernährung zurück, die von Ad. Czerny als exsudative Diathese bezeichnet und mit Regelung der Diät behandelt wird.

Verfasser drückt den Wunsch aus, von berufener Seite eine Darstellung des gegenwärtigen Standes der Frage „Ekzem und Gesamtorganismus" zu erhalten.

Herrmann Fabry (Dortmund).

German. Über die Wirkung der Quarzglas-Quecksilberlampe. Zentralbl. für Bakteriologie 1907.

German unternahm verschiedene Versuche, um den Einfluß des Ozons an der baktericiden Wirkung der Quarzglas-Quecksilberlampe festzustellen. Er schaltete zu dem Zwecke auch die Einwirkung des Lichtes und der Wärme völlig aus. Es zeigte sich, daß das fertige Ozon der Luft keinen bemerkenswerten baktericiden Einfluß besaß, unentschieden blieb aber, ob das bei der Belichtung entstehende (in statu nascendi) bakterientötende Eigenschaften entwickelt. Für wahrscheinlicher hält es der Autor, daß die ultravioletten Strahlen an und für sich chemisch wirksam sind und des Ozons gar nicht bedürfen. Diese Auffassung stimmt mit der Bies überein, der nachwies, daß bei seinen Versuchen Wasserstoffsuperoxyd keine Rolle spiele. German bediente sich bei seinen Versuchen sensibilisierter und nicht sensibilisierter Kulturen von Cholera, Diphtherie, Milzbrand, Streptokokken und Staphylokokken u. a. Exponiert wurden dieselben 20—60 Minuten mit gleichbleibend günstigem Erfolg bezüglich der abtötenden Kraft. Die Wirkung der zum Vergleiche angewendeten Bogenlampe (150 Normalkerzen) war eine wesentlich geringere.

Wolters (Rostock).

Heymann. Erfahrungen mit der Quarzlampe. Dtsch. med. Woch. Nr. 42. 1907.

Bei Lupus gelang es Heymann mit der Quarzlampe durch die Möglichkeit größere Flächen zu bestrahlen, in wenigen Sitzungen eine Besserung zu erzielen; gute Resultate erreichte die Bestrahlung von oberflächlichem Naevus flammens ohne Gewebehypertrophie. Bei Ekzemen war die sedative und austrocknende Wirkung des Quarzlichtes von Nutzen und bei Akne aller Formen konnte in einer Sitzung eine Schälung der Gesichtshaut hervorgerufen werden. Die Anwendung geschieht bei oberflächlichen Erkrankungen in Entfernung und als Kompressionsbehandlung, wo eine Tiefenwirkung erwünscht ist. Bei universelleren Prozessen hält Verf. die „Plätteisenbehandlung" für geeignet. Max Joseph (Berlin).

Zinsser. Der jetzige Stand der Lichttherapie der Hautkrankheiten. Med. Klin. 1907. Nr. 42 u. 43.

Zinsser gibt ein Übersichtsreferat über den heutigen Stand der Lichtbehandlung in der Dermatotherapie. Er hält die ganze Frage der Lichttherapie nach kritischer Prüfung für noch nicht so geklärt, daß man zu einem abschließenden Urteil kommen könnte, da sich alle Methoden der Lichtbehandlung mit Ausnahme der Finsen-Methode noch im Stadium der Entwicklung befinden. Wenn man die Literatur über moderne Lichtbehandlung verfolgt, so kommt man allerdings zu der Überzeugung, daß sehr häufig neue Apparate und neue Methoden in der Wirkungsweise zuerst überschätzt werden. (Ref.) Oskar Müller (Dortmund).

Axmann. Beseitigung der durch Radiumstrahlen bewirkten Gefäßerweiterungen. Münch. med. Woch. 1907. Nr. 38.

Axmann gibt ein einfaches Verfahren an, das die in der Umgebung von Radiumnarben meistens auftretenden unangenehmen Gefäß-

erweiterungen beseitigen sollen. Einige kräftige Bestrahlungen mittels der Uviol- oder auch der Quarzlampe sollen genügen, die erwähnten Teleangiektasien dauernd zum Schwinden zu bringen. Inwieweit dieses Verfahren für Heilung der Naevi vasculosi herangezogen werden kann, werden weitere Versuche und Nachprüfungen lehren. (Ref.)

Oskar Müller (Dortmund).

Haeberlin. Zur Behandlung granulierender Wunden. Münch. med. Woch. 1907. Nr. 42.

Bei Besprechung der verschiedenen Behandlungsmethoden von granulierenden Wunden hebt Haeberlin die starke Heilwirkung des Sonnenlichtes besonders hervor, das sich ihm bei verschiedenen Fällen von schlecht granulierenden Wunden sehr bewährt und in einem Falle direkt baktericide Kraft gezeigt hat. Oskar Müller (Dortmund).

Leredde et Martial, R. Radiotherapie du lichen simplex et du lichen plan. Revue pratique des mal. cut. etc. 1907. Nr. 3.

Leredde und Martial behandelten 14 Fälle von Lichen simplex, 4 Fälle von Lichen planus und 1 Fall von Lichen corneus mit Röntgenstrahlen; die Resultate waren bei Lichen simplex: 7 völlig, 2 teilweise geheilt, 2 gebessert, während die übrigen 3 Fälle ungeheilt blieben; bei Lichen planus: 3 geheilt; der Befund beim vierten Falle blieb unbekannt. Der Fall von Lichen corneus wurde geheilt aus der Behandlung entlassen.

Hanf (Breslau).

Dunbar-Brunton. Red light and jodine taint. The British Med. Journ. 1907. 16. Nov. p. 1425.

Wenn Jodtinktur — bemerkt Dunbar-Brunton — auf die menschliche Haut im Dunklen gebracht wird, z. B. beim Licht einer roten Photographielampe, so erfolgt die Resorption so schnell, daß weder eine Verfärbung noch eine Entzündung der Haut auftritt, auch bei längerem Gebrauch. Die Hautverfärbung wird durch weißes Licht veranlaßt, welches das Jod in der Haut fixiert. Fritz Juliusberg (Berlin).

Cappelli, Jader, Florenz, Klinik Pellizzari. Sulle applicazioni di luce rossa in alcune dermatosi. Lo Sperimentale. 1907. III. Heft.

C. hat im florentiner Institut für Phototherapie die Wirkung des roten Lichtes bei einigen Dermatosen studiert. Er untersuchte dieselbe bei Pyodermitiden, akuten, chronischen, reakutisierten und falschen oder artefiziellen Ekzemen, gewöhnlichen Sykosen und Ulzera nach Stasen, Ekthymata und leichten Radiodermatitiden, und bespricht eingehend die erzielten Resultate. Das Ergebnis der Untersuchungen über die Wirkung des roten Lichtes auf den Staphylococcus pyogenes aureus könnte den Autor zur Behauptung verleiten, daß das rote Licht im Vergleiche zum blauen und weißen eine minimale baktericide Eigenschaft besitze, doch C. will diesbezüglich erst nach einer größeren Anzahl von Experimenten das letzte Wort sprechen. Costantino Curupi (Prag-Porretta).

Gavazzeni, G. A., Florenz, Klinik Pellizzari. Ricerche sulle modificazioni istologiche determinate dalle appli-

cazioni di Finsen nella pelle luposa (Untersuchungen über die durch Finsenanwendung erzielten histologischen Veränderungen in der lupösen Haut). Giorn. ital. delle malattie vener. e della pelle. 1907. H. I.

Eine vorzügliche Arbeit aus dem florentiner Finseninstitute. Verfasser stellt folgende Behauptungen auf:

1. Die kurative Wirkung der Finsenstrahlen ist mehr als dem direkt durch die Finsenstrahlen herbeigeführten Absterben der pathologischen Elemente wesentlich der Neubildung des Bindegewebes zuzuschreiben, deren Ursprung ausschließlich in den Elementen des präexistierenden Bindegewebes zu suchen ist.

2. Das Verschwinden des tuberkularen Herdes entsteht durch die graduelle Atrophie, hervorgerufen durch das neugebildete Vernarbungsgewebe, welches rundherum das Knötchen zusammendrückt; letzteres degeneriert in seinem zentralen Teile und wird von eindringenden Bindegewebsbündeln disgregiert. Die pathologischen Elemente des Granuloms werden stufenweise von den Elementen neuer Bildung ersetzt.

3. Die Finsenstrahlen üben, sei es in der gesunden, sei es in der lupösen Haut keine destruktive Wirkung auf die elastischen Fasern aus, welche im Gegenteil mitten unter den Veränderungen der anderen Elemente, dem Ödeme und der Leukocyteninfiltration intakt bleiben.

4. In den Finsennarben finden sich in großer Zahl elastische Fasern neuer Bildung. Eben diese Tatsache verursacht die Schönheit der Finsennarben, denn die reichlichen elastischen Fasern verleihen der Narbe den hohen Grad der Dehnsamkeit und verhindern die sekundäre Retraktion. Costantino Curupi (Prag-Porretta).

Mancini, A., Florenz, Klinik Pellizzari. Azione dei raggi Röntgen sulle culture di Achorion Schönleinii e di Trichophyton tonsurans. Giornale Medico del R. Esercito. August 1906.

Die Röntgenstrahlen wirken nicht deletär auf das kultivierte Achorion Schönleinii und Trichophyton tonsurans, welche nicht einmal ihre Vitalität verlieren, denn die Entwicklung der Mutterkultur, zweimal den Strahlen ausgesetzt, schreitet wie früher vor. Die Strahlen verändern weder makroskopisch das Aussehen der Kulturen genannter Parasiten noch den mikroskopischen Befund. Der Kulturnährboden erleidet in seinem Bestandteile nicht Modifikationen in der Weise, um für die Entwicklung und das Gedeihen des Hyphomyceten nicht mehr fähig zu sein. Die Röntgenstrahlen, welche nicht schädlich auf das kulturelle Leben der Parasiten wirken, müssen dieselbe Eigenschaft auch auf das parasitäre ausdehnen. Die guten Resultate, welche mit der Röntgenbehandlung bei genannten Mykosen erzielt wurden, erklärt Verf. dadurch, daß er eine Depilations- und Gewebsmodifikationswirkung der Röntgenstrahlen annimmt. Costantino Curupi (Prag-Porretta).

Taliani, Fausto, Rom, Klinik Campana. La novocaina in dermatologia studiata sulla sensibilità normale ed in alcuni processi patologici. Giornale delle malattie veneree e della pelle. 1907. Heft 5.

T. untersuchte in der Klinik Campana die Wirkung des Novocains, eines neuen lokalen Anaestheticums und seine Verwendung in der Dermatologie. Das Novocain ist für hypodermale und submuköse Injektionen lokalanästhetisch äußerst wirksam. Auf die gesunde Haut übt es keine Wirkung wohl, aber wenn sie artefiziell oder pathologisch der Hornschicht beraubt ist. Die hypodermale Injektion ruft lokal eine leichte interstitielle und perivasale Infiltration hervor. Auf die Schleimhaut übt das Novocain nicht dieselbe Wirkung aus wie auf die Haut. Es beeinflußt in sehr geringem Grade den Gefäßtonus beim Menschen und Tier, nicht aber die Akkomodation des Auges, es begünstigt die Diapedesis der Leukocyten und bessert die Schleimhautgeschwüre; verbunden mit Heroin wechselt es im wesentlichen nicht die lokale Wirkung.

Costantino Curupi (Prag-Porretta).

Ravaglia, Giuseppe. La cura alle Terme di Porretta. Florenz 1906.

Genaue Angabe der therapeutischen Anwendung der alkalisch-salinischen und Schwefelquellen von Porretta, deren Thermen schon seit uralter Zeit in Italien den besten Ruf genießen. Wichtig für den Dermatologen ist es, daß die Quellen von Porretta schon noch in vorrömischer Zeit als sehr wirksam gegen die chronischen Dermatosen galten. Auch jetzt finden sie in mannigfacher Weise therapeutische Anwendung.

Costantino Curupi (Prag-Porretta).

Buchanzeigen und Besprechungen.

Jarisch. Die Hautkrankheiten. Zweite vermehrte und neubearbeitete Auflage. Bearbeitet von Matzenauer. (Hölder, Wien und Leipzig 1908.)

Das Lehrbuch von Jarisch mußte vor dem altern geschützt werden. Sollte nicht die in mühseliger Arbeit von einem einzigen hergestellte Fassung durch die größer gewordene Materie gesprengt werden, so mußte sie erneuert werden. Was neues in der Klinik der Hautkrankheiten gesehen wurde, mußte herangezogen werden, auf die Basis moderner der Ätiologie und Pathogenese abgerungener Erkenntnisse gestellt werden und vollendete Dinge mußten in ihre neuere Form gebracht werden; — endlich war es ein Akt der Pietät gegen Autor und Werk, seinen ursprünglichen Charakter zu wahren. Zu all' dem war notwendig, daß der neue Bearbeiter mit seiner Zeit ging, eine Kritik entwickelte, die sich nicht auf bloße Verteidigung des Alten beschränkte, und — im letzteren Sinne — sollte der neue Autor womöglich aus verwandter Schule stammen.

Alle diese Forderungen erfüllte die Verlagsbuchhandlung in glücklicher Weise durch die Wahl Matzenauers als Bearbeiter, und das Buch, das uns jetzt vorliegt, ist der gute alte Jarisch, vermehrt um Neues bis zum Datum des Vorwortes, Februar 1908.

An klinischen Zuwachs finden wir die durchwegs scharfen und stilistisch vollendeten Schilderungen der Pityriasis lichenoides chronica, des Lichen simplex chronicus, der Blastomykose, der Röntgendermatitis, der Tuberkulide in ihren verschiedenen Formen der Folliklis, Aknitis, Erythema induratum, benignem Sarkoid u. a.

Die bessere ätiologische Einsicht kommt in der Umarbeitung der Kapitel Impetigo, Nosokomialgangrän, Ulcus chronicum elephantiasticum zum Ausdruck. Sie sind wie eigene Kinder mit Liebe behandelt, doch auch fremde Arbeit kommt nicht schlechter weg, ihre Spuren finden sich in der Klinik und Histologie fast aller Erkrankungen.

In der Erörterung der Pathogenese finden neuere Ansichten breiten Raum, jetzt auch wieder jene, die auf den Einfluß der Gefäßnerven zurückgreifen, somit, wenn auch auf anderen Weg, zu jenem Punkt zurück-

kehren, zu welchem bereits Auspitz und v. Hebra junior durch klinische Beobachtung und Spekulation gelangten.

In der Therapie wurde Altes fallen gelassen und eine Vereinfachung angestrebt, die den Blick in eine Zukunft verrät, wo eine gut angebrachte Röntgendosis die Wirkung des besten Para- oder Metaplast ersetzen wird.

Die Ausgestaltung des Buches ist eine mustergültige und eine weitere Empfehlung erscheint nach dem Gesagten überflüssig.

C. Kreibich (Prag).

Dermatologischer Jahresbericht. Unter Mitwirkung von Fachgenossen und in Verbindung mit W. Tamms herausgegeben von O. Lassar. Erster Jahrgang, über das Jahr 1905. Verlag von I. F. Bergmann, Wiesbaden.

Der vorliegende erste Band des Dermatologischen Jahresberichtes bezeichnet den Beginn eines Werkes, dessen Notwendigkeit und Bedeutung Lassars praktischer Sinn klar erkannt hatte. In Tamms gewann er einen ebenso tüchtigen als erfahrungsreichen Genossen und durfte, gestützt auf die Mitarbeiterschaft zahlreicher Fachmänner, auf einen vollen Erfolg rechnen, als ein unerbittliches Geschick ihn all zu früh dahin raffte. Der Dermatologie hinterließ er den Dermatologischen Jahresbericht, seine letzte Schöpfung, gewissermaßen als Vermächtnis, und es wird an ihr sein das von dem Verstorbenen Gewollte zu voller Verwirklichung zu bringen und damit ihn und sich selbst zu ehren.

Nachdem schon die verschiedensten Disziplinen mit der Herausgabe von zusammenfassenden Referaten über das in einzelnen Jahren Geleistete vorangegangen waren, lag es nahe, dieses auch für die Dermatologie zu unternehmen, doch gehörte dazu die Erkenntnis von der Notwendigkeit und Zweckmäßigkeit, die sich wieder aus der Erfahrung herleitete, daß das bis dahin Vorhandene dem Bedürfnis keineswegs genügte. Und das letztere darf und muß man durchaus zugeben, wenn man sich nicht absichtlich über die Lückenhaftigkeit und Ungenauigkeit unseres Referatenwesens ebenso einer Täuschung hingeben will, wie über die Unzulänglichkeit der früheren Versuche einer jährlichen Berichterstattung. Hier konnte nur durch ein großzügiges Vorgehen wirklich ersprießliches geleistet werden und dies erkennend, stellte Lassar den Plan einer jährlichen Berichterstattung auf eine möglichst breite Basis. Nicht allein die Dermatologie, die Syphiligraphie und die Lehre von den gonorrhoischen Erkrankungen im weitesten Sinne, sollte berücksichtigt werden, sondern alle benachbarten Gebiete und Grenzgebiete, die sonst keinen rechten Ort fanden. So orientiert uns der Jahresbericht über Geschichtliches, über die Anatomie und Physiologie auch der Geschlechtsorgane, die Kosmetik, akute Exantheme, Pellagra, Akrodynie und Ergotismus, Tropenkrankheiten, Beziehungen zwischen Hautleiden und Lues, die Grenz-

gebiete nach der Ohrenheilkunde sowie nach der Chirurgie, der Ophthalmologie und der gerichtlichen Medizin hin, wozu dann noch das Gebiet der Harnchemie und der funktionellen Nierendiagnostik kommt. Eine derartige Universalität des Berichtes zeigt die Großartigkeit seiner Anlage, birgt aber wiederum die Gefahr in sich, daß der Wert der Berichterstattung, die doch immerhin notwendige Vertiefung in den Gegenstand, darunter leiden könnte. So scheint der Zusammenhang mit den speziellsten urologischen Themen nur sehr locker, ihre Heranziehung auch aus dem Grunde weniger notwendig, als gerade auf diesem Gebiete bereits eine eingehende jährliche Berichterstattung erfolgt. Es würde aber Sache weiterer Erfahrung sein, hier eventuell eine Einschränkung eintreten zu lassen, wenn sich erst die Berichterstattung so eingebürgert und geregelt hat, wie das zu wünschen und zu erhoffen ist. Denn daß das Ideal, welches dem Begründer vor Augen schwebte, in dem ersten Bande nicht erreicht wurde, auch nicht erreicht werden konnte, verstand sich von selbst und klingt uns auch aus dem Vorworte entgegen, mit dem Lassar denselben einleitete; aber es ist doch ein Anfang gemacht und zwar ein ganz respektabler! An der mangelnden Schulung der Mitarbeiter liegt es, wenn die Referate bald zu lang, Nebensächliches berücksichtigend, ausgefallen sind, bald mit den Worten „Nichts Neues" über eine Arbeit hinweg gingen oder auch eine Sache referierten, deren Zusammenhang mit der Dermatologie nur ein ganz äußerlicher ist. Auf zusammenfassende Referate sollte ganz verzichtet werden, da es sich um Bericht über das in einem Jahre Geleistete handelt; zusammenfassende Darstellungen über den Stand der Kenntnisse müssen aber naturgemäß eine Reihe von Jahren überblicken; wir finden solche von unseren zuverlässigsten Fachgenossen außerdem in den Jahresberichten von Lubarsch und Ostertag, deren Verbreitung eine weit größere sein würde, wenn die Referate über die einzelnen Fächer für sich erhältlich wären.

Am Schluß des ganzen Berichtes hat eine Abteilung Platz gefunden, in der die Lehrbücher, Atlanten und Monographien ihr Referat finden sollen. Es ist das sehr dankenswert, da man sich so über den Wert, speziell über die Brauchbarkeit der immer zahlreicher werdenden Lehrbücher und Kompendien für den Schüler einigermaßen zu orientieren vermag. Die Monographien fänden besser ihren Platz in den betreffenden Rubriken des Berichtes. Angefügt ist weiterhin eine kurze Aufzählung der deutschen Universitätsschriften, die in Zukunft auch an den entsprechenden Stellen des Berichtes eingefügt werden sollen. Es ist äußerst dankenswert, daß man ihnen, ebenso wie den französischen Thesen, ihr Recht werden läßt, das sie bisher nicht fanden. Bei der Überladung unserer Zeitschriften und ihrer Tendenz, solche „Schülerarbeiten" nicht zu veröffentlichen, fanden die Dissertationen nur selten einen Referenten, der auf sie mit Rücksicht auf das in ihnen vorhandene kasuistische Material und ihren meist recht guten wissenschaftlichen Inhalt hinwies. Die ausländische Literatur hat noch nicht die eingehende Berücksichtigung erfahren können, die nötig und von dem Herausgeber auch beabsichtigt war. Das Gleiche

gilt auch von den in den Verhandlungen wissenschaftlicher Gesellschaften niedergelegten Forschungsergebnissen. Hier wird die Schriftleitung einsetzen müssen damit auch die in den entlegensten Zeitschriften veröffentlichten Arbeiten zur Kenntnis gebracht werden. Dabei würde nach dem Prinzip zu verfahren sein, daß die Publikationen in deutschen, leicht zugänglichen Journalen kurz aber präzis referiert werden, alle in entlegeneren oder ausländischen Zeitschriften erschienenen aber um so eingehender, je schwerer sie zugänglich sind. So erst würde die russische, polnische, kroatische, japanische Literatur sich uns ebenso erschließen wie die englische, französische und italienische, würde die unsere ergänzen und unsere Kenntnis zu einer weit universelleren machen. Der Dermatologische Jahresbericht aber würde für den wissenschaftlich Forschenden ebenso als Literaturnachweis gewinnen, wie für den praktisch Tätigen als Orientierungswerk über die Fortschritte des letzten Jahres. Dazu ist freilich noch manche Arbeit zu leisten und ich glaube, daß wir, bei der eminenten Bedeutung eines guten Jahresberichtes für unser Fach, dem Wunsche Lassars nachkommen und jeder an seinem Teil durch Berichterstattung oder Zuweisung von Separatis eine Sache in jeder Richtung unterstützen sollte, deren möglichste Vollkommenheit in unserem eigensten Interesse liegt. Wolters (Rostock).

Kienböck, Robert, Radiotherapie. Ihre biologischen Grundlagen, Anwendungsmethoden und Indikationen. Mit einem Anhang: Radiumtherapie. Physikalische Therapie in Einzeldarstellungen herausgegeben von Dr. J. Marcuse und Dr. A. Straßer. 6. Heft, Stuttgart. Verlag von Ferdinand Enke, 1907. p. 190. Preis M. 4.80.

Kienböck bringt in seinem Buch eine erschöpfende Darstellung der biologischen Grundlagen der Radiumtherapie sowie ihrer Anwendungsmethoden, während die Indikationen der Röntgenbehandlung nach meiner Ansicht etwas ausführlicher und prägnanter hätten gegeben werden können. Denn wenn auch bei den einzelnen Affektionen fast stets einige kurze Krankengeschichten beigefügt sind, so geht doch auch aus diesen die Indikationsstellung oft nicht klar genug hervor. Um nur einige Beispiele anzuführen, so genügt es für die Indikationsstellung der Röntgenbehandlung beim Ekzem doch nicht, wenn Kienböck bei Besprechung dieser Affektion nur sagt: „Röntgenbehandlung erzielt nach zahlreichen Berichten und eigenen Erfahrungen sowohl bei nässendem als auch bei schuppendem Ekzem Besserung des Leidens. Denn Infiltrate schwinden, Sekretion und Juckreiz sistieren. Man gibt im allgemeinen Normaldosen, bei Nässen oder akutem Nachschub schwächere Bestrahlungen. So kann man selbst in Fällen, die jahrelang medikamentös resultatlos behandelt wurden, gute Wirkungen erzielen.“ Hiernach könnte es scheinen, als ob die verschiedensten Arten von Ekzemen in etwa

gleicher Weise durch Röntgenbehandlung beeinflußt werden, was nach meiner Ansicht durchaus nicht der Fall ist. Ähnlich ist es bei der Psoriasis, bei der Kienböck unbedingt hätte hervorheben müssen, daß die Röntgenbehandlung wesentlich bei alten hartnäckigen infiltrierten Plaques sowie bei Psoriazis der Hände ihre Triumphe feiert. Auch beim Lupus ist die Anwendungsweise der Röntgentherapie und vor allen Dingen ihre Kombination mit anderen Verfahren zu kurz besprochen. Dasselbe trifft noch für manche andere Affektionen zu.

Dagegen sind die biologischen Grundlagen und die Technik der Radiotherapie, wie schon erwähnt, im ganzen erschöpfend besprochen und speziell die Technik durch eine große Anzahl Abbildungen in zweckmäßiger Weise illustriert worden. Störend wirkt meiner Ansicht nach die gar zu häufige mathematische Darstellungs- und Ausdrucksweise, zumal dieselbe oft zu schematisch ist. Überhaupt ist vielfach zu sehr schematisiert. Dies gilt z. B. von der Einteilung der Radiosensibilität der Gewebe in hochempfindlich, überempfindlich, normalempfindlich und unterempfindlich. Ich kann meiner Erfahrung nach durchaus nicht zugeben, daß z. B. ein Psoriasisherd hundert Mal empfindlicher als normale Haut- und Haarpapillen sein soll. Ebenso ist nach meiner Ansicht die direkte Dosimetrie mittels des Chromoradiometers von Holzknecht oder Sabouraud-Noiré oder mittels des Quantimeters von Kienböck praktisch nicht so zuverlässig wie das nach der Darstellung von Kienböck scheint. Man kann meiner Erfahrung nach bei Verwendung guter Lampen von konstantem Härtegrad und bei gleichen Betriebsbedingungen, natürlich auch gleicher Entfernung der Lampe von der zu bestrahlenden Fläche, praktisch sehr wohl mit Zeitangaben auskommen, ja bei schwachen und mäßig starken Bestrahlungen sind dieselben zuverlässiger als die Farbendifferenzen bei dem Chromoradiometer. Zweifelhaft ist mir auch, ob bezüglich der Tiefenwirkung der biologisch wirksamen Strahlen die Darstellung Kienböcks völlig zutrifft.

All diese Ausstände sollen aber den Wert des Buches nicht herabsetzen, sondern wesentlich zeigen, daß der von Kienböck vertretene Standpunkt nicht in jeder Hinsicht von mir geteilt wird. Im ganzen ist das Buch jedem Radiotherapeuten auf das Wärmste zu empfehlen, da es vielerlei Anregungen gibt und so ziemlich alles Wissenswerte enthält.

Scholtz (Königsberg i. Pr.)

Giovannini, Sebastiano. Singolare reperto di papille pilifere composte. Publ. von der königl. Akademie der Medizin in Turin.

Giovannini sah, während er die Barthaut eines 51jährigen Mannes schnitt, Haarpapillen von einer ganz speziellen Bildung; viele derselben besitzen, trotzdem sie im großen und ganzen ihre gewöhnliche Form bei-

behalten, in ihrem oberen Teile 2—5 kurze mamillare Hervorragungen. In den übrigen Papillen ist die Anomalie noch markierter, indem sich erstere in zwei oder drei getrennte, verschieden starke Verzweigungen teilen, die entweder einfach bleiben oder in sekundäre Verzweigungen zerfallen; zwischen diesen und jenen kommen in einer Papille maximal zwölf Verzweigungen vor. Diese Verzweigungen ersetzen so den Körper der Papille, von dem oft nur ein geringer Teil seiner unteren Partie übrig bleibt. Die einzelnen Verzweigungen besitzen Gefäße, sie sind hemisphärisch oder konisch, manchmal regelmäßig oder auch nicht. Wie auch immer verändert, die Papillen sind alle mehr oder weniger dick und manchesmal auch höher als normal. Übrigens behalten sie am Grunde der Follikel ihren gewöhnlichen Sitz und unterscheiden sich in Bezug auf die innerste Struktur nicht von den gewöhnlichen Papillen. Verf. fand in mehr als $^4/_5$ der Papillen der untersuchten Haut bald die eine bald die andere erwähnte Anomalie. Die größtenteils weißen Haare dieser abnormalen Papillen sind in gewisser Hinsicht auch irregulär. Sie sind mehr oder weniger dick und sehr oft gänzlich marklos. Ihre Schäfte in Transversalschnitten untersucht, zeigen ungewöhnlich frequent irreguläre Formen und tiefe Furchen an den Seiten. Unter allen erwähnten Anomalien ist nach Verf. die wichtigste jene, daß die Papillen mehrere Hervorragungen und Verzweigungen aufweisen. Giovannini unternahm eine Reihe von weiteren Untersuchungen, um festzustellen, ob und wie frequent in den Barthaaren solche Papillen vorkommen; das Ergebnis dieser neuen Untersuchungen teilt Verf. in der „Gazzetta degli Ospedali e delle Cliniche“ 114/1906 mit; er untersuchte mikroskopisch 40, ebenso vielen Leichen entnommene Barthautstückchen, jedes fast von 8—10 mm^2; in 14 solcher Hautstückchen fanden sich gemischt mit gewöhnlichen einfachen Haarpapillen auch solche, deren Merkmale keinen Zweifel mehr ließen, daß es sich um zusammengesetzte handelte, und zwar 10 hatten einfache Papillen, die übrigen vier 2, 4, 9 und sogar 12. Auf Grund dieser Resultate glaubt Giovannini feststellen zu können, daß die zusammengesetzten Papillen in der Barthaut nicht selten sind. Diese neuerdings beobachteten zusammengesetzten Papillen besitzen fast dieselben Merkmale wie jene des anfangs erörterten Individuums; sie behalten die gewöhnliche, oder fast gewöhnliche Form und Größe; ihr Körper teilt sich meistens in drei, von einander getrennte Verzweigungen, seltener in 2 oder 4—8. Die Teilung findet manchmal oberhalb des Halses, manchmal noch höher statt, so daß die Höhe der einzelnen Verzweigungen in den einzelnen Fällen verschieden ist, öfters nehmen sie nur einen oder zwei Transversalschnitte ein. Die Papillen erleiden keine weitere Teilung mehr. In einigen wenigen Papillen tritt eine Gabelung auf, ein oder beide Äste zerfallen in zwei, drei und auch vier sekundäre Zweige.

C. Curupi (Prag-Perretta).

Schmidt, G. C. Königsberg. Die Kathodenstrahlen. 2. verbesserte Auflage mit 50 Abbildungen. Braunschweig 1907. Verlag von F. Vieweg u. Sohn.

Der Autor hat im vorliegenden Buche eine leicht verständliche Abhandlung über das Thema der Kathodenstrahlen verfaßt, durch Analogien die obwaltenden Beziehungen klar dargestellt. Das Verständnis seiner Ausführungen wird erleichtert durch zahlreiche, gute Abbildungen. Dementsprechend finden die Leser in diesem Buche in gedrängter, aber sehr übersichtlicher Form alles Wissenswerte entsprechend dem gegenwärtigen Stande unserer Kenntnisse zusammengefaßt. V. B. (Prag.)

Varia.

Am 7. Mai l. J. starb in London **A. J. Balmanno Squire**, einer der frühesten Vertreter der Dermatologie als Spezialwissenschaft in England. Schon kurz nach dem Erscheinen von Hebras Atlas begann er ein analoges Unternehmen unter Verwendung kolorierter Photographien, die in England sehr gelobt wurden. Nach Absolvierung seiner Studien am University College wurde er zum Chirurgen am West London Dispensary für Hautkrankheiten ernannt, welches er 1864 verließ, um an das neugegründete British Hospital for Skin Diseases überzugehen, an welchem er über 40 Jahre tätig war. Auch dort gab er eine „Photogr. Klinik" in Serien und zahlreiche Einzelmitteilungen über verschiedene Hautkrankheiten heraus, wobei er das Schwergewicht auf die Therapie legte. Es ist bemerkenswert, daß Balmanno Squire als erster das Goapulver (Chrysarobin) in die dermatologische Praxis einführte. Er war Mitglied der Deutschen dermatol. Gesellschaft und erfreute sich großen Ansehens als dermatologischer Praktiker.

Originalabhandlungen.

Aus der dermatologischen Abteilung des städtischen Krankenhauses zu Dortmund.

Zur Frage der Hauttuberkulide.

Von

Oberarzt Dr. med. **Joh. Fabry,**
Leiter der Abteilung.

(Hiezu Taf. VI u. VII und drei Abbildungen im Texte.)

Die Auffassung, daß es eine Reihe von Hautaffektionen gibt, welche zweckmäßig unter der Bezeichnung Tuberkulide von der echten Hauttuberkulose zu trennen sind, ist wohl allgemein in der Dermatologie akzeptiert. Die Frage aber, welche Affektionen denn überhaupt als Tuberkulide zu bezeichnen seien, ist vorläufig noch eine offene. Mit Recht hebt Jadassohn in Lessers Enzyklopädie und in dem Handbuch von Mraček hervor, daß eine Reihe von Autoren über das Ziel hinausgeschossen haben, wenn von ihnen versucht wurde beispielsweise Angiokeratom, Pityriasis versicolor u. a. m. den Tuberkuliden zuzurechnen; über andere Affektionen, die man hier hinzuzurechnen versucht, ist das letzte Wort noch nicht gesprochen; es bedarf der Beibringung weiteren klinischen Materials.[1])

Ferner weist derselbe Autor darauf hin, daß, wenn in einem Falle bei einer der fraglichen Dermatosen Tuberkelbazillen nicht gefunden würden, das an und für sich nicht berechtigt, dieser Krankheit eine Sonderstellung einzuräumen, denn der Nachweis der Bazillen ist manchmal schwierig, er würde, wie mein Lehrer Doutrelepont wiederholt hervorgehoben

[1]) Bezüglich der Literatur haben wir uns an die Bearbeitungen des Gegenstandes von Juliusberg und vor allem von Jadassohn gehalten. (Lehrb. der Hautkrankheiten von Mraček.)

hat, bei unermüdlich lange fortgesetzten Untersuchungen in vielen Fällen schließlich doch gelingen. Der Versuch, die Formen abgeschwächter Hauttuberkulosen durch Toxinwirkung der Tuberkelbazillen zu deuten, ist vorläufig immer noch nichts weiter als eine Hypothese. Das ist selbstverständlich von vornherein zuzugeben; aber diese Hypothese hat entschieden etwas bestechendes. Heute ist es auch wohl nicht mehr zweifelhaft, daß die beiden klassischen Formen der Tuberkulide, die Folliklis und das Erythema Bazin allgemein Anerkennung gefunden haben. Man hat die Affektionen eben früher übersehen wegen der relativen Benignität oder anders gedeutet.

In dem folgenden sollen aus meiner Praxis einige Krankengeschichten, die eine Stellungnahme zu den berührten Erwägungen gestatten, mitgeteilt werden, zumal in den meisten Beobachtungen es möglich war, das klinische Bild durch mikroskopische Untersuchung näher zu studieren. Darüber kann aber ein Zweifel nicht bestehen, daß nur solche klinischen Mitteilungen, die auf die pathologische anatomische Grundlage hin geprüft sind, zur Klärung beitragen können.

I. Beobachtung. Die 12jährige G. T. trat am 5. Februar 1904 in meine Behandlung; die Mutter gibt an, das Kind habe an einer schwieligen Verhärtung am Fuß gelitten, und daraus habe sich die jetzige Veränderung in der Fußsohle entwickelt. Meine Diagnose lautete auf Tuberculosis verrucosa plantae pedis dextri, der Herd sitzt in der Fersengegend und ist etwa 4 *cm* lang, 2 *cm* breit. Eigentliche Lupusknötchen sind nicht zu sehen. Da die Prognose im allgemeinen bei der Tuberculosis verrucosa besser ist wie bei allen Formen des echten Lupus, so glaubte ich mit flacher Abtragung unter Äthyl-Chlorid Heilung zu erzielen.

Ausführung der Operation am 6. Februar 1904. Es entwickelte sich ein Rezidiv wieder in Gestalt warziger Exkreszenzen.

Deshalb am 6. April 1904 in Narkose gründliche Kaustik mit dem Spitzbrenner tief bis in das subkutane Gewebe.

Anscheinend Heilung.

Am 28. Mai 1904 haben sich im Bereich des alten Herdes 6 knötchenförmige Infiltrate gebildet in folgender Anordnung.

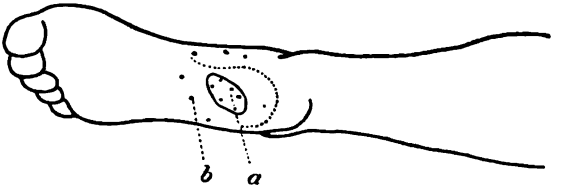

Bei *a*) alter Herd von Tuberculosis verrucosa mit knötchenförmigen Infiltraten,

bei *b*) disseminierte Knötchen, die später spontan zurückgingen, Lupusknötchen?

4. Oktober 1904. Der ganze alte Herd ist gerötet und etwas infiltriert, weshalb die Excision des ganzen Herdes beschlossen wurde in Gemeinschaft mit Professor Tilmann, Cöln. Naht, prima intentio.

Ein Stück Haut mit den randständigen Knötchen wurde von mir histologisch untersucht; ich komme darauf zurück.

23. November 1904 konstatieren wir folgenden Befund. Die Narbe ist gut und glatt geheilt. Siehe oben die Abbildung.

An den Nahtstichen sowohl wie auch in weiterer Entfernung und Umgebung haben sich kleinste Infiltrate gebildet, welche bei Glasdruck nicht völlig verschwinden. Es fragt sich, wie diese kleinsten Knötchen zu deuten seien. Handelt es sich um beginnenden Lupus disseminatus? Daran denken mußte man jedenfalls. War diese Annahme aber begründet, so war auch ein nochmaliges noch gründlicheres operatives Vorgehen, also eine Excision der mit Knötchen besetzten Haut auch im weiteren Umkreise gewiß nicht unberechtigt. Das ist nicht geschehen und dennoch haben sich alle Knötchen spontan zurückgebildet. es sind allerdings ganz wenige Röntgenbestrahlungen gemacht worden, aber ich glaube trotzdem, daß die Rückbildung eine spontane war und darin hat mich der weitere Verlauf bestärkt.

Im Oktober 1905 trat an einem Daumennagel eine verruköse Wucherung auf, die gleichfalls exstirpiert wurde und glatt heilte. Bis zum Januar 1906 traten dann an verschiedenen Fingern beider Hände ganz ähnliche Infiltrate auf, die mit Anwendung einfacher Salizyl-Handbäder, also ohne Operation vollständig verschwanden. Auch diese Infiltrate oder kutanen Knötchen blieben bei Glasdruck bestehen und spielten in der Farbe ins bräunliche.

Bis zum heutigen Tage sind weder am Fuß noch an den Händen Rezidive eingetreten. Dennoch hat uns der weitere Verlauf belehrt, daß es sich in der Haut um tuberkulöse Prozesse handelt. Sie trat in Behandlung des Halsarztes Dr. Hansberg, der über die Patientin wie folgt berichtet:

Emmy T., 13 Jahre alt. Angeblich früher an Tuberkulose der Haut erkrankt gewesen, seitdem mehrere Jahre gesund. Im Sommer 1907 Abmagerung, leicht anstoßender Husten; Untersuchung der Lungen ergibt ausgesprochene Dämpfung der rechten Spitze (Dr. Weber). Patientin wurde mir am 18. September 1907 zur Kehlkopfuntersuchung zugewiesen.

Befund: Stimme etwas heiser. Laryngoskopisch zeigt sich der Kehldeckel in einen dicken Wulst mit starker Granulationsbildung verwandelt, in der Mitte ausgesprochener Defekt (Ulcus). Die rechte Seite des Kehlkopfes ist intakt, frei beweglich, die Bewegung der linken Seite ist etwas eingeschränkt. Linker Aryknorpel stark infiltriert, mit Granulationen besetzt, unterhalb desselben ausgedehnte Infiltration des Gewebes, bis auf

das Taschenband sich erstreckend, so daß das linke Stimmband bis auf den hintersten Teil, der bei tiefer Inspiration eben sichtbar ist, verdeckt wird.

Auf Befragen gibt P. an, nie irgendwelche Beschwerden beim Schlucken gehabt zu haben, sie habe nur oft ein Fremdkörpergefühl im Halse gehabt.

Diagnose: Tuberculosis laryngis. Mikroskopisch fanden sich in dem exstirpierten Gewebe zahlreiche Tuberkel und Riesenzellen (Dr. Steinhaus).

Therapie: In mehreren Sitzungen wird mit der Doppelkürette die infiltrierte Epiglottis z. T. abgetragen, ebenso der linke Aryknorpel; die unterhalb des letzteren gelegenen infiltrierten Teile werden mit dem Galvanokauter gründlich bearbeitet, so daß am 20. Dezember 1907 das linke Stimmband in ganzer Ausdehnung sichtbar ist. Es ist etwas gerötet, aber ohne Ulzeration.

Die Reaktion nach den Eingriffen war unbedeutend, seit einigen Wochen ist auch das Fremdkörpergefühl im Halse geschwunden. P. hat an Körpergewicht bei streng durchgeführter Liegekur und Tuberkulineinspritzung (Dr. Volhard) sehr zugenommen. Die operative Kehlkopfbehandlung wird vorerst sistiert, um das weitere abzuwarten. Später trat eine Verschlimmerung des Lungenleidens ein, so daß P. nach dem Süden geschickt werden mußte.

Auch wir haben Schnitte aus Tumormasse, entfernt von Dr. Hansberg, untersucht und fanden typische Tuberkelknötchen mit epitheloiden Zellen und tuberkulösen Riesenzellen, so daß an der Diagnose Tuberkulose nicht im geringsten gezweifelt werden kann. Auch ein Präparat von Dr. Steinhaus haben wir durchmustert und fanden, daß die Tuberkel bis unter die Epidermis reichten, aber auch heruntergehen in tiefere Schichten des Gewebes. In anderen Schnitten, von derselben Granulationsmasse herrührend, fanden wir hypertrophische Cutis- und Epidermispapillen und Granulationsgewebe ohne Riesenzellen; beweisend ist also der obige Befund, wo die mikroskopischen Charaktere einer Tuberkulose nachgewiesen wurden.

Für uns ist ja vom dermatologischen Standpunkt wichtig die Entscheidung folgender Fragen:

1. Hat in der Tat ursprünglich die seltenere Form der Tuberculosis verrucosa vorgelegen? Ist dieselbe im Sinne Riehl und Paltaufs als besondere Form zu deuten, oder, wie Doutrelepont u. a. wiederholt hervorgehoben haben, als Lupus papillosus mit Entwicklung kleinster Knötchen?

2. Muß jede Form abgeschwächter Tuberkulose als Tuberkulid gedeutet werden? Wie fassen wir den vorliegenden Fall auf? Etwa als Folliklis? Nekrose braucht ja nicht immer einzutreten, die Infiltrate können sich auch zurückbilden.

3. Wann können und müssen wir klinisch und pathologisch-anatomisch von Lupusknötchen sprechen?

Wir wollen versuchen an der Hand eigenen weiteren Materials auf diese Fragen näher einzugehen. Der mikroskopische Befund ist in der Zeichnung Abbildung I naturgetreu wiedergegeben. Es handelt sich um ein knötchenförmiges Rundzelleninfiltrat, in welchem wir Lymphzellen und Leukocyten sowie Plasmazellen nachweisen konnten, epitheloide Zellen aber sowie Riesenzellen fehlten. Das Infiltrat liegt hoch in der Cutis, es wölbt die Epidermis knötchenförmig vor, die Epidermis selbst ist nicht wesentlich verschmälert.

Wir müssen nach dem mikroskopischen Befund und nach dem klinischen Verlauf zu der Auffassung kommen, daß ein ausgesprochenes Lupusknötchen in der Tat noch nicht vorgelegen hat, daß es sich aber wohl um ein tuberkulöses Infiltrat handelt, aus dem schließlich ausgesprochene Tuberkulose sich entwickeln kann, daß endlich in diesem Stadium die pathologischen Produkte noch resorptionsfähig sind; es handelt sich also um eine benignere Form der Hauttuberkulose oder, wenn man will, um ein Tuberkulid.

Der weitere Verlauf der Erkrankung hat uns weitere Beweise gebracht, daß in der Tat bei der Patientin Tuberkulose vorlag; nach dem klinischen Befund und Verlauf eine relativ gutartig verlaufende Kehlkopftuberkulose, nach dem pathologisch-anatomischen Untersuchungsergebnis aber eine echte Tuberkulose. Es fand sich die charakteristische Anordnung des Tuberkel; allerdings könnte ja der Umstand, daß es mir nur gelang ganz vereinzelte Riesenzellen nachzuweisen, vielleicht auch im Sinne einer gewissen Benignität der Tuberkulose des Larynx gedeutet werden.

II. Beobachtung: E. L., 29 Jahre, Dortmund. (Der Bruder litt vor 2 Jahren an Blutsturz. Mutter lungenkrank.)

Vor 4 Jahren tuberkulöse Erkrankung der Wirbelsäule, die unter Kyphoskoliose abheilte. Behandelt auf der chirurgischen Station.

Seit 1 Jahr Entzündung der linken Hand; es bildete sich auf dem Handrücken eine rote Anschwellung, die inzidiert wurde. Die Schnittwunde heilte nicht zu, sondern es bildete sich daraus ein Ulcus. Allmählich entwickelten sich dann weitere kleine Geschwüre an der Außenseite des ersten Geschwüres und am Zeigefinger. Seit 4 Wochen beginnender Knoten am Vorderarm (Streckseite), Grenze zwischen mittlerem und proximalem Drittel).

Status: 3markstückgroßes Geschwür auf der Mitte des linken Handrückens, Ränder flach unterminiert. Am Grunde des Geschwürs schlaffe Granulationen. Proximal vom Geschwür kleine, rote, schwachbraune Knötchen, die diaskopisch bestehen bleiben. Auf den mikroskopischen Befund kommen wir weiter unten zurück.

Rechts neben dem oben beschriebenen Ulcus 3 zusammenhängende kleinere Geschwüre, die durch eine dünne Epidermisdecke von einander getrennt sind. (In der Zeichnung a.)

Auf der Innenseite des 1. Gliedes des Mittelfingers ein 10pfennigstückgroßes Ulcus von derselben Beschaffenheit wie das auf dem Handrücken (*a*). Auf der linken Seite des linken Handrückens (*c*) ein fluktuierender walnußgroßer Tumor.

Auf der Streckseite des Vorderarms auf der Grenze zwischen dem mittleren und proximalen Drittel ein ebenfalls walnußgroßer Knoten, der ulzeriert ist. Auch diese Ulzerationen sind schlaff, die Ränder der Ulzerationen unterminiert. Die Diagnose lautet auf Skrofuloderma (*d*).

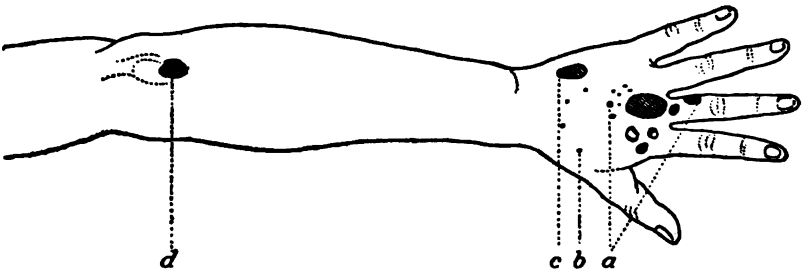

Wir haben uns therapeutisch darauf beschränkt, nur die großen ulzerösen und verrukösen Herde zu exstirpieren; dagegen ließen wir die zahlreichen disseminierten kleinsten Knötchen abgesehen von einigen, die wir zwecks histologischer Untersuchung entnahmen, ganz in Ruhe (*b*).

Wir haben nun weiter beobachtet, daß diese kleinsten Knötchen sich auch spontan zurückbildeten, also klinisch ein vollständiges Analogen zu dem Falle T. (Beobachtung 1).

Mikroskopisch untersucht wurde

1. ein Stück des Handrückentumors mit Übergang zur gesunden Haut, an letzterer fanden sich bereits angedeutete Knötchen;

2. ein kleines Ulcus vom Finger;

3. ein Stück Haut vom Handrücken weiter ab vom Ulcus mit disseminierten Knötchen, die wir klinisch als beginnende Lupusknötchen deuteten.

Von allen drei Stücken war das histologische Untersuchungsergebnis insofern ein einheitliches, als sich überall in der Subcutis, in der Cutis und manchmal hoch unter der Epidermis, letztere verdrängend oder abflachend, typische tuberkulöse Infiltrate vorfanden. Typisch wegen der charakteristischen Septenbildung und der Anordnung der charakteristischen epitheloiden Zellen. Riesenzellen fanden wir dieses Mal in keinem der untersuchten Hautstücke, und das mußte uns natürlich auffallend erscheinen. Wir hatten erwartet Riesenzellen zu finden. Siehe Abbildung 4.

Bei der Tuberculosis verrucosa möchte ich noch einen Augenblick verweilen.

Was mir bei der Beurteilung der Tuberculosis verrucosa, wie ich sie bei Bergleuten so häufig beobachtet habe und noch beobachte, meine Stellungnahme geradezu aufzwang, war der Umstand, daß ich grade bei Bergleuten trotz der kolossal großen Anzahl der Beobachtungen niemals auch nur die Andeutung eines Lupusknötchens beobachten konnte. Daher mein so entschiedenes Eintreten für die Aufstellung der Tuberculosis verrucosa als besonderen Typus der Hauttuberkulose. Inzwischen habe ich weiter eine große Anzahl von Tuberculosis verrucosa Fällen mikroskopisch untersucht; über das Ergebnis werde ich vielleicht an anderer Stelle ausführlich berichten; ich will hier nur anführen, daß meine Untersuchungen mich zu dem überraschenden Ergebnis geführt haben, daß ich trotz der klinischen Übereinstimmung in den charakteristischen von Riehl und Paltauf beschriebenen Hautsymptomen die Diagnose reine Tuberkulose vielleicht nicht aufrecht halten kann; das mikroskopische Bild weist mehr darauf hin, sie als abgeschwächte Tuberkulose oder Tuberkulid aufzufassen. Damit wird es mir nicht schwer, für die Mehrzahl der Fälle mich nunmehr zu der Auffassung derjenigen Autoren zu bekennen, welche die meisten Fälle Tuber-

culosis verrucosa als eine Lupus papillosus betrachten und zu diesen gehört ja mein Lehrer Doutrelepont.

Grade die Beobachtung der oben genauer beschriebenen 2 Fälle (Beobachtung I und II) hat mich in dieser Annahme bestärkt; für eine gewisse Gruppe von Affektionen scheint trotzdem die Bezeichnung Tuberculosis verrucosa Riehl zweckmäßig beizubehalten sein. Darin stimmen ja die erfahrensten Kenner der Hauttuberkulose überein, daß das tuberkulöse Virus sehr variable klinische Bilder hervorrufen kann. (Vergl. hierüber Doutrelepont, Riehl, letzterer auf dem Kongreß der Deutschen Dermatologischen Gesellschaft zu Breslau 1894, ersterer an verschiedenen Stellen.) Grade die Aufrollung der Frage der Hauttuberkulide hat gezeigt, wie recht diese Autoren in ihrer Voraussage hatten.

Auch aus anderen Gründen bin ich gezwungen, die von mir so häufig beobachtete und unter dem klinischen Bilde der Tuberculosis verrucosa Riehl und Paltauf beobachtete Erkrankung an den Handrücken der Bergleute nur noch als Tuberkulid gelten zu lassen. Wir haben zahlreiche Impfungen (gemeinsam mit Dr. Steinhaus vom hygienischen Institut der Stadt Dortmund) von Meerschweinchen und Kaninchen vorgenommen, ohne je Tuberkulose bei den Tieren zu erzielen. Bei Bergleuten müssen wir nun annehmen, daß tuberkulöses Virus mit Kohlenstaub vermengt unter die Haut kommt, und dies gibt wohl eine hinlängliche Erklärung für die Abschwächung des Giftes. Ein mikroskopisches Bild von Bergmannstuberkulose zeigt die Abbildung 2.

In allen anderen Fällen von Tuberculosis verrucosa, also nicht bei Bergleuten an den Handrücken beobachtet, fanden wir mikroskopisch dasselbe Bild wie bei Lupus; dieses Bild fanden wir bei der erwähnten Bergmannsaffektion niemals. Also ein weiterer und vielleicht noch wichtigerer Grund, die die Sonderform der Bergmannstuberkulose trotz der klinischen Übereinstimmung mit den von Riehl angegebenen Symptomen als Tuberkulid oder abgeschwächte Tuberkulose zu bezeichnen. Wenn sich auf der anderen Seite auch nach unseren Untersuchungen, bei den anderen Fällen von Tuberculosis verrucosa cutis pathologisch anatomisch die Merk-

male echter Hauttuberkulose zeigen, so brauchen wir diese demnach auch nicht den Tuberkuliden zuzurechnen. Es handelt sich vielmehr um eine echte Tuberkulose, klinisch und pathologisch-anatomisch. Bezüglich der Frage der Tuberculosis verrucosa zum Lupus und gewissermaßen auch zur Beurteilung der Tuberkulide scheint uns folgender Fall von Interesse zu sein.

III. Beobachtung. S., 20 Jahre alt, 1907 lange Zeit wegen Lupus in der Klinik zu Prag behandelt; man sieht ausgedehnte Lupusnarben am linken Knie und linken Fuß. Die Mutter ist an Tuberkulose der Lungen gestorben, 3 lebende Brüder sind gesund, 5 Geschwister sind ganz jung gestorben. S. wird jetzt wegen eines über den ganzen Körper verbreitet aufgetretenen, erst 14 Tage bestehenden Exanthems der Abteilung überwiesen. Unsere Diagnose lautete: alte Lupusnarben am linken Knie und linken Fuß, hie und da Andeutungen von Knötchen; an der linken großen Zehe, am Fußrücken und in der Fußsohle Herde von Tuberculosis verrucosa, ein kleiner Herd von Tuberculosis verrucosa am Oberschenkel. Am Körper besonders am Oberkörper, dann aber auch an den Extremitäten Erythema multiforme mit randständigen Blasen, die in Gruppen stehen.

Danach lautete unsere Diagnose auf Erythema multiforme. Das Exanthem hatte ganz das Aussehen der sog. toxischen Erytheme.

Es wurde der tuberkulöse Herd am Oberschenkel und ein Stück Lupusnarbe mit kleinsten eingesprenkelten Knötchen excidiert. Die mikroskopische Untersuchung ergab bei der Tuberkulose des Oberschenkels typische Tuberkel mit typischen Riesenzellen etc., dagegen bei der der Narbe keine ausgesprochene Tuberkulose, sondern nur Andeutung von strichförmigen Infiltrationsherden längs den Gefäßen der Cutis und Subcutis ohne Riesenzellen. Klinisch mußten wir auch diese Infiltrate als beginnende kleinste Lupusknötchen deuten, ich bemerke noch, daß der ganze Tumor untersucht und in Serien zerlegt war; es kann also nicht der Einwand erhoben werden, unsere Schnitte hätten zufällig die tuberkulösen Herde nicht getroffen. Nach dem klinischen und teilweise nach dem mikroskopischen Befunde stand fest, daß wir es mit einer echten Tuberkulose zu tun hatten.

Die Vermutung, daß das jetzt zuletzt entstandene Erythema zu der Tuberkulose in eine gewisse Beziehung zu bringen ist, dürfen wir nicht ganz von der Hand weisen, auf der anderen

Seite ist natürlich auch mit der Eventualität eines zufälligen Zusammentreffens der Tuberkulose mit dem Erythema zu rechnen. Entscheiden könnte die Frage in dem einen oder anderen Sinne nur die Sammlung weiteren klinischen Materials.

Wenn an irgend einer Körperstelle ein umschriebener lupöser Herd vorhanden ist, und wir beobachten in der Peripherie das Auftreten von Knötchen, seien es auch nur Andeutungen, so pflegen wir dagegen mit der größten Energie vorzugehen; und das mit Recht, denn wir wissen, daß tuberkulöses Gift auf dem Wege der Lymphbahnen oder gar in den Kapillaren (Doutrelepont und Wolters) verschleppt ist. Eine Excision ist dann vielfach schon nicht mehr möglich und Ätzung oder Kaustik muß bis zur völligen Vernichtung der neuen Herde, das lehrt die Praxis, recht oft wiederholt werden; auch der Röntgen- und Finsenbehandlung setzen diese disseminierten neuen beginnenden Lupusherde ganz besonderen Widerstand entgegen.

Wie ganz anders und wie viel günstiger war der Verlauf in unseren beiden Fällen (Beobachtung 1 und 2). Ohne irgendwelche energische Behandlung traten bald die Knötchen in der Planta sowohl wie an den Fingern zurück. Ebenso bei Beobachtung 2 die Knötchen am Handrücken.

Müssen wir nun diese Erscheinung als Lupusknötchen im ersten Beginn oder aber können wir sie als Tuberkulid speziell als Folliklis im modernen Sinne deuten?

Nach dem Ergebnis der mikroskopischen Untersuchung an den 3 mitgeteilten Beobachtungen müssen wir annehmen, daß das tuberkulöse Infiltrat, das sich für gewöhnlich zum ausgesprochenen Lupusknoten entwickelt, in jedem Stadium zum Stillstand und zur Rückbildung kommen kann. Der klinische Befund allein gibt für die Annahme nicht so sichere Anhaltspunkte wie die mikroskopische Untersuchung. Wir berühren übrigens hiermit insofern bekannte klinische Erscheinungen, indem für den Lupus exfoliativus ja schon längst die Spontanheilung bekannt ist. Aber Lupus exfoliativus lag in unseren Fällen nicht vor. Interessant würde es jedenfalls sein, spontan heilenden Lupus histologisch nach derselben Richtung zu untersuchen, um doch die immerhin auffallende Tatsache des deletären

Fortschreitens in dem einen Falle und der relativen Harmlosigkeit im anderen zu erklären. Davon später.

Es dürfte von großem Interesse sein zu ermitteln, ob zwischen echter Hauttuberkulose und den sog. Tuberkuliden pathologisch-anatomische Unterscheidungsmerkmale vorhanden sind, die eine strenge Sichtung ermöglichen. Wenn wir hier auf die beiden bekannten und wohl allgemein anerkannten Tuberkulide, die Folliklis und das Erythema induratum Bazin rekurrieren, so sagt Juliusberg, daß grade das mikroskopische Bild für die Einreihung unter die Tuberkulosen am wenigsten Beweismaterial gebracht hat. Nach dem Ergebnis des Studiums der Literatur und nach seinen eigenen Untersuchungen kommt dieser Autor zu dem Schluß, daß bei den Tuberkulidformen, mögen Bazillen oder Toxine derselben ihre Ursache sein, es als sicher anzunehmen sei, daß das Gift jedenfalls lange Zeit gebraucht, um die histologisch für die Tuberkulose charakteristischen Veränderungen hervorzurufen.

IV. Beobachtung. Wir möchten zunächst noch einige hierher gehörige klinische Beobachtungen aus unserer Praxis anführen, bei denen auch meist mikroskopische Untersuchungen gemacht werden konnten.

Bei einem Fall von typischer Mikuliczscher Krankheit, der vom Augenarzt Dr. Ruge ausführlich bearbeitet wird, traten im Verlauf der Erkrankung zahlreiche größere und kleinere kutane Knoten am ganzen Körper im wesentlichen aber an den oberen und unteren Extremitäten auf. Von Herrn Dr. Ruge wurde Arsen gegeben, ohne Erfolg, wogegen bei längerer Verabreichung von Jodkalium die Knoten zurückgingen.

Es interessierte hier die Frage zunächst, ist es ein zufälliges Zusammentreffen dieser Hauterscheinungen mit den typischen Erscheinungen der Mikuliczschen Erkrankung oder ist die Hauterscheinung zu dem Bilde als allerdings etwas bisher noch nicht Beobachtetes hinzuzurechnen? Wir glauben nicht, daß zwingende Gründe vorliegen, die Erscheinung als etwas zufälliges zu deuten, müssen vielmehr die Zusammengehörigkeit aller Symptome annehmen. In der Literatur ist bereits ein Fall von Auftreten kleiner Knötchen in der Haut bei Mikuliczscher Krankheit publiziert. Nehmen wir also auch diesen Zusammenhang an, wie sind dann die Hauterscheinungen dermatologisch zu deuten und darüber etwas zu hören, interessierte den Ophthalmologen in erster Linie.

Nach dem klinischen Verlauf, Ausgang in Resorption, dann aber vor allem nach dem mikroskopischen Befund, glaubten wir die Knotenbildungen in der Cutis wenn auch nicht direkt, so doch als sehr nahe verwandt dem Oedema induratum Bazin bezeichnen zu müssen, und deshalb glaube ich den Fall auch zur Besprechung heranziehen zu dürfen. Bei dem Erythema induratum Bazin kommt es allerdings in den seltensten Fällen zur Resorption, meist kommt es zu einem Durchbruch des Knötcheninhaltes, und es treten tiefe Ulzerationen auf.

V. Beobachtung. Wir beobachten jetzt seit 4 Jahren einen typischen Fall von Erythema induratum Bazin bei einer 30jährigen Dame mit typischem Sitz der Infiltrate an beiden Unterschenkeln. Während wir nun im Laufe der verhältnismäßig langen Beobachtungszeit das Auftreten einer großen Zahl typischer, kutan gelegener Infiltrate beobachten konnten, war der Ausgang in Resorption der gewöhnliche, nur selten entwickelten sich die Nekrosen, dann allerdings in klassischer Weise. So konnte ich noch vor 14 Tagen 8 Infiltrate und nur eine Nekrose zählen.

Aus der Anamnese und dem klinischen Befund hebe ich für diesen Fall hervor, daß Tuberkulose und Lues in der Familie nicht vorhanden ist, daß Patientin, im übrigen gesund, am Halse ein großes Paket tuberkulöser Drüsen zeigt.

Behandelt wurde diese Patientin mit Jod und Arsen abwechselnd, örtlich bekam am besten Quecksilberpflaster. Die Involution der Knoten brauchte für gewöhnlich wochen- ja monatelang, insbesondere war sie langwierig, wenn es zur Nekrotisierung gekommen war.

Für uns ist also nach unseren Erfahrungen kein zwingender Grund vorhanden, die Hauterscheinungen bei dem Fall von Miculiczscher Krankheit nicht als dem Erythema Bazin nahestehend zu deuten, wenn auch Nekrosen nicht vorhanden waren.

Hier scheint uns viel mehr, wie der klinische Verlauf, der mikroskopische Befund ausschlaggebend zu sein. Im mikroskopischen Bilde (s. Abbildung 3) eines vom linken Oberarm entfernten Tumors fanden wir nun folgendes:

Die Epidermis ist ohne besondere Veränderungen, kleine Striche kleinzelliger Infiltration finden sich in der oberen Cutis; durchmustert man nun die Schnitte nach der Tiefe zu in die Region der Schweißdrüsen und des subkutanen Fettgewebes, so werden die Infiltrate bedeutend stärker und liegen dicht aneinander. Die Anordnung und die Form der Zellen ist ganz die eines tuberkulösen Infiltrates, mit epitheloiden Zellen und mit Riesenzellen mit vorwiegend randständigen Kernen.

Die Gefäße, Arterien und Venen und Lymphgefäße sind vielfach ektatisch, und das ist zweifelsohne bedingt mechanisch durch den Druck der relativ großen Infiltrationstumoren. Färbung nach v. Gieson mit Hämalaun Vorfärbung demonstriert die Verhältnisse am schönsten. Die Infiltrate lagern sich vielfach um die Gefäße, jedoch zeigen letztere außer der Erweiterung keine Veränderungen (s. Abbildung).

Überraschend war für uns an dem excidierten Knoten bei Miculiczscher Krankheit der pathologische Befund, der von vorneherein nur als Tuberkulose gedeutet werden konnte, überraschend dann aber auch die glatte und prompte Rückbildung auf Verabreichung von den gewöhnlichen Dosen Jodkalium. Und diese Restitutio hat nun bereits mehrere Monate nach Aussetzen der Behandlung Stand gehalten.

Wir glauben nachdem, daß die Hautsymptome, wie wir sie in dem Falle Miculiczscher Krankheit beobachteten, nach dem klinischen und nach dem histologischen Untersuchungsergebnis als Tuberkulid gedeutet werden können. Natürlich können aus der einzelnen Beobachtung bindende Schlüsse nicht gezogen werden; es ist wünschenswert, nach der Richtung weiteres Material zu sammeln.

VI. Beobachtung. Ganz kurz möge an dieser Stelle nochmals hingewiesen werden auf den in meiner Abteilung beobachteten Fall von Pityriasis rubra Hebrae, über den Herr Dr. Müller berichtet hat. Im Druck ist ein Nachtrag der inzwischen verstorbenen Kranken von Dr. med. Hermann Fabry.

Es gelang in demselben der zweifellose Nachweis von Tuberkelbazillen in verkästen Axillardrüsen. Die Annahme eines Zusammenhanges der Hebraschen Pityriasis rubra mit der Tuberkulose findet also durch unsere Beobachtung entschieden eine weitere Stütze.

Das histologische Bild von excidierten Hautstücken ergab eine allgemeine Entzündung, lokalisiert in der Cutis, dagegen keinen Hinweis auf vorhandene Tuberkulose.

Wir haben uns in dem Resumé dieser Arbeit dahin geäußert, daß die Beziehungen zur Tuberkulose in der Tat zu bestehen scheinen; welcher Art dieselben sind, speziell ob eine abgeschwächte Tuberkulose, also ein Tuberkulid vorliegt, darüber können erst weitere Untersuchungen Aufschluß geben; die Arbeit ist also eine Bestätigung des von Jadassohn, Doutrelepont u. a. vertretenen Standpunktes der tuberkulösen

Natur der Pityriasis rubra Hebrae. Jadassohn wünscht mit Recht die Beibringung weiteren kasuistischen Materials, um auch die Frage zu prüfen, ob nicht die Hebrasche Erythrodermie zufällig mit Tuberkulose vereint vorkommt. Für unseren Fall möchten wir insofern noch eine Analogie zu dem Jadassohnschen betonen, als die Drüsenerweiterungen immer verhältnismäßig oberflächliche waren.

Heute sei nur angeführt, daß das Allgemeinbefinden sich in letzter Zeit infolge Dekubitus und zurückbleibender Ernährung wesentlich verschlimmerte; an der Haut traten die Zeichen der Atrophie, Hyperpigmentbildung und Pigmentverschleppung hinter der Erythrodermie zurück. Kutane Drüsenabszesse traten noch auf, wenn auch seltener. Wir konnten nur eine schlechte Prognose stellen. Inzwischen ist der Exitus eingetreten und wird im Zusammenhang über den Fall, bei dem auch die Autopsie gemacht wurde, berichtet werden.

VII. Beobachtung. G. S., Alter 37, Bergmann aus W.

Diagnose: Lupus erythematosus der Schleimhaut der Unterlippe. Scrophuloderma colli links.

Anamnese: Vater des Patienten lebt und ist gesund. Mutter gestorben 1891 an Asthma. 3 Geschwister leben und sind gesund. Er selbst als Kind nie krank gewesen, hat weder Halsdrüsen noch sonstige Zeichen von Skrofulose gehabt. Wegen Strabismus auf dem rechten Auge militärfrei. Verheiratet, Frau und 4 Kinder sind vollkommen gesund.

Vor 2 Jahren fühlte Patient an linker Unterkieferseite etwas dem Kinn zu gelegen eine erbsengroße Drüse, die sich allmählich vergrößerte. Bald entwickelte sich hinter dieser Drüse, näher dem Ohre zu, eine zweite. Im Januar 1907 sprang ihm die Unterlippe auf der rechten Seite auf. Der nicht bedeutende Riß wollte nicht zuheilen. Sein Revierarzt verordnete ihm Salbe, worauf der Riß sich schloß; es blieb aber ein blauroter Fleck, der sich etwas derber als die übrige Lippe anfühlte.

Vor etwa 6 Wochen brach der Fleck wieder auf und entwickelte sich zu seinem jetzigen Zustand.

Status praesens: Ein untergesetzter Mann mit guter Muskulatur und ausreichendem Fettpolster. Hautfarbe brünett mit mehreren depigmentierten Stellen auf Armen, Bauch und linker Schulter.

Nirgends Narben etwaiger tuberkulös-skrofulöser Prozesse. Rechtes Auge stark nach innen und oben schielend. Nasen- und Mundschleimhaut intakt. Zähne gesund. Lippe und Hals siehe unten! Brustkasten gut gewölbt, Atmung beiderseits gleichartig. Fossae supra et infraclaviculares nicht eingesunken. In linker Fossa supraclavicul. eine Drüse fühlbar. Lungengrenzen normal. Verschieblichkeit der Lunge gut. Perkussion er-

gibt nirgends Dämpfung. Auskultation überall vesikuläres Atmen. Herzgrenze nicht verbreitert. Herztöne rein und regelmäßig. Leber nicht vergrößert. Milz nicht palpabel. Nervensystem normal. Abdomen nirgends Druckempfindlichkeit. Kein Sputum; Urin ohne Alb. u. Sacch. Nirgends ergeben sich sonstige Anzeichen einer Tuberkulose.)

Lippe: Etwa 1 *cm* vom rechten Mundwinkel beginnend bis zur Lippenmitte sich hinziehend befindet sich eine von zahlreichen Rhagaden durchsetzte Blutborke, die einem leicht livide und mäßig infiltriertem Grunde aufgelagert ist. Die linke Hälfte der Unterlippe zeigt mehrere kleine leicht gedellte Narben. Schleimhaut der Oberlippe und des Mundes intakt. Die zugehörigen Lymphdrüsen nicht geschwollen.

Auf der linken Seite vor dem Ohre am Kieferwinkel befindet sich eine fast kleine hühnereigroße derbe Drüse, der nach dem Kinn zu eine etwas kleinere vorgelagert ist.

Ebenso sind links die Halsdrüsen bis zur fossa supraclavicularis hinab vor Erbsen- bis Haselnußgröße derb geschwollen.

15./II. Auf der chirurgischen Abteilung werden in Äthernarkose die beiden großen und die kleinen Halsdrüsen entfernt.

17./II. Infolge der Äthernarkose und auch wohl des Transportes geringe Bronchitis mit mäßigen Rasselgeräuschen.

Heilung der Operationswunde per primam int. Die Schleimhauterkrankung wurde in folgender Weise behandelt:

1. Röntgenbestrahlungen, zusammen sechs von etwa 10 Minuten Dauer in 10 Tagen.

2. Nachbehandlung mit Hg-Pflaster und Lapisätzungen.

Zur histologischen Untersuchung wurde mit der Dreuwschen Feder aus der Mitte der Lippe ein Stück excidiert.

29./II. Die Infiltration und die Exulceration, letztere eine Folge der Pflasterbehandlung, ist in schönster Heilung begriffen, so daß Patient bald zur Entlassung kommen kann. Wir sind uns allerdings sehr wohl bewußt, daß Lupus erythematosus insbesondere der Schleimhaut der Lippe leicht zu Rezidiven neigt und werden deshalb den Patienten von Zeit zu Zeit wieder ansehen.

a) Untersuchung des Schleimhautstückchens. Mikroskopisch findet sich ein breiter Saum kleinzelliger Infiltration in der obersten Cutis, welcher nach oben bis dicht an die Epithelschicht heranreicht, nach unten in die tiefere Cutis, welche in die der Subcutis entsprechende Zone keine Fortsätze schickt. Die Infiltration ist also in dieser Zone eine ununterbrochene, keine herdweise, wenn auch hie und da Ansätze zu rundlichen Anhäufungen vorhanden sind.

Es gelingt nicht epitheloide Zellen oder Riesenzellen nachzuweisen. Die Epithelschicht erscheint durch das an sie heran-

tretende Infiltrat verschmälert. Talgdrüsen kommen ja am Lippensaum vor, unsere Schnitte haben Talgdrüsen nicht getroffen. Das Charakteristische für Lupus erythematosus ist aber eben das Infiltrat, wie wir es oben beschrieben haben. Untersuchen wir Schnitte von der Nasen- oder angrenzenden Wangenschleimhaut, so umfaßt naturgemäß dieses Infiltrat zahlreiche Talgdrüsen, weil die Stellen normaliter viele Talgdrüsen aufweisen (s. Abbildung 5).

Wir möchten nach dieser und nach früheren Untersuchungen den Lupus erythematosus den Tuberkuliden zurechnen.

b) Untersuchungen der Halsdrüsen. Zweitens wurden untersucht Stücke der von Prof. Henle exstirpierten großen Drüsenpakete am Halse links. Schon mikroskopisch zeigten sich dieselben auf dem Durchschnitt von fibromatösen Strängen durchzogen.

Das mikroskopische Bild bestätigte diesen Befund vollkommen. Der Drüsentumor bestand im wesentlichen aus fibromatösen Gewebssträngen, zwischen denen sich Reste von Drüsengewebe finden. Die Vergrößerung ist also wesentlich auf Kosten der Bindegewebsproliferation zustande gekommen. Es finden sich, so weit wir untersuchten, tuberkulöse Herde im Gewebe der Drüsen nicht. Nichtsdestoweniger kann ein Zweifel nicht bestehen, daß die Drüsentumoren als auf tuberkulöser Diathese beruhend aufzufassen sind, bei denen eben die Eiterung und Verkäsung hinter der bindegewebigen Proliferation zurückgetreten ist. Meist findet man ja beides zusammen. Ein pathologisch anatomischer Zusammenhang besteht also zwischen der Lippenaffektion — Lupus erythematosus — und der sklerosierten skrofulösen oder tuberkulösen Drüsenschwellung ganz entschieden, indem beide Affektionen Beziehungen zur Tuberkulose haben und auch wohl beide als abgeschwächte Tuberkulose oder benignere Tuberkulose zu deuten sind.

VIII. Beobachtung: Th. W., 32 J., Bergmann, Lütgendortmund.
Diagnose: Lupus exfoliativus colli. Scrophulodermata colli links, teilweise vereitert und verkäst.
Anamnese: Eltern leben beide noch und sind gesund. 4 Geschwister leben, 1 davon leidet an Rheumatismus. 5 Geschwister sind † (Diphtherie, 2 verunglückt, 1 mit 9 Wochen †, 1 mit 18 Jahren 4mal an Drüse operiert, später † an Lungenschwindsucht).

Mit 2 Jahren bekam Patient vorn in Mittellinie des Halses Drüsen, die kurz hintereinander 3—4mal aufbrachen und wieder zuheilten. Während seiner Schulzeit eiterten sie dann noch häufiger. Sie wurden mit Salbe behandelt. Mit 7 Jahren entstand seitlich am Halse (ob rechts oder links weiß Patient nicht mehr anzugeben) ein roter Fleck, der im Laufe der Jahre immer größer wurde und im 20. Lebensjahre seine größte Ausdehnung — die heute noch bestehende — nämlich 10 : 6 cm $\left|\overline{\overline{10}}\right|$ 6 erlangte. Seit dieser Zeit blieb der Herd stehen. Häufig trat geschwüriger Zerfall ein, aber unter Salben und Sublimatbehandlung besserte sich der Zustand stets wieder.

Im Jahre 1902 wurde Patient ins Luisen-Hospital aufgenommen und die Knötchen durch Thermokauter zerstört. 2 Jahre traten nun keine Rezidive ein. In den darauffolgenden Jahren traten noch 2mal geschwürige Prozesse auf, die dann wieder zuheilten.

Im Dezember 1906 bemerkte Patient zuerst eine erbsengroße Drüse am linken Kieferwinkel unter dem Ohre, die zuerst langsam, dann schnell innerhalb $^3/_4$ Jahr bis zur Walnußgröße anschwoll. 2 Monate später, nachdem die erste Drüse auftrat, entwickelte sich unterhalb, näher dem Schlüsselbein zu eine zweite, die nicht ganz diese Größe erreichte.

Status praesens: Grazil gebauter Mann mit mäßiger Muskulatur und leidlichem Fettpolster. Haut- und Gesichtsfarbe blaß. Skrofulöse Narben weder am Körper noch Auge zu sehen. Schleimhäute der Konjunktiva und des Mundes blaß. Zähne gut, ohne Riffelungen. Hals siehe unten. Thorax ist mäßig gewölbt, das Sternum eingezogen. Atmung gleichmäßig. Fossae supra- et infraclaviculares mäßig eingesunken. In linker Fossa supraclavic. eine Drüse fühlbar.

Pulmones: Grenzen oben beiderseits knapp zwei Querfinger über Clavicula. Hinten rechts unten einen Querfinger höherstehend als links. Verschieblichkeit vorne und hinten mäßig.

Perkussion: ohne Besonderheiten.

Auskultation: Rechts hinten oben etwas verlängertes, jedoch nicht verschärftes Exspirium. Cor ohne Besonderheiten. Herztöne rein und regelmäßig. Leber und Milz ohne Besonderheiten. Nervensystem: Gefühl und Tastempfindung nicht gestört. Kein Sputum. Urin: Alb. 0. Sacch. 0.

Hals: Oben vom Kieferrand begrenzt, sich rechts bis zur Mitte zwischen Kinn und Kieferwinkel, links noch etwas darüber hinaus hinziehend, nach unten bis $2^1/_2$ Querfinger über Sternum reichend, befindet sich der lupöse Herd.

Die Haut ist auf der Unterlage verschieblich, nur in der Mittellinie fest mit ihr verwachsen. Dort befinden sich auch verschiedene alte Narben (Drüsen im Alter von 2 Jahr. s. Anamnese l).

Am Rande, besonders auf der linken Seite befinden sich zahlreiche Knötchen, die bei der Phaneroskopie bestehen bleiben. Eiternde Ulzera bestehen nicht.

Etwa 2 Querfinger unter dem linken Ohrläppchen befindet sich eine verschiebliche walnußgroße Drüse, unter der 3 Querfinger tiefer eine zweite kleinere gelagert ist. Die Haut ist über beiden Drüsen verschieblich und nicht gerötet.

Unter Schleichscher Infiltrationsanaesthesie wird der ganze Herd excidiert. Während der größte Teil sich leicht von der Unterlage ablösen läßt, haften die alten Narben in der Halsmittellinie äußerst fest. Das subkutane Fettgewebe fehlt auch an dieser Stelle. Die große Wundfläche wird komprimiert und dann durch Hauttransplantation vom linken Oberschenkel gedeckt und zwar in derselben Sitzung. Die Drüsen an linker Halsseite werden unter Schleich exstirpiert.

Es handelt sich hier um einen relativ benignen Lupus, benigne, weil er im Laufe von 12 Jahren absolut sich nicht weiter in der Fläche ausgedehnt hat, nirgends zu Exulzeration oder Hypertrophie führte, im Gegenteil hatte der Lupus an einzelnen Stellen Neigung zur Spontanheilung — Lupus exfoliativus.

Wir hatten im Laufe der Jahre aus unserem reichen und bis in die jüngste Zeit vielfach operativ behandelten Lupusmaterial relativ oft Gelegenheit gehabt zur histologischen Untersuchung von Lupushaut. Es fehlen da nie typische Riesenzellen-Tuberkel mit allen charakteristischen Zeichen des

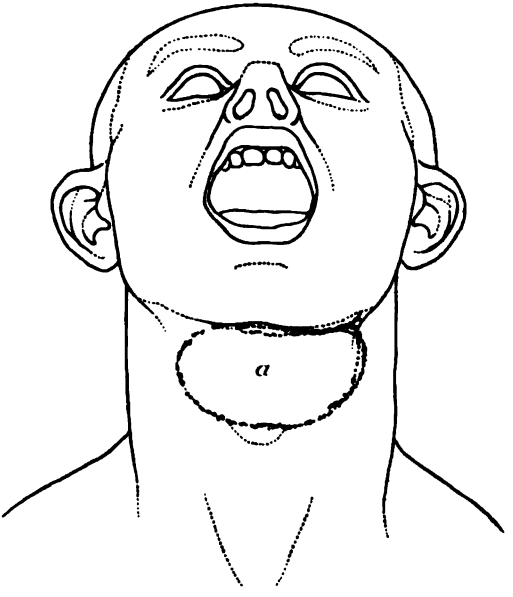

a) Herd von Lupus exfoliativus.

Tuberkels, wozu zu rechnen ist die bindegewebige Septenbildung, zentralgelegene Riesenzellen und epitheloide Zellen.

Grade im vorliegenden klinisch so benigne verlaufenden Fall von Lupus exfoliativus war die ganze Cutis und Subcutis dicht durchsetzt von typischen Tuberkelknötchen. Das eine ergibt sich aus dieser letzten Untersuchung, wie wir auch aus zahlreichen früheren Untersuchungen von Lupusfällen im ersten Anfang bestätigen können, daß auch die scheinbar benignesten Lupusfälle histologisch immer echte Tuberkulose nachweisen lassen, nicht also die Erscheinungen der Tuberkulide. Es war uns interessant grade mit Rücksicht auf die vorhergehenden Untersuchungen nochmals einen solchen Vergleich anstellen zu können.

Schlußfolgerungen. Damit möchten wir unsere Untersuchungen über Tuberkulide abschließen und kurz nochmals zusammenfassen, welche Ergebnisse dieselben gehabt haben.

Es kann wohl keinem Zweifel unterliegen, und auch die von uns aufgeführten Beobachtungen lehren das wieder ausnahmslos, daß die Dermatologie dauernd mit dem Begriff „Tuberkulide" zu rechnen hat. Was alles dazu zu rechnen ist, darüber kann erst die weitere Forschung nach Beobachtung größeren Materials Auskunft geben. Daß Folliklis und Erythema induratum Bazin zu den Tuberkuliden zu rechnen sind, wird wohl kaum noch bezweifelt. Lupus erythematosus (s. Abbildung 5) gehört auch wohl zu derselben Gruppe von tuberkulösen Hauterkrankungen, vielleicht auch manche Formen der Tuberculosis verrucosa.

Es mehren sich die Beobachtungen, welche auf die Zugehörigkeit der Pityriasis rubra Hebrae zur Tuberkulose hinweisen; auch der von uns mitgeteilte Fall gehört hierhin, da bei demselben in vereiterten Axillardrüsen Tuberkelbazillen nachgewiesen wurden.

Treten bei einem Fall von Mikuliczscher Krankheit Hauterscheinungen auf, so ist nicht nur zu prüfen, ob dieselben auf luetischer Basis beruhen, es kommt nach unserer Erfahrung ein Exanthem von der Art des Erythema nodosum mit in Frage. Die Folliklis und das Erythema Bazin brauchen nicht immer

zur Nekrose und Narbenbildung zu führen, sie können auch, wie das auch schon von anderer Seite hervorgehoben wurde, zur Resorption kommen; ein solcher Fall scheint uns teilweise bei Beobachtung I vorzuliegen. Es lagen also keine beginnenden Lupusknötchen vor, sondern Tuberkulid- oder Folliklis-Infiltrate. Pathologisch-anatomisch ist vielleicht dadurch ein Wegweiser gegeben, alle Infiltrate mit den bekannten Rundzellen (Lymphocyten, Leukocyten und Plasmazellen), mögen sie nun herdförmig oder mehr diffus auftreten, auch wenn dieselben Langhans'sche Riesenzellen enthalten, mehr den Tuberkuliden zuzurechnen und jedenfalls von der echten Hauttuberkulose zu trennen.

Der Aufbau des tuberkulösen Riesenzellentuberkels ist so charakteristisch, daß er mit den obigen Tuberkulid-Infiltraten nicht zu verwechseln ist. Wir fanden selbst in dem Falle von Lupus exfoliativus mit sehr langsamem Verlauf und entschiedene Anzeichen von Spontanheilung die Cutis und Subcutis durchsetzt von typischen Riesenzellentuberkeln. Klinisch kommen selten kleine knötchenförmige Infiltrate vor, welche beginnenden Lupusknötchen ähnlich sehen und dennoch auch nach dem histologischen Befund kein Lupus sind, sondern pathologisch-anatomisch den abgeschwächten Hauttuberkulosen i. e. den Tuberkuliden zuzurechnen sind.

Auch disseminierte echte Lupusknötchen können zur Resorption gelangen, wenn man, wie in Beobachtung II, den zentralen und primären tuberkulösen Herd gründlich mit dem Messer entfernt; es scheint in solchem Fall der Nachschub tuberkulösen Virus zur Weiterentwicklung der sich ansetzenden und auch mikroskopisch bereits als echte Tuberkelknötchen sich darstellenden Infiltrate zu fehlen.

Erklärung der Abbildungen auf Taf. VI u. VII.

Fig. 1. Schnitt durch die Haut von Fall I, durch ein Knötchen, bei welchem klinisch zunächst beginnendes Lupusknötchen diagnostiziert wurde, das aber spontan sich zurückbildete. Hämatoxylinfärbung. Rundliches tuberkelähnliches Infiltrat. Das Knötchen wurde in Serien zerlegt, es fanden sich nur Infiltrationszellen, keine Riesenzellen und keine epitheloiden Zellen. Die Epidermis ist durch das Infiltrat leicht vorgewölbt und gleichzeitig in geringem Grade verschmälert. Andere Infiltrate fanden sich in den Schnitten nicht. Das Infiltrat entspricht also zweifelsohne dem klinisch gesehenen isolierten Knötchen.

Fig. 2. Schnitt durch die Haut eines typischen Falles von Bergmanns Tuberculosis verrucosa cutis am Handrücken. Charakteristisch ist auch hier das Infiltrat nach der Form der Verbreitung und nach der Art der Infiltrationszellen — auch hier Lymphocyten, Leukocyten und Plasmazellen. — Das Infiltrat zieht meist als breiter Saum in der Cutis parallel der Oberfläche. Die Epidermispapillen sind stark hypertrophisch. Die obersten Epidermisschichten sind abgestoßen. Dieser Schnitt wurde abgebildet, weil es einer von den wenigen Fällen war, in dem der Nachweis von Riesenzellen mit randständigen Kernen gelang. Von Struktur und Aufbau eines Tuberkels ist nichts nachzuweisen.

Fig. 3. Schnitt durch die Haut des Falles von Mikuliczscher Krankheit. Der Schnitt zeigt die mehr herdförmige Anordnung der Infiltration; die Infiltration findet sich in der Cutis bis herunter in die Subcutis und in das subkutane Fettgewebe. In den Granulationsherden finden sich vielfach typische Riesenzellen mit randständigen Kernen. Es fehlt das feste bindegewebige Gerüst und die Septenbildung, dagegen finden sich neben Granulationszellen auch zahlreiche epitheloide Zellen.

Fig. 4. Ansetzen eines typischen Tuberkels, charakteristisch ist die Septenbildung, die Infiltration und vor allem das Vorhandensein typischer epitheloider Zellen, gelb gefärbt, Bindegewebe rot, Infiltration dunkle Kerne. Riesenzellen fehlen in diesem Schnitt. Die Knötchen bildeten sich spontan zurück. Vergl. Beobachtung II.

Fig. 5. Schnitt durch Lupus erythematosus malae; derselbe gibt die bekannten Verhältnisse, nämlich das in der Cutis gelegene und die Talgdrüsen umgebende kleinzellige Infiltrat wieder; infolge der Kompression durch

das stark entwickelte Infiltrat kommt es zu den bekannten hypertrophischen Erscheinungen an den Bälgen und Ausführungsgängen der Talgdrüsen. Die Veränderungen an den Talgdrüsen scheinen uns etwas Sekundäres zu sein, das Infiltrat demnach das primäre und charakteristische. Rechts im Schnitt sind mehrere Lappen einer Talgdrüse getroffen, umgeben von starken Infiltrationsherden ohne Riesenzellen.

Aus der k. k. Klinik für Dermatologie in Wien.
(Vorstand: Prof. Dr. G. Riehl).

Über das teleangiektatische Granulom Küttner.

Von

Dr. **Karl Reitmann,**
Assistenten der Klinik.

(Hiezu Taf. VIII.)

Vor kurzem hat Küttner unter der Bezeichnung „teleangiektatische Granulome“ [1]) ein eigenartiges Krankheitsbild beschrieben, das sich klinisch in Form kleiner, gestielter pilzförmiger Tumoren, die einzeln oder in geringer Anzahl an den peripheren Körperteilen auftreten und große Neigung zu Blutungen zeigen, repräsentiert. Weicht diese Erkrankungsform klinisch auch nicht wesentlich vom einfachen Granulome ab, so bietet doch der anatomische Befund reichlich Differenzen, die eine Trennung beider vollauf gerechtfertigt erscheinen lassen. Solche sind vor allem eine geradezu angiomartige Vermehrung der Kapillaren und eine Wucherung endothelialer Elemente, die dem einfachen Granulome nicht zukommen. In der französischen Literatur findet sich ähnliches vielfach unter dem Namen „Botryomycose humaine“ beschrieben und es sind sicher eine Reihe dieser Fälle mit denen Küttners identisch; bezüglich ihrer Genese hält letzterer ihren Ausgang von angiomatösen Bildungen für wahrscheinlich, ohne aber für diese Anschauung positive Argumente beibringen zu können.

Einiges interessante in dieser Beziehung bietet ein an unserer Klinik in Beobachtung gestandener Fall, bei dem sich

[1]) Bruns Beiträge zur klinischen Chirurgie. Bd. XLVII. 1905.

neben Lupus vulgaris, am Rücken eine der von Küttner gegebenen Beschreibung entsprechende Affektion vorfand.

Es handelte sich in demselben um einen vierzehnjährigen Jungen, dessen Vater und einzige Schwester leben und angeblich gesund sind; die Mutter soll vor drei Jahren an Hüftgelenksentzündung verstorben sein. Seit sieben Jahren leidet Patient an tuberkulösen Knochenprozessen an den Extremitäten, seit mehr als drei Jahren an Lupus vulgaris des Gesichtes und des harten Gaumens. Lungenbefund: Über beiden Spitzen mäßig lauter leicht tympanitischer Perkussionsschall, rechts kürzer als links. Grenzen normal, allenthalben respiratorisch prompt verschieblich. Auskultatorisch über beiden Lungen scharfes vesikuläres In- und kaum hörbares nicht protrahiertes Exspirium ohne Nebengeräusche.

Die Affektion am Rücken besteht mindestens seit zirca ein und ein viertel Jahr. Damals trat Patient wegen seines Lupus vulgaris in Spitalsbehandlung, wobei dieselbe zuerst bemerkt wurde. Dem Patienten selbst hat sie nie Beschwerden gemacht, weshalb er über ihre Entstehung keine Angaben machen kann. Es soll damals lediglich ein zirka erbsengroßer, dunkelroter gestielter Tumor, der leicht blutete und sich aus der ringsum normalen Haut erhob, an gleicher Stelle wie jetzt bestanden haben. Es wird von den damaligen Beobachtern ausdrücklich darauf hingewiesen, daß von dem beim letzten Spitalseintritt vorgefundenen roten Knötchen in der Umgebung des gestielten Tumors damals keine Spur vorhanden war. Der Stiel des Tumors soll zu dieser Zeit vom Zimmerarzt mit Seide ligiert worden sein, dieser selbst binnen zwei Tagen „vertrocknet" und abgefallen sein. Darauf sei ein ähnlicher Tumor binnen kurzen an gleicher Stelle wieder aufgetreten, der nach Angabe des Patienten zu Hellergröße herangewachsen und dann wieder eingetrocknet und spontan abgefallen ist; hieran hatte sich eine stärkere Blutung angeschlossen. In gleicher Weise soll der Knoten noch dreimal rezidiviert sein. Beim letzten Spitalseintritte des Patienten findet sich am Rücken desselben, zwei Querfinger unter und einwärts vom rechten Angulus scapulae eine Gruppe von in der Peripherie disseminiert stehender kleiner, stecknadelkopf- bis schrotkorngroßer Effloreszenzen, die nur wenig über das Nieveau der umgebenden Haut prominent im wesentlichen die Farbe des arteriellen Blutes zeigen. Unter Glasdruck verschwindet die rote Farbe, um einem ganz leichten bräunlichen Farbenton Platz zu machen. Einzelne dieser Knötchen zeigen eine Andeutung eines schwach rötlichen Randsaumes. Unter dem tastenden Finger erscheinen die Effloreszenzen als derbe, unelastische, ungefähr kugelige in das Gewebe der Cutis eingelagerte Tumörchen. Manchmal liegen solche Gebilde zu zweien oder mehreren nebeneinander und erinnern so deutlich an Teile einer Himbeere. Gegen die Mitte der Gruppe zu stehen die Effloreszenzen mehr gehäuft; sie sind hier weniger prominent aber dicht agminiert und zeigen hier neben der roten Komponente einen deutlich braunen Farbenton, der sich unscharf in die Umgebung verliert. Mitten aus dieser erhebt sich ein erbsengroßer, gestielt aufsitzender, nahezu

kugeliger, wenn man will auch als pilzförmig zu bezeichnender Knoten von dunkelblauroter Farbe und mäßig derber Konsistenz. Seine Oberfläche ist glatt, nur an seinem distalen Pole finden sich dunkelbraunrote, ihrer Hauptmasse nach aus geronnenen Blute bestehende Krusten aufgelagert, nach deren Ablösung die Oberfläche eitrig belegt erscheint. Der Stiel dieses Gebildes ist zirka 3 *mm* dick und sehr kurz. Der Tumor ist sehr leicht vulnerabel; sobald Patient keinen eigenen Schutzverband trägt, kommt es täglich nachts beim Schlafen zu ziemlich starkem Bluten aus dem Tumor. Erst durch die hiedurch stets erfolgende Beschmutzung seiner Wäsche wurde der Patient und seine Angehörigen auf die Affektion aufmerksam.

Nach längerer Beobachtungsdauer, während welcher sich keine Veränderungen ergaben, — Therapie wurde inzwischen außer einem Schutzverband keine angewendet — wurde in Narkose, die in erster Linie durch die gleichzeitig erfolgte Paquelinisierung der tuberkulös affizierten Mund- und Lippenschleimhaut indiziert erschien, die ganze Gruppe mit Ausnahme eines einzigen Knötchens, das zur weiteren Beobachtung stehen gelassen wurde, elliptisch umschnitten und bis auf die Fascie abpräpariert, die Wunde durch Naht geschlossen. Das so gewonnene Hautstück wurde sodann entsprechend zerkleinert, teils zur bakteriologischen Untersuchung verwertet, teils in steigendem Alkohol fixiert und gehärtet und so durch die gebräuchlichen Methoden der histologischen Untersuchung zugeführt.

Jedenfalls handelt es sich hier zunächst bei den kleinen Tumoren um hypertrophisches Gefäßgewebe in Geschwulstform. Die Tumoren selbst sind gegen die Umgebung scharf abgegrenzt, und erstrecken sich bis nahezu unter die Epidermis, von der sie stellenweise nur durch eine ganz dünne Bindegewebsschicht getrennt sind. Die Papillen sind in solchen Bezirken verstrichen, die Epithelschichte in ihrer Dicke etwas reduziert. In der Basalschicht der Epidermis neben den einzelnen Tumoren feinstkörniges braunes Pigment. Diese selbst erscheinen sehr kernreich und zunächst aus einem Knäuel von wirr durcheinandergehenden Kapillaren mit meist deutlichem Lumen aufgebaut. In dem visceralen Pol der Tumoren sieht man gewöhnlich ein oder zwei senkrecht aus dem subpapillären Netze emporziehende Gefäße, an denen lediglich ein gewisser Kernreichtum der Intima auffällig ist, eingehen und sich hier, soweit dies verfolgbar ist, rasch dichotomisch verzweigen. Neben vielen Zellen, deren Zugehörigkeit zu einem Lumen deutlich erweisbar ist, sind auch solche, bei denen dies nicht der Fall ist, die aber in morphologischer Hinsicht mit ihnen völlig übereinstimmen, vorhanden. Bei der Färbung nach van

Gieson erscheint der Großteil des Tumors gelb, nur entlang der mit größtem Lumen versehenen Gefäßstämmchen färben sich hier einzelne Fibrillen deutlich rosa. Das präformierte Bindegewebe der Umgebung ist durch den später eingelagerten Tumor gewissermaßen auseinander gedrängt und umgibt denselben in kreisbogenförmiger Anordnung wie eine Kapsel. Ein Einstrahlen von dieser ist nur an den wenigsten dieser Knötchen zu beobachten. Diese bindegewebige Kapsel enthält auch in ihren unmittelbar subepithelialen Anteilen Kapillaren; ein Zusammenhang dieser mit dem Gefäßknäuel der Knötchen war nirgends erweisbar. Die scharfe Abgrenzung gegen die Umgebung tritt besonders an Stellen, an denen infolge der Alkoholhärtung Schrumpfung stattgehabt, deutlich zu Tage. hier findet sich zwischen Neubildung und vorher bestandenem normalen Gewebe ausgeprägte Spaltbildung. Das elastische Gewebe fehlt im Bereiche der Tumörchen nahezu ganz, nur falls das größere zuführende Gefäß mit solchem versehen war, ist solches an der Eintrittsstelle desselben in unmittelbarer Beziehung zu diesem nachweisbar. In der Kapsel findet sich elastisches Gewebe in normaler Haut entsprechender Menge, nur seine Anordnung erscheint gleich wie die des Bindegewebes durch die eingelagerte Neubildung entsprechend modifiziert. Die Färbung mit polychromem Methylenblau mit Glyzerinätherdifferenzierung nach Unna ergibt das sehr reichliche Vorkommen von Plasmazellen im Bereiche der Tumörchen selbst. Diese neue Gewebsform findet sich zum größeren Teile in den eben geschilderten circumscripten mehr minder kugeligen Herden ganz oberflächlich in Stratum papillare eingelagert, doch bildet sie manchmal auch mehr strangförmige, vielfach mit einander in Verbindung stehende Massen entlang dem Zuge der normalen Blutgefäßversorgung.

In den tiefen Schichten des Stratum reticulare sind die großen Gefäße normal, nur in der Adventitia finden sich einzelne Plasmazellen. Auffällig ist ferner stellenweise ein gewisser Kernreichtum in letzteren, der aber in keiner Hinsicht charakteristisches bietet. Veränderungen gegen dieses Verhalten treten erst stellenweise in der Höhe der Knäueldrüsen ein. Diese selbst, sowie die dieselben unmittelbar versorgenden

Kapillaren unterscheiden sich in nichts von der Norm. Hier und weiter oberflächenwärts findet sich vielfach in den Gefäßen eine reichliche Zunahme der Endothelkerne zunächst der Fläche nach, so daß sich nahezu Kern an Kern anlegt, nur an einzelnen Stellen hat es den Anschein, als ob zwei oder drei Kerne, die die Charaktere der endothelialen an sich tragen, nebeneinander lägen. Manchmal finden sich ganze ziemlich dicke Stränge, die senkrecht zur Epidermis emporziehen und aus Zellen aufgebaut sind, die morphologisch endothelialen Elementen entsprechen; es lassen sich zwar in diesen einzelne nahezu parallel ziehende Kapillargefäße nachweisen, aber weniger als der Zahl der Kernschichten entsprechen würde. Hier finden sich nur selten Plasmazellen eingelagert.

Entsprechend der Basis des großen Tumors erscheinen die kleinen Knötchen konstituierenden Gewebe hier in größeren Massen angehäuft. Auffällig ist ersteren gegenüber nur noch die viel stärkere Zunahme der Zahl der Kerne. Auch hier bildet es Knötchen und Stränge, nur liegen die einzelnen solchen viel dichter beieinander, d. h. die sie trennenden Bindegewebssepta sind relativ dünn. Diese eigenartige Um- und Neubildung erstreckt sich hier bis zur Tiefe der Knäueldrüsen und vielfach noch tiefer. Letztere selbst weisen nichts abnormes auf. Außerdem finden sich da einzelne Gefäße mit weitem Lumen, sicher viel weiter als der Norm entspräche, mit lediglich aus Endothel bestehender Wandung; sie enthalten sowohl rote wie weiße Blutkörperchen und sind offenbar ektatische Venen. Auf das besonders reichliche Vorkommen von Plasmazellen im Bereiche der Neubildung und deren unmittelbarer Umgebung ist bereits hingewiesen worden; sie liegen da ganz regellos und für gewöhnlich einzeln. Daneben finden sich noch in der Umgebung und an der Basis des großen Tumors Mastzellen, in den Knötchen selbst, reihen- und gewissermaßen mantelförmig nur einzelne Kapillarabschnitte angeordnet; aber auch, allerdings selten, unabhängig von diesen in der Umgebung von Gefäßen auch mitten in Schweißdrüsenknäueln. An der Peripherie des Stieles finden sich auch vereinzelt Infiltrate mononucleärer Rundzellen. Auf einigen Schnitten sieht man in der Tiefe der Stielgegend zwei Stücke von La-

nugohaaren nebeneinander liegend von einigen sogenannten Fremdkörperriesenzellen umgeben und um das ganze herum eine dünne konzentrische Bindegewebsschichte; noch tiefer finden sich Reste einer Haarpapille.

Von einem eigentlichen Stiele kann bei dem kugeligen Bau des Tumors nicht recht die Rede sein; es ist hier vielleicht besser von einer Übergangsstelle zu sprechen; an dieser finden sich zunächst auch ektatische Venen in Mehrzahl sowie ein relativ großes arterielles Gefäß mit Zeichen von Intimawucherung umgeben von jungem, kernreichem Bindegewebe, das nur von einigen wenigen zellreichen Kapillaren durchzogen wird.

Im wesentlichen gleichen Bau wie seine Basis behält der Tumor selbst in seinem proximalen Teile bis gut zu seiner halben Höhe bei. Hier ändern sich die Verhältnisse nur insoferne, als sich die beschriebenen Knoten peripheriewärts in eine Menge einzelner distinkter Kapillaren auflösen. Letztere anastomotieren vielfach mitsammen und bilden so gewissermaßen ein zeimlich weitmaschiges Netz, dessen Maschen gegen die Oberfläche zu immer größer werden. Die Wand der Kapillaren wird von einem ziemlich kernreichen Endothel gebildet, zwischen denselben findet sich ein sehr dünnfaseriges Bindegewebe, das an den Knötchen ziemlich dicht angeordnet nach oben zu immer spärlicher wird, sich aber um die Kapillaren zu einer Art Gefäßscheide verdichtet. In dasselbe sind einzelne Fibroblasten, sternförmige Zellen, wie man sie im Schleimgewebe findet, einige wenige Plasmazellen und reichlicher mononucleäre Leukocyten eingeschlossen. Die oberflächlichsten Schichten zeigen gewissermaßen einen ödematösen Habttus; die Getäße sind weit auseinander gedrängt, die dazwischen sich ausspannenden Bindegewebsfibrillen recht spärlich, der Zusammenhang von Epidermis und Unterlage erscheint gelockert, die Epidermisgrenze hat wellenartige Form angenommen und die Wellentäler entsprechsn jenen Stellen, an denen das darunter liegende Bindegewebe dicker angeordnet ist. An einer Stelle erscheint der Zusammenhang überhaupt nahezu ganz aufgehoben, die Epithelstrecke maximal verdünnt und darunter ein wenige Leukocyten einschließendes Fibringerinnsel. An einer

anderen Stelle färbt sich die zwischen den beschriebenen Bindegewebsfibrillen gelegene Grundsubstanz mit Hämatoxylin ganz schwach blau.

Die Oberfläche des Tumors erscheint nirgends exulceriert, derselbe ist nahezu überall von einer ziemlich dicken Epidermisschichte überkleidet. Nur am distalen Pol ist sie an einer Stelle stark verdünnt, die einzelnen Zellen zu spindeligen Elementen ausgezogen, zwischen welchen nur mehr in den Randpartien die Interzellularbrücken erhalten sind. In der Mitte sind die einzelnen Zellen mehr auseinander gewichen und schließen Hohlräume zwischen sich ein, die fädige Massen, wahrscheinlich Fibrin enthalten. Hier wie in der nächsten Umgebung reichlichst Leukocyten in Durchwanderung begriffen. Die Hornschichte, in der Umgebung des Tumors normal, erscheint am Stiel verdickt und in mehrere übereinander liegende Lamellen aufgelöst; weiter distal wird sie deutlich parakeratotisch und enthält reichlichst Leukocyten. Über jener eben früher beschriebenen, eigenartig veränderten Stelle am Pol ist sie nur in dünner Schicht unmittelbar über der Epidermis deutlich als solche kenntlich. Hingegen bildet gerade hier eine dicke, parakeratotische Hornmassen und Bakterienhaufen noch deutlich als solche erkennen lassende, aber sonst sich diffus färbende, über Millimeter dicke Kruste die äußere Oberfläche, zwischen welcher und Epidermis ein gewissermaßen linsenförmiger Hohlraum besteht, der von massenhaften nekrotisierenden Leukocyten, Fibringerinnungsprodukten und einzelnen kugeligen Kokkenhaufen, die grambeständig sind, sowie einigen abgelösten und in verschiedenen Stadien der Verhornung begriffenen Epithelzellen erfüllt ist.

Aus einem kleinen aseptisch geöffneten Knötchen angelegte Kulturen blieben steril, aus dem großen Tumor ließ sich nur ein dem Staphylococcus pyogenes aureus kulturell wie morphologisch vollständig entsprechender Mikroorganismus kultivieren, der von Pferdeserum nicht agglutiniert wird. Impfversuche mit Materiale vom kleinen Knötchen am Menschen blieben bisher (4 Monate Beobachtungsdauer) ohne Ergebnis. Hefen waren weder mikroskopisch im Schnitt noch kulturell nachweisbar.

Es ergibt sich nun die schwierig zu beantwortende Frage, in welche Klasse der Tumoren zunächst die kleinen Knötchen einzuordnen sind; daß sie nicht entzündlicher Natur und auch keine Form von Tuberkulose sein können — es wurden übrigens auch Schnittfärbungen auf Tuberkelbazillen mit negativem Ergebnisse versucht — ist aus dem histologischen Befunde ja ohneweiters klar ersichtlich. Jedenfalls handelt es sich um Zunahme und Neubildung von Kapillargefäßen und zwar wie einerseits schon aus dem klinischen Befunde hervorgeht und andererseits auch der Zusammenhang mit dem subpapillären Blutgefäßnetze, sowie der Nachweis von roten Blutkörperchen in denselben ergibt, solcher der Blutbahn; mit dieser vergesellschaftet sich sowohl eine Kern- beziehungsweise Zellanreicherung in ihren Wandungen, als auch das Auftreten von Zellen, die die Charaktere der Endothelien zeigen, ohne mit dem Lumen selbst in Beziehung zu treten. Es kommen somit, will man sie überhaupt den Tumoren zuzählen, nur das Kapillarhämangiom sowie das sogenannte Hämangioendotheliom in engere Wahl. Es hängt lediglich von der weiteren oder engeren Fassung, die man persönlich diesen Begriffen zu geben geneigt ist, ab, ob man sich für das eine oder andere entscheidet. Auch das Kapillarhämangiom ist in gewissem Sinne ein Endotheliom, eine Tumorform, die bei dem nahezu gänzlichen Fehlen einer Zwischensubstanz aus Endothelien, Endothelsprossungen hervorgegangen und stets aus solchen bestehend unter letzteren als den weiteren Begriff fällt. Da sich hiezu noch Wucherungsvorgänge der Zellen in den großen Gefäßen, sowie im Bereiche der Tumoren selbst hinzugesellen, so erschiene auch — wobei aber nochmals betont werden soll, daß sich diese Auffassung mit dem herrschenden Schema keineswegs deckt — ihre Bezeichnung als Hämangioendotheliom einigermaßen gerechtfertigt. Die ältere noch vielfach festgehaltene Nomenklatur möchte hier vielleicht von einem Angiosarkom sprechen; abgesehen davon, daß sich für den Kliniker mit der Bezeichnung Sarcom der Begriff der absoluten Malignität verbindet — wovon in vorliegendem Falle doch kaum die Rede sein kann, verstehen wir heute unter Sarkom die Tumoren desmoiden Ursprungs mit unvollkommener Gewebsreife; hier handelt es sich aber um

präzise als Elemente endothelialer Natur charakterisierte Zellen. Allerdings erscheint der Endothelzelle in dieser Begriffsbestimmung (Borst) bei ihrer eigenartigen histologischen Stellung nicht voll Rechnung getragen; wir wissen heute, daß sich die Endothelzellen loslösen und zu einer Wanderzelle werden, als solche phagocytäre Tätigkeit zeigen kann, sich unter gewissen Bedingungen z. B. in thrombotierten Gefäßen in einen Fibroblasten zu verwandeln und Bindegewebe zu produzieren befähigt wird. Es ist daher auch in unserem Falle nicht auszuschließen, daß die wenigen innerhalb der Tumörchen darstellbaren Bindegewebsfibrillen von Endothelzellen produziert wurden und die Tumoren sonst in Gänze endothelialen Ursprungs wären.

Offenbar aus solchen kleinen Tumoren hervorgegangen verdankt der große, pilzförmige Granulationspfropf vielleicht einem Trauma oder einer chronischen Reizung seine unmittelbare Entstehung; etwas positives für die eine oder die andere dieser Annahmen läßt sich freilich nicht erbringen. Schließlich konnte dieser auch spontan entstanden sein; allerdings wäre dann eher ein Wachstum des Tumors unter Beibehaltung seines eigentlichen Wachstumscharakters zu erwarten. In den oberflächlichsten Schichten treffen wir die deutlichen Zeichen von Entzündung und Granulationsgewebsbildung an; wir sehen ferner ein ganz allmähliches Übergehen des histologischen Bildes von der Tiefe zur Oberfläche, so daß speziell durch letzteres der Gedanke wachgerufen wird, daß der Knoten spontan bis zu einer gewissen Größe herangewachsen ist und dann die entzündungs- beziehungsweise granulationsbefördernde Ursache — vielleicht bloß mechanische Reizung durch die Kleidung — dazugetreten sei, durch deren Hinzukommen dann einerseits das Wachstum selbst entsprechend modifiziert, anderseits Tumorelemente und Derivate zur Vascularisation des jungen neuproduzierten Gewebes herangezogen worden seien.

Der histologische Befund an unserem größten Tumor deckt sich im wesentlichen mit denen in Küttners Fällen. Auch in diesen wurzelte die Geschwulst mit ihrer Basis im Corium und ist durch eigene dichte Bindegewebslagen, die ziemlich gleichmäßige kleinzellige Infiltration zeigen, gegen die

Umgebung abgegrenzt. In der Umgebung der Geschwulstwurzel fanden sich in einem Falle deutliche Intimawucherungen an den Gefäßen, die stellenweise einen recht bedeutenden Grad erreichten. Die Tumorwurzel selbst besteht aus Haufen von spindelförmigen Zellen, die von zahlreichen Kapillaren durchzogen einer Wucherung von Endothelzellen ihre Entstehung verdanken. Die Haufen sind durch Bindegewebssepten von einander getrennt; im Stiel selbst nehmen sie an Mächtigkeit zu und verleihen ihm so festen Halt. Gegen den pilzförmigen Tumor zu treten die Zellmassen mehr in den Hintergrund, um einer stärkeren Entwicklung der Kapillaren Platz zu machen. Letztere gewinnen nach oben zu immer mehr an Mächtigkeit, so daß die Geschwulst schließlich der Hauptsache nach aus Convoluten von engen und weiten Kapillaren besteht. Daneben finden sich noch vereinzelte Zellhaufen und Reste solcher in Form die Gefäße stellenweise mehr oder minder dick umkleidender Zellmantel. Sonst liegt zwischen ihnen nur ein Netzwerk feiner Fäserchen nicht weiter definierbarer Natur und spärliche Zellen, die mitunter, ohne aber Schleimgewebe zu produzieren, Sternform annehmen. Dieses histologische Bild erscheint vielfach durch äußere Einwirkung und ihre Folgen, z. B. Hämorrhagien etwas getrübt.

Das, was Küttner vorgelegen ist, scheint klinisch der Botryomykose humaine der Franzosen sehr ähnlich gewesen, aber mit ihr nicht identisch zu sein, wenigstens habe ich aus der französischen Literatur, soweit mir dieselbe zugänglich gewesen ist, die Überzeugung von ihrer Identität nicht gewinnen können. Darier gibt in der Traite pratique von derselben im wesentlichen folgende Beschreibung: es handelt sich zunächst hier um eine einheitliche, gut determinable Erkrankung, die in ihrer objektiven Erscheinungsform ebensoweit in ihren histologischen Veränderungen stets identisch von einem konstant gleichen Parasiten veranlaßt wird. Man beobachtet mitunter an den Händen oder auf den Fingern oder auch auf der Fußsohle kleine framboesiforme Bildungen von Erbsen- bis Haselnußgröße, die mitunter gestielt sind. Häufig trifft man bei den daran Erkrankten die anamnestische Angabe von einem Stich oder einer Verwundung, die sie sich an gleicher Stelle,

wo der Tumor sitzt, früher zugezogen haben. Alle schon genug zahlreichen Beobachtungen ergaben das Fehlen der Epidermis, die an der Basis des Stiels oder noch tiefer aufhört. Dagegen finden sich an der Oberfläche nekrotische Massen und eingetrockneter Eiter. Die periphere Zone der Neubildung besteht aus Leukocyten und Embryonalzellen; im Zentrum findet sich junges Bindegewebe, das sehr reich an Gefäßen „a parois embryonaires" ist; die Bindegewebsbündel ziehen nach allen Richtungen, um schließlich durch den Stiel auszutreten. Im großen ganzen hat sie den Bau eines großen, entzündlichen Granulationswärzchens.

Histologisch ist diese „Botryomykose" also ein reines Granulom auf vorher normaler Haut entstanden; die Angabe, daß es reich an Gefäßen, kann uns auch bei einem simplen Granulom nicht wundernehmen, denn dies ist eben auch mit ein Charakteristikon für Granulationsgewebe und genügt allein nicht, um für sie eine Sonderstellung zu schaffen. Sicher identisch sind Küttners, Benneckes und mein Fall.

Eine weitere Frage für sich ist es, welche Stellung diese „Botryomykose humaine" zur Botryomykose der Tierpathologie einnimmt. In letzterer begreift dieser Ausdruck eine Reihe klinisch verschiedener Krankheitsbilder in sich, die einen eigenen, eigenartigen dem Staphylococcus pyogenes aureus nahestehenden Erreger zur gemeinsamen Ursache haben sollen. Von den verschiedenen Formen der Botryomykose, auf die alle näher einzugehen hier nicht am Platze und bezüglich derer auf die Handbücher der Tierheilkunde zu verweisen ist, ist es zunächst nur jene, die aus kleinen infizierten Verletzungen hervorgegangen, als papilläre Bildungen von über Erbsengröße einzeln oder zu mehreren beetartig bis handflächengroße Hautpartien besetzend auftritt, die mit der oben gegebenen Beschreibung einigermaßen übereinstimmt und mit solchen Fällen identifiziert wurde.

Unter „Botryomyces" wurden Kokkenhaufen verstanden, die von meist kugeliger Form zu makroskopisch sichtbaren, gelblichweißen, sandkornartigen Gebilden heranwachsen können. Das Vorhandensein solcher wurde als für diesen Prozeß pathognomonisch angesprochen. Doch bestehen, wie auch bereits

Küttner anführt, zwischen dem sogenannten Botryomyces und den gewöhnlichen Staphylokokken weder nennenswerte kulturelle noch morphologische Unterschiede, und das wesentliche Postulat Koch für den Nachweis eines spezifischen Erregers, die Hervorrufung der gleichen Affektion durch Überimpfung aus der Kultur erscheint auch noch nicht durch einwandfreie Resultate erfüllt. Finden sich diese „Botryomyceskolonien" auch konstant bei der gleichnamigen Affektion unserer Haustiere, so wurden ähnlich doch nur in 30% der als Botrysmykose beim Menschen angesprochenen Fälle nachgewiesen, und in diesen hatte es sich ausschließlich um alte, seit längerer Zeit bestehende Tumoren gehandelt, bei denen sich nur in den peripherstен, der Infektion von außen unmittelbar ausgesetzten Partien solche Kokkenhaufen vorgefunden hatten. Mehr der Kuriosität halber sei hier die Anschauung Ponects und Dors angeführt, die diese Kokkenhaufen die „amas muriformes" als Ergebnis eines eigenartigen Degenerationsvorganges der Epithelzellen angesehen haben wollten.

Histologisch wurde die Botryomykose erst neuerlich wieder von Benneckе untersucht; seine Befunde kann ich nach eigener Untersuchung mir durch Professor Dr. Th. Schmied von unserer tierärztlichen Hochschule in dankenswerter Weise überlassenen fixierten Materials im wesentlichen bestätigen. Der Gesamteindruck dieser Geschwülste und ich beziehe mich damit speziell auf den Kastrationsschwamm des Pferdes, der uns beiden zur Untersuchung vorgelegen, ist der eines Mykofibroms, d. h. eines Fibroms, in das sich einzelne Pilzherde eingelagert finden. Die fibröse Natur tritt besonders an älteren Geschwülsten klar zu Tage, Kapillaren finden sich reichlicher nur um die eingelagerten abszeßartigen Herde.

An jüngeren Tumoren tritt das fibröse Gewebe mehr in den Hintergrund und erscheint hier mehr in Form eines groben Maschenwerkes, zwischen das einzelne in eitrige Umschmelzung übergehende, in ihrem Zentrum Botrysmyceshaufen einschließende Abszeßchen eingelagert erscheinen. An der Übergangszone zwischen beiden findet sich ziemlich reichlich neugebildetes Bindegewebe und Kapillaren. Auf noch jüngerem Stadium der Entwicklung sollen diese Tumoren ihrem Aufbau nach einfachem Granulationsgewebe entsprechen.

Das Bestehen eines der „Botryomykose" der Tiere analogen Erkrankung des Menschen erscheint demnach wohl sehr in Frage gestellt; aber es ist Küttner nicht beizupflichten, wenn er als das, was man unter dem Namen Botrysmycosis hominis beschrieben hat, als einheitliches klinisch wie histologisch charakteristisches Krankheitsbild betrachtet. Dies trifft zwar für seine, Benneckes und meine Fälle zu und auch für einige aus der französischen Literatur (z. B. Dor), kaum aber die große Mehrzahl letzterer zu, da die Mehrzahl der Beschreibungen viel zu unbestimmt ist, um überhaupt eine sichere Klassifikation zu gestatten. Unser Fall bietet für die Küttners gewissermaßen eine Ergänzung und vielleicht auch einige Aufklärung, indem er den Ausgang dieser Bildungen von angiomatösen Anlagen, die Küttner annimmt aber nicht beweisen kann, ziemlich wahrscheinlich macht. Ein multiples Auftreten solcher Tumoren wurde bisher außer in unserem, nur in einem Falle Küttners und nach Frédériks Angabe einmal von Delore beschrieben.

Erst in jüngster Zeit wurde von Bassewitz und Benecke im Archiv für Tropenhygiene auf eine eigenartige einzelne Charaktere einer Infektionskrankheit zeigende Affektion aufmerksam gemacht, die ersterer in Brasilien zu beobachten Gelegenheit gehabt hatte. Nach einer zirka 21tägigen Inkubationszeit kommt es hiebei zu einer plötzlichen „en bloc-" Eruption lebhaft rot gefärbter Papeln, die sich besonders im Gesicht, auf dem Hals, der Axilla und den Geschlechtsteilen lokalisieren. Desgleichen können auch die Schleimhäute, Mund, Nase, Uretra und Rektum in gleicher Weise befallen werden. Diese Papeln entwickeln sich nun zu bis kleinapfelgroßen, teils gestielten Tumoren, die einer spontanen Rückbildung fähig sind und, falls keine Sekundärinfektion hinzutritt, oben sichtbare Narbe abheilen. Die Krankheit verläuft völlig afebril, ohne spontane Schmerzen und Pruritus, hämatologisch war Oligocythämie nachzuweisen. Histologisch sind diese Tumoren den Mitteilungen Benneckes zufolge dem Küttnerschen teleangiektatischen Granulome zum Verwechseln ähnlich, Mikroorganismen, insbesondere Spirochaeten konnten in denselben nicht nachgewiesen werden, doch sprechen Art des Auftretens

und die klinischen Erscheinungen immerhin für die Annahme eines infizierenden Agens. Das Rezidivieren im dritten Falle Küttners gleichwie in unserem, unser fehlgeschlagener Infektionsversuch am Menschen, das lange Bestehen in unserem Falle, der Mangel einer spontanen Rückbildung, das bereits seit neun Monaten unveränderte Bestehen des einen von uns stehen gelassenen Knötchens machen es aber nahezu gewiß, daß es sich hier um zwei eigene Erkrankungsformen handelt. Die unsere europäische möchte ich den Geschwülsten zuzählen, die andere dürfte eher den infektiösen Granulomen zuzurechnen sein. Die Benennung „teleangiektatisches Granulom" trägt dem anatomischen Aufbau Rechnung und erscheint als solche berechtigt; sie könnte in ätiologischer Hinsicht allerdings präjudizieren, solange aber in dieser Beziehung nichts sichergestellt ist, erscheint für uns ausschließlich der anatomische Aufbau maßgebend.

Erklärung der Abbildungen auf Taf. VIII.

Fig. 1. Bild der Affektion in natürlicher Größe.

Fig. 2. Schnitt durch ein kleines Knötchen. Polychromes Methylenblau. Vergrößerung 200.

Aus der dermatologischen Abteilung des städtischen Rudolf Virchow-Krankenhauses in Berlin.

Multiple Polypenbildung der hinteren Harnröhre.

Von

San.-Rat Dr. **Wechselmann.**

(Hiezu Taf. IX.)

Obgleich die Erkrankungen des Colliculus seminalis und ihre Beziehungen zu den verschiedenartigen nervösen Störungen sowohl der Genitalsphäre wie des Allgemeinzustandes genügend bekannt sind und auch pathologisch-anatomisch besonders von Finger(1) beschrieben sind, haben sie doch, wie dies auch Wossidlo(2) in seiner jüngsten Arbeit, in welcher er seine reichen Erfahrungen über diese Affektionen bespricht, hervorhebt, praktisch nicht die Würdigung gefunden, welche sie wegen ihrer klinischen Bedeutung und Häufigkeit verdienen. Zutreffend erklärt Wossidlo dies mit der Unbequemlichkeit und Schwierigkeit, welche die Urethroscopia posterior bisher machte und er hat daher auch durch Verbesserung des Instrumentariums versucht, die Technik der Untersuchung zu erleichtern. Mit dem Goldschmidtschen(3) Irrigationsurethroskop hat Wossidlo noch nicht genügend gearbeitet, um ein abschließendes Urteil zu fällen. Diese Untersuchungsmethode stellt jedoch einen so enormen Fortschritt dar, daß für die Diagnostik der Krankheiten der hinteren Harnröhre mit ihrer Einführung eine neue Ära beginnt, da sie durch die überraschende Plastik und Eleganz der Bilder, durch die Größe

des Gesichtsfeldes die pathologischen Veränderungen dieses Gebietes — speziell auch des bisher unserer Untersuchung fast gar nicht zugänglichen, zwischen Colliculus seminalis und Blasenmündung gelegenen Teiles der Harnröhre — in bisher ungeahnter Weise erschließt. Besonders die Dermatologen haben deshalb auch Veranlassung, sich diese Methode zu eigen zu machen, weil ihre Technik, wenn man sich genau an die Goldschmidtschen Anweisungen hält, durchaus nicht schwierig ist, so daß es mit Leichtigkeit gelingt, die Bilder, welche jeden Betrachter durch ihre Klarheit überraschen und fesseln, malen zu lassen und auch bei geeigneter Fixierung des Endoskops einer größeren Zahl von Ärzten zu demonstrieren. Außerordentlich erleichert ist vor allem die Erkenntnis der sicherlich in ihrer Häufigkeit ganz wesentlich unterschätzten Polypen der hinteren Harnröhre, welche manchmal in großer Zahl vorhanden sein können, wie dies in dem Fall, über welchen hier berichtet wird, in außergewöhnlichem Maße beobachtet wurde.

Der jetzt 29jährige kräftige und sonst gesunde Arbeiter A. erkrankte vor 7 Jahren zum ersten Male an Gonorrhoe, an welche sich in den darauf folgenden Jahren in mehr weniger großen Zwischenräumen wiederholt Tripperinfektionen anschlossen. Die letzte derartige Ansteckung erfolgte 1905 und ergriff die hintere Harnröhre in heftiger Weise; es traten sehr starker Harndrang und lebhafte Schmerzen bei der Miktion auf, welche Wochen lang anhielten und überhaupt nie mehr ganz wichen, so daß der Patient in ständiger ärztlicher Behandlung blieb. Die gänzlich wirkungslose Behandlung bestand bis in die letzten Monate in Einspritzungen und der Darreichung innerer Medikamente. In den letzten Monaten verlor der Patient anfangs nur am Schlusse des Harnaktes, später auch gänzlich unabhängig von der Miktion bald kleinere, bald erheblichere Mengen von Blut aus der Harnröhre unter lebhaften, vom Damm nach dem Gliede sich hinziehenden Schmerzen. Dabei bestand das Gefühl des „Nichtfertigwerdens“ beim Harnlassen. Irgendwelche Störungen bei der Ejakulation des Spermas oder in der Wollustempfindung bestanden nicht. Der Urin war getrübt. Eine von hervorragender Seite vorgenommene cystoskopische Untersuchung stellte eine leichte Balkenblase fest, ohne die eigentliche Ursache zu finden; dementsprechend war auch die Behandlung, welche in Instillationen, Blasenspülungen, Bädern, inneren Medikamenten bestand, ohne Erfolg, so daß Patient das Krankenhaus aufsuchen mußte.

Die Untersuchung ergab aus der von Strikturen freien Harnröhre keinen Ausfluß, während aus der mäßig empfindlichen, aber sonst

nicht veränderten Prostata ein gonokokkenfreies aus vereinzelten Leukocyten und zahlreichen Epithelien bestehendes Sekret exprimiert werden kann. Beide Urinportionen trübe.

Da in Rücksicht auf die Beschwerden an wesentliche Veränderungen in der hinteren Harnröhre gedacht werden mußte, wurde sofort die Goldschmidtsche Endoskopie vorgenommen. Bei nicht tiefer Einführung und Senkung des Instruments sieht man über dem Samenhügel hinweg perspektivisch im Hintergrunde eines Tunnels flottierende rote Polypen (Fig. 1). Bei genauer Einstellung sieht man zwei vereinzelte, nunmehr stark vergrößert, links dicht vor dem Collliculus seminalis (Fig. 2, in der Figur nur der innere sichtbar), während man hinter demselben in der Fossula prostatica ein ganzes dichtes, hahnenkammartig zerklüftetes Beet derartiger polypöser Bildungen bis dicht an den Blasenmund reichend erkennt. (Fig. 3.) Die Schleimhaut sowohl am Colliculus seminalis, wie an dem die Urethra begrenzenden Prostataabschnitt ist samtartig aufgelockert und kleinhöckrig granuliert.

Bei Einführung des Endoskops für die hintere Harnröhre gelingt es nur die beiden vorderen Polypen als kleine Bildungen entsprechend etwa den Abbildungen bei Burckhardt(4) zu Gesicht zu bekommen, während die Besichtigung der hinten sitzenden Gebilde durch den Eintritt von Urin in den Endoskop tubus unmöglich gemacht wird.

Die Behandlung besteht in Ätzung der Schleimhaut mit Jodtinktur und Entfernung der Polypen und zwar des vorderen mit der Dittelschen Zange, während für die hinteren ein Goldschmidtsches noch nicht veröffentlichtes kaustisches Instrument benutzt wird.

Den mikroskopischen Bau eines abgetragenen Polypen zeigt Fig. 4. Er zeigt einen adenomatösen Bau und papilläre Oberfläche neben kleinzelliger Infiltration des stark vaskularisierten Bindegewebes.

Die Literatur über Polypenbildung in der hinteren Harnröhre ist ziemlich dürftig.[1]) Und wenn man liest, daß so erfahrene

[1]) Über die in großer Massenhaftigkeit tumorartig in der ganzen Harnröhre auftretenden Polypen, welche zu Fistelbildungen führen und die Entfernung des Penis nötig machen, hat kürzlich Fluss aus der Zuckerkandlschen Abteilung berichtet. (Wiener klinische Wochenschrift 1907, Nr. 40.)

Beobachter, wie Wossidlo, nur zwei Fälle beobachtet haben und Arthur Lewin(5) und Burckhardt (l. c.) auch nur von vereinzelten Beobachtungen berichten, so müßte man annehmen, daß sie ein seltenes Vorkommnis darstellen. Demgegenüber geht schon aus den Abbildungen bei Goldschmidt hervor, daß derartige Bildungen durchaus nicht selten sind und ich selbst habe in den letzten Monaten vier Fälle von starker Polypenbildung im Gefolge von chronischer Gonorrhoe und von Tuberkulose des Hodens und der Samenbläschen endoskopisch feststellen können, ohne die kleinen flottierenden Schleimhautwucherungen mitzurechnen, welche ich sehr oft als Ursache sexueller Neurasthenie im Gefolge von chronischer Gonorrhoe und Prostatitis gesehen habe. Mit Recht bemerkt Goldschmid(6), daß diese auffallend häufigen polypösen Wucherungen sicherlich an vielen Reizsymptomen schuld sind. Daß sie dem Untersucher häufig entgehen, geht schon daraus hervor, daß sowohl in dem zweiten Falle von Wossidlo (l. c. p. 251), wie in dem von Lewin ausdrücklich berichtet wird, daß sie von verschiedenen Urologen erfolglos cystoskopisch untersucht worden seien, wie es ja ähnlich auch in unserem Falle war und leicht erklärlich ist, da diese Fälle der Cystoskopie natürlich nicht zugänglich sind. Aber selbst bei der gewöhnlichen Urethroskopia posterior entgeht sicherlich auch geübten Untersuchern ein Teil der Polypen, was auch Lewin andeutet, wegen der Kleinheit des Gesichtsfeldes und vor allem sind wohl nur die vor oder direkt am Samenhügel sitzenden gut einzustellen, während die Untersuchung der in dem individuell verchieden großen Abschnitt der Urethra zwischen Colliculus seminalis und Blasenmund sitzenden Polypen durch Urineintritt in den Tubus sehr schwer oder unmöglich gemacht wird. Wossidlo gibt an, daß sich bei seinem Instrument diese Störung in der Regel vermeiden läßt; für das Goldschmidtsche Instrument trifft dieser Mangel nicht zu und deswegen erlaubt es stets eine sichere Diagnosenstellung, weil die Zotten sich im Wasser aufrichten und so entfaltet, außerordentlich leicht sichtbar werden. Daß die Farbenunterschiede durch den Druck der Irrigationsflüssigkeit etwas verwischt werden, hat für die Betrachtung der Polypen keine Bedeutung. Daß diese polypösen

Bildungen auch in der pathologischen Anatomie wenig beachtet werden, erinnert, wie Goldschmidt(6) bemerkt, an die Tatsache, daß ebenso durch die Laryngoskopie und Cystoskopie die Häufigkeit von Polypen nachgewiesen wurde, welche dem pathologischen Anatomen entgangen war und daß es sich in der engen Harnröhre naturgemäß nur um Miniaturbildungen handelt.

Literatur.

1. Handbuch der Urologie. Bd. III. p. 981.
2. Zeitschrift für Urologie. Bd. II, Heft III. J. 1908.
3. Berliner klin. Wochenschrift 1906. Nr. 6. Münchner medizinische Wochenschrift 1907. Nr. 14 und besonders: Die Irrigations-Urethroskopie in Folia urologica. Bd. I. Nr. 1 und 2.
4. Handbuch der Urologie. Bd. III. p. 268. Taf. IV.
5. Zeitschrift für Urologie. Bd. II. Heft IV. 1908. p. 320.
6. Goldschmidt. Betrachtungen über die Endoskopie der Harnröhre. Therapie der Gegenwart. November 1907. p. 3.

Die Erklärung der Abbildungen auf Taf. IX ist dem Texte zu entnehmen.

Dermatologische Beobachtungen aus West-Grönland.

Von

Dr. **Rudolf Trebitsch** (Wien).

(Hiezu Taf. X und 5 Abbildungen im Texte.)

I. Eine eigenartige Form der Alopecie.

Während meines Aufenthaltes in West-Grönland im Sommer 1906 gelang es mir, eine bis nun in der Literatur noch nicht beschriebene Form der Alopecie zu beobachten. Sie mußte mir umsomehr auffallen, als ich sie in großer Häufigkeit und zwar ausschließlich bei weiblichen Individuen antraf, während wir ja von Europa aus an das ausgesprochene Überwiegen der Alopecie bei Männern gewöhnt sind. Die Affektion ist so häufig, daß das Vorkommen derselben bei erwachsenen Grönländerinnen nahezu die Regel bildet.

Die Besprechung der klinischen Symptome geschieht am besten an der Hand einiger, nach meinen photographischen Aufnahmen hergestellter Zeichnungen.

Fig. 1 zeigt eine in den Zwanzigerjahren stehende Grönländerin aus Godthaab in Südgrönland.[1]) Wir sehen auf ihrem Kopfe an ihrer linken Regio parietalis eine handtellergroße Stelle der Haare beraubt; die Affektion verliert sich in unscharfen Grenzen gegen den Hinterkopf, setzt sich aber nach vorne zu ziemlich scharf gegen einen breiten, an der Stirnhaargrenze erhaltenen Saum ab.

[1]) Westgrönland wird in Nord- und Südgrönland eingeteilt, beide durch den Polarkreis von einander geschieden.

1

An Fig. 2, einer ebenfalls zwischen dem 20. und 30. Lebensjahre stehenden Grönländerin sehen wir mehrere die Regio parietalis und teilweise auch occipitalis betreffende kahle Stellen. Sie sind jedoch nicht vollständig der Haare beraubt und erhalten durch Strecken mit dichterer Behaarung ganz unregelmäßige Konturen. Diese Konturen der einzelnen Herde erscheinen stellenweise bereits unterbrochen, so daß eine im weiteren Verlaufe eintretende Konfluenz der Teilherde zu einem großen Herd plausibel gemacht wird. Auch eine Stelle der Nacken-Region zeigt bereits beginnenden Haarausfall. Die Photographie 1 auf der beigefügten Tafel zeigt den Kopf derselben Grönländerin von der anderen Seite.

2

3

Fig. 3 zeigt die Affektion bei einer ungefähr 30 Jahre alten Grönländerin. Hier sehen wir wiederum in der Regio parietalis eine der Haare beraubte Stelle, deren vorderer Kontur mit der Stirnhaargrenze verläuft und die mit einem langgestreckten Fortsatz gegen den Wirbel hinzieht; ein zweiter derartiger Herd nimmt nahezu die ganze Regio occipitalis ein, beide von einander nur durch eine ziemlich schmale behaarte Stelle getrennt. Diese

4

Frau hat bis vor 10 Jahren noch die landesübliche auf den früheren Bildern ersichtliche Frisur getragen, bedient sich aber seit dieser Zeit einer europäischen Haartracht.

Zwei der nun folgenden Abbildungen stammen aus Nord-Grönland und zwar aus der kleinen Niederlassung Umanatsiak.

In Fig. 4 sehen wir, daß das der Haare größtenteils beraubte Gebiet die Regio temporalis, parietalis, occipitalis und retroauricularis umfaßt. Innerhalb dieses Areales finden sich noch einzelne deutlichere Haarstreifen. Die Frau steht ungefähr im 40. Lebensjahre.

Fig. 5 betrifft eine zirka 50jährige Frau. Hier sehen wir eine ungefähr handtellergroße, teilweise die Regio parietalis und die Regio occipitalis einnehmende kahle Stelle.

5

Diese Abbildungen vergegenwärtigen uns, wie ich glaube, die wichtigsten Varianten dieser Alopecie. In sehr vielen Fällen mußte ich jedoch von einer photographischen Aufnahme absehen, da die betreffende Grönländerin in dem Momente, als sie meine Absicht merkte, meist Reißaus nahm; jedenfalls wollte sie es aus Eitelkeit nicht zulassen, daß ich gerade diese, ihre Partie honteuse verewige.

Die wesentlichsten Symptome der Affektion sind demnach:

1. Sie betrifft bloß weibliche Individuen.

2. Sie scheint zur Zeit der Pubertät zu beginnen und sich von da an unaufhörlich auszubreiten.

3. Ihre Prädilektionsstelle ist die Regio parietalis unmittelbar über dem Ohre.

4. In der Regel finden wir nur eine einzige Plaque, in selteneren Fällen mehrere Inseln, welche allmählich miteinander zu konfluieren scheinen.

5. Von dem ursprünglichen Sitze aus strebt die Affektion sich occipitalwärts und frontalwärts auszubreiten.

6. Beide Seiten des Kopfes sind meist gleichmäßig von der Affektion betroffen, in seltenen Fällen sah ich jedoch die eine Seite ganz intakt.

7. Das Endresultat scheint eine den ganzen Kopf einzunehmende Alopecie zu sein, wie ich sie des öfteren bei Frauen im Greisenalter antraf, wobei aber doch noch immer spärliche Haare von normaler Beschaffenheit erhalten bleiben.

8. An den Haaren selbst konnte ich keinerlei Veränderungen konstatieren und auch die Haut hat gewöhnlich ebenfalls normales Aussehen, nur in seltenen Fällen zeigt sie vermehrte Desquamation.

9. Ob hereditäre Verhältnisse dabei in Betracht kommen, konnte ich bei der allgemeinen Verbreitung der Affektion nicht nachweisen.

10. Ich konnte die Affektion nur bei Grönländerinnen konstatieren, welche die charakteristische grönländische Haartracht trugen, nicht aber bei solchen, welche sich von Jugend an der europäischen bedienten.

Schon der Umstand, daß wir die Affektion ausschließlich bei Frauen und zwar speziell bei solchen finden, welche durch lange Zeit die eigenartige nationale Haartracht getragen haben, weist auf diese Haartracht als den wichtigsten ätiologischen Faktor hin. Wie aus den Abbildungen ersichtlich, werden die Haare von allen Seiten des Kopfes an einer Stelle des Scheitels oder etwas occipitalwärts davon, in der Gegend des Vertex, vereinigt und dort mit einem Bande fest umschnürt.

Diese Haartracht und deren Folgen sind bereits Nansen (6) aufgefallen, der hierüber schreibt: „. . . so drehen sie ihr Haar mit solcher Gewalt zusammen, daß es nach und nach von Stirn, Nacken und Schläfen zurücktritt und sie in verhältnismäßig jungen Jahren mehr oder weniger kahle Stellen bekommen . . . .“

Und weiter heißt es: „Damit sich nun das Haar recht fest zusammendrehen läßt und zugleich einen schönen Glanz erhält, ist es bei den Grönländerinnen Brauch, es vor dem Frisieren in Urin zu baden, wodurch es naß und klebrig wird und sich leichter aufbinden läßt.“

Inwieweit bei der Entstehung der Alopecie der Urin und seine Zersetzungsprodukte mitwirken, läßt sich nicht entscheiden; möglich ist es immerhin, daß dieses Moment unterstützend wirkt. In erster Linie kommt aber wohl bei dieser Haartracht eine rein mechanische Schädigung der Haare und gewisser Partien der Kopfhaut in Betracht.

Die Wirkung auf die Haare besteht in einem kontinuierlichen Zuge und ist wohl geeignet, eine Atrophie der Haarwurzel herbeizuführen, wenn man bedenkt, daß die frisch nachwachsenden Haare immer wieder dieser kontinuierlich einwirkenden Schädigung ausgesetzt werden. Auch der Umstand, daß hiebei die Haare in allen möglichen Richtungen verbogen und gezerrt werden und durch das umschnürende Band die zusammengepreßten Haare fast luftdicht abgeschlossen werden, ist hiebei sicherlich auch von Belang.

Die Haut nun muß durch den Zug der Haare gespannt werden, infolgedessen die Blutzirkulation leiden, darum wieder naturgemäß eine Unterernährung der Haarpapillen stattfinden und so von der Haut aus ebenfalls eine Schädigung des Haares ausgehen. Die Haut wird durch das auf der Photographie 2 auf der beigefügten Tafel sichtbare, allgemein getragene Stirntuch komprimiert und anämisiert. Es wird der Schweiß-Sekretion und der Schuppenbildung und -Anhäufung Vorschub geleistet und so wiederum auf das Haar sicherlich schädigend eingewirkt.

Daß nun die Affektion mit Vorliebe die Regio parietalis und besonders im Anfange befällt, dürfte darin begründet sein, daß die stärkere Vorwölbung des Kopfes an dieser Stelle noch ein die erwähnten Agentien unterstützendes Moment liefert, in-

dem sicherlich an Stelle dieser Vorwölbung die Haut und die Haare eben noch mehr gespannt werden, als an anderen Stellen.

Möglicherweise wird die Entstehung der Alopecie bei den grönländischen Frauen auch noch durch spezielle, im Skelettsystem begründete Ursachen bedingt. Schein (7) führt in seinen geistreichen Untersuchungen über die Entstehung der Glatze die größere Häufigkeit der Kahlheit beim Manne neben anderen Ursachen auf das erhöhte Wachstum des männlichen Schädels zurück, der im ganzen länger und breiter, einer kräftigeren Muskulatur als Insertionsfläche dienen muß. In Grönland zeigen nun die Frauen die Alopecie, während bei Männern Glatzen so gut wie gar nicht vorkommen, dieselben vielmehr durch ihr dichtes, resistentes, dem Roßhaar zu vergleichendes Kopfhaar auffallen. Dieses unseren Verhältnissen geradezu entgegengesetzte Verhalten der Kopfhaut legte uns, eben mit Rücksicht auf die Untersuchungen Scheins, die Vermutung nahe, daß auch die Größenverhältnisse des Schädels der Grönländer andere sein müßten. Diese Vermutung wird durch die Messungen Sören Hansens (5) bestätigt, der angibt, daß

die Länge des männlichen Schädels 11·86% der Körperlänge
„ „ „ weiblichen „ 12·24% „ „
die Breite des männlichen Schädels 9·17% der Körperlänge
„ „ „ weiblichen „ 9·86% „ „

beträgt. Wir sehen also ein von der kaukasischen Rasse verschiedenes Verhalten, es ist der weibliche Schädel, der die im Verhältnis zur Körperlänge bei weitem größere Breite aufweist, während bei den Weißen gerade das umgekehrte der Fall ist [Benedict (1), Buschan (2)].

Im ganzen sind übrigens die Schädelmaße für die Grönländer bei beiden Geschlechtern größer, als bei den Kaukasiern.

Trotzdem werden wir diesem Verhalten nur akzidentelle Bedeutung beimessen; dem Wesen nach gehört die in Rede stehende Erkrankung in die Gruppe der traumatischen Alopecien. Daß Alopecien durch lange einwirkende mechanische Traumen entstehen können, ist eine bereits lange bekannte Tatsache und wir haben bisher den fast regelmäßig auftretenden Haarausfall am Hinterkopf bei lange bettlägerigen Wickelkindern, das Schütterwerden der Haare bei Frauen an jenen Stellen, wo Kämme,

lokale Perücken getragen werden oder wo die Haare zu einem Knoten aufgebunden werden, endlich den so häufigen Haarausfall unter einem beständig getragenen Bracherium, sei es, daß diese Schädlichkeiten direkt wirkend eine Druckatrophie der Haarpapillen erzeugen, sei es, daß sie die Entstehung der Seborrhoe befördern [Brocq (2)] hieher zu rechnen. Auch die von Hallopeau (4) zuerst beobachtete, in letzter Zeit von Wolters (6) ausführlich beschriebene Trichotillomanie gehört hieher. Von allen diesen Formen unterscheidet sich aber die Alopecia groenlandica dadurch, daß sie einen bleibenden Zustand darstellt und daß sie eine ganz gesetzmäßige Lokalisation einhält.

Daß wir diese Erkrankung niemals bei Frauen zivilisierter Länder, bei welchen doch oft ähnliche durch die Frisur bedingte Schädlichkeiten einwirken, beobachten, liegt wohl hauptsächlich daran, daß die stets wechselnde Mode immer wieder andere Partien der Kopfhaut unter den Schädlichkeiten der Frisur leiden läßt, während die Konstanz derselben in Grönland und die Einwirkung derselben bereits vor der Zeit der Pubertät einen irreparablen Schaden herbeiführen. Dies geht besonders deutlich aus unserer Beobachtung des Falles von Fig. 3 hervor, bei welchem die Affektion bestand, trotzdem die Patientin bereits seit 20 Jahren die europäische Haartracht trug.

II. Die Mongolenflecke („blaue Geburtsflecke").

Diese eigentümliche Pigmentanomalie konnte ich auch bei den Eskimos in Westgrönland beobachten. Ich will hier nur deshalb darauf eingehen, weil dieses Thema in der deutschen dermatologischen Literatur nur wenig berücksichtigt erscheint. Bei den Grönländern wurden diese Pigmentflecke bereits von mehreren Beobachtern vor mir beschrieben. Es gelang mir aber, einige diesen dabei zugestoßene Irrtümer richtig zu stellen.

Die Ergebnisse meiner Untersuchungen, die ich bereits im Archiv für Anthropologie (24) nieder-

gelegt habe, lassen sich im wesentlichen in folgende Sätze zusammenfassen:

1. Die blauen Geburtsflecke der Eskimos kommen nicht nur bei Säuglingen — dies glaubten nämlich die früheren Beobachter — sondern auch bei älteren Kindern, sogar bei Erwachsenen vor.

2. Kommen die blauen Geburtsflecke der Eskimos nicht nur, wie früher angenommen wurde, bei reinrassigen, sondern auch bei sicher gemischt rassigen Individuen vor, können also nicht als verläßliches Merkmal für die Reinheit der Rasse verwertet werden.

3. Die Lokalisation der Flecke scheint die Regio sacralis und deren nächste Umgebung zu sein.

4. Eine Regel bezüglich der Dauer der Persistenz der blauen Geburtsflecke konnte ich nicht ermitteln.

5. Bezüglich der Art der Rückbildung scheint aus einzelnen Fällen hervorzugehen, daß sie vom Zentrum des Fleckes ausgeht und gegen die Peripherie fortschreitet.

6. Ich konnte niemals mit Sicherheit eine spätere Ausbreitung der blauen Geburtsflecke feststellen.

7. Bezüglich der Heredität scheint aus einem Fall hervorzugehen, daß eine solche vorhanden ist. Sicheres konnte ich jedoch nicht ermitteln.

8. Die Farbe der Flecke variiert von einem lichtern Blau bis zu einem nahezu vollkommenen Schwarz, daher sie mitunter tatsächlich schwer von Kontusionen zu unterscheiden sind.

9. Es findet absolut kein Abblassen auf Druck statt.

10. Die Haut im Bereiche der blauen Geburtsflecke zeigt stets ganz normales Aussehen, keine Spur von Entzündungserscheinungen, keine Palpationsunterschiede gegenüber der Umgebung, keinerlei Abnormitäten bezüglich der Behaarung.

11. Die Grenzen der blauen Geburtsflecke sind manchmal scharf, manchmal undeutlich.

12. Im allgemeinen scheinen die blauen Geburtsflecke bei dunkler pigmentierten Eskimos eher anzutreffen zu sein, als bei heller pigmentierten.

Bis nun liegen Beobachtungen bei Japanern (Ashmead 3, Bälz 4, Grimm 16, ten Kate 21), Chinesen (ten

Kate 21), Koreanern (ten Kate 21, Bälz 4), Hawaiern (Bälz 4), Malaien (Bälz 4), Indianern (Bälz 4, Lehmann-Nietsche 19, Starr Frederick 20), Negern (Frederick 14, Brennemann 8), Eskimos in Grönland (Eschricht 13, Sören Hansen 17, Holm 18, Saabye 22, Trebitsch 24), endlich auch bei der kaukasischen Rasse (Adachi 2, Epstein 12, Sperck 24, Fujisawa 15) vor.

Auch das mikroskopische Verhalten der „blauen Geburtsflecke" ist untersucht worden. Bälz, Grimm, Adachi, Brennemann (l. c.) und Birkner (6) haben es bei Japanern, Chinesen, Kaukasiern und Negern erforscht.

Aus den Arbeiten der genannten Autoren geht hervor: Die blauen Geburtsflecke sind bedingt durch in die tiefen Schichten des Corium eingelagerte Pigmentzellen. Diese sind teilweise spindel-, teilweise sternförmig.

Aus der Literatur [Grimm, Epstein (l. c.)] geht auch hervor, daß die blauen Gesäße verschiedener Affenarten ein Analogon der Geburtsflecke des Menschen sein sollen.

Was die Differentialdiagnose betrifft, so kommt sie wohl nur ganz in der Theorie gegenüber dem Naevus vasculosus, pigmentosus und Kontusionen der Regio sacralis in Betracht. In der Literatur wird nämlich wiederholt auf die Möglichkeit einer solchen Verwechslung aufmerksam gemacht. Bei genauerer Untersuchung wird man wohl aus ganz von selbst sich ergebenden Gründen diese Affektionen nicht verwechseln können.

Was die Bedeutung der blauen Geburtsflecke betrifft, so gehen darüber die Meinungen der Autoren auseinander. Ursprünglich hieß es, man habe es hier mit einem Merkmal der mongolischen Rasse zu tun und sein Vorkommen bei einem einer nicht mongolischen Rasse angehörigen Volke beweise einen mongolischen Einschlag in den betreffenden Fällen. Schließlich wurde diese Pigment-Anomalie bei so vielen verschiedenen Nationen gefunden, die sicherlich mit Mongolen gar nichts zu tun haben, daß die Majorität der Forscher jetzt der Annahme zu huldigen scheint, daß die blauen Geburts-

flecke eine Eigentümlichkeit der nicht weißen Rassen überhaupt seien. Einzelne Autoren haben auch ganz persönliche Ansichten, auf die wir hier nicht eingehen können. Am weitesten geht wohl Epstein (l. c.). Er hat in den letzten Jahren durchschnittlich bei 1 von 600 neugeborenen Kindern an der Prager Klinik den Fleck in der Regio sacralis konstatiert. Er will nun diese Pigmentierung nicht als Rassenmerkmal gedeutet wissen, sondern sie in eine Reihe mit anderen pathologischen Erscheinungen in der Regio sacralis bei Kindern gebracht wissen. Hieher gehören nach seiner Ansicht die Fovea coccygea, der Naevus vasculosus und pigmentosus der Kreuzgegend, die Hautanhänge in der Steißbeingegend und andere mehr.

Ich möchte mich hinsichtlich der Bedeutung der Mongolenflecke jedoch der Ansicht derjenigen Autoren anschließen, die sie für ein Merkmal einer nichtweißen Rasse halten. Bei den farbigen Völkern kommen nämlich die Flecke ungleich häufiger vor; so sollen bei Chinesen und Japanern 97% aller Neugeborenen diese Pigmentanomalie aufweisen, ähnliche Verhältnisse ergeben sich auch bei Negern; bei allen in Europa also bei Weißen gefundenen Fällen läßt sich mit ziemlicher Wahrscheinlichkeit, was selbst Epstein (l. c.) zugibt, ein mongolischer Einschlag, also ein Hinweis auf eine Verwandtschaft mit einer nichtweißen Rasse, nachweisen.

III. Sonstige Dermatosen.

A. Lepra. Aus der dänischen medizinischen Literatur geht deutlich hervor, daß es in Grönland keine Lepra gibt. Schon Karl Lange (5) erwähnt dies im Jahre 1864 ausdrücklich. Diese Behauptung wird von späteren dänischen Autoren bestätigt. Auf eine Anfrage des seither verstorbenen Wiener Dermatologen Hofrat Prof. Isidor Neumann schrieb ihm der Kopenhagener Dermatolog Professor Rudolf Bergh im Frühjahr 1906, daß es keine Lepra in Grönland gebe. Dr. Gustav Meldorf, einer der besten Kenner grönländischer Krankheitsverhältnisse, antwortete mir im Frühjahre 1908 auf meine Anfrage im gleichen Sinne. Er habe,

schreibt er, während seiner 6jährigen ärztlichen Tätigkeit im Distrikt Julianehaab, das heißt im südlichsten Teil Grönlands (1897—1903), niemals irgend einen Fall von Lepra konstatieren können, es sei auch niemals ein solcher von einem Arzte in Grönland konstatiert worden. Wohl aber fänden sich laienhafte Angaben über Hautkrankheiten in der Grönland-Literatur, aus denen man auf Lepra schließen zu können glaubte. Diese Tatsachen sind umso erstaunlicher, wenn man bedenkt, daß nach Meldorf (7) in Südgrönland vom Jahre 1000—1500 eine isländische Kolonie bestand, daß also die Krankeit, die damals nahezu unzweifelhaft in Island epidemisch war, nicht eingeschleppt worden sei.

Die Angaben der deutschen und französischen Literatur über Lepra in Grönland sind jedoch teilweise mit den dänischen nicht gleichlautend. Nach Lesser (6) findet sich Lepra in Grönland, ebenso nach Babes (1). Dieser behauptet, daß Lepra sich im südlichsten Teil von Grönland vorfinde und durch Auswanderung dorthin verschleppt worden sei. Dieser Autor bringt sogar eine Karte, auf der der südlichste Teil Grönland (nach der Schraffierung) Lepra im Mengenverhältnis 1 : 50.000 aufweisen soll.

Was nun die französische Literatur betrifft, so findet sich dieselbe Karte in der Pratique dermatologique (10). Vielleicht stammt sie in dem deutschen Werke daher. Die Pratique dermatologique hat sie hinwiederum von Proust (11) entlehnt. Dieser behauptet, man habe einige Fälle von Lepra in Canada und Grönland beobachtet.

Ich habe nun, angeregt durch diese Meinungsverschiedenheit, diese Frage in Grönland, längs der Westküste von Fredrikshaab bis Upernivik, der nördlichsten Kolonie, studiert. Der Behauptung, daß Lepra nach Grönland durch Auswanderung eingeschleppt werden könne, muß ich mit aller Entschiedenheit entgegentreten, da Grönland vom Weltverkehre gänzlich abgeschlossen gehalten wird. Der auf der erwähnten Karte als mit Lepra behaftet bezeichnete Teil Südgrönlands deckt sich größtenteils mit dem von Dr. Meldorf als leprafrei befundenen Distrikt von Julianehaab. Auch ich konnte nicht einen einzigen Fall von Lepra auffinden. Wahr-

scheinlich sind die Angaben über das Vorhandensein von Lepra in Grönland auf die von Meldorf erwähnten laienhaften Schilderungen zurückzuführen. Wir können also mit vollem Recht uns der Ansicht der dänischen Literatur anschließen: Es gibt keine Lepra in Grönland.

B. Syphilis.[1]) Im Jahre 1864 berichtet Karl Lange (l. c.), daß es in Grönland keine Lues gibt. Er folgert daraus, daß die Grönländer eine bedeutend herabgesetzte Disposition für Lues haben müssen. Wir erfahren jedoch von Helms (3), daß es im Jahre 1872 Syphilis in Ivigthut und 1874 in Asuk gab, beides Ansiedlungen in Süd-Grönland. Die Krankheit sei von ausländischen Bergwerksarbeitern eingeschleppt worden. Von den 50 damals unter den Eskimos konstatierten Fällen von Lues seien jedoch nur 25 ganz unzweifelhaft gewesen. Bei den übrigen 25 Fällen könne es sich jedoch um Verwechslungen mit Folgeerscheinungen von Furunkulose und pediculosis corporis et capitis gehandelt haben. Auch Epithelverluste infolge Tabakrauchens, meint Helms, könnten fälschlich für Lues gedeutet worden sein. In den 80er Jahren des vorigen Jahrhunderts habe man noch vereinzelte Fälle von Lues in dieser Gegend beobachtet. Um das Jahr 1890 war Helms in der Gegend von Ivigthut und Asuk als Distriktsarzt tätig. Er konnte um diese Zeit nicht mehr die geringste Spur einer überstandenen oder auch einer rezenten Lues in diesem Teile des Landes finden. Das rasche Erlöschen dieser Epidemie ist jedenfalls sehr auffällig. Helms schließt daraus auf eine herabgesetzte Disposition der Grönländer für Lues. In Übereinstimmung mit Helms konstatieren die dänischen Ärzte, daß es von 1890 an keine Lues mehr im Grönlande gab.

In der deutschen Literatur streift Scheube-Griez (13) dieses Thema. Er meint, daß von einer Immunität der Grönländer oder irgend einer Rasse gegen Lues neueren Forschungen zufolge wohl nicht die Rede sein könne; er glaubt hingegen, daß Syphilis sich trotz wiederholter Einschleppung in Grönland deshalb wenig verbreite, weil das Land vom Welt-

[1]) Herrn J. K. Proksch (Wien) bin ich für einige freundlichst persönlich erteilte Auskünfte zu wärmstem Danke verpflichtet.

verkehr ausgeschaltet und weil seine Bevölkerung sehr dünn sei.

Von Franzosen berichtet Rey (12) über Syphilis in Grönland und zwar folgendes: Er behauptet, daß Bellebon und Guerault in Grönland Syphilis konstatiert hätten und zwar nur bei den die Küste bewohnenden Stämmen, nicht bei denen des Inneren (!?) Sie sei von Walfischfängern eingeschleppt worden.

Ich muß mich meinen Beobachtungen zufolge den dänischen Berichten anschließen und ebenfalls behaupten: Es gibt keine Syphilis in Grönland. Mit Scheube-Griez (l. c.) übereinstimmend möchte ich auch den Grund in erster Linie in der Ausschaltung des Landes vom Weltverkehr suchen. Erst in zweiter Linie möchte ich die vorgeschriebene Untersuchung anführen, welcher sich jeder Grönland-Reisende aussetzen muß, bevor er dieses Polarland bereisen darf. Es muß dabei konstatiert werden, daß er frei von Lues und allen anderen Infektionskrankheiten ist, falls er die Erlaubnis zum Reisen erhalten soll. Hinsichtlich der Lues ist wohl aus vielerlei zur Genüge bekannten Gründen ein solches Examen nicht unbedingt verläßlich. Trotz dieser Vorsichtsmaßregeln von Seite der Regierung ist aber doch Gonorrhoe im Distrikt von Julianehaab 1897 und 1901 eingeschleppt worden, wie wir von Dr. Meldorf (9) erfahren. Übrigens ist es auch nicht zu vermeiden, daß dennoch nicht Untersuchte nach Grönland kommen; Schiffbrüchigen und an Kohlenmangel leidenden Seefahrern ist es nämlich selbstverständlich gestattet, so lange auf Grönland zu verweilen, bis sie auf irgend eine Weise weiter befördert werden können. Reys (l. c.) Bemerkung aber ist insoferne unrichtig, da es überhaupt keine Bewohner des Inlandes gibt, weil dort nur Inlandeis vorhanden ist. Es dürfte sich hier um eine Verwechslung mit Labrador-Eskimos handeln, bei denen ebenso wie bei den Eskimos auf den Aleuten [Scheube-Griez (l. c.)] Syphilis vorkommen soll.

Ulcus venereum wurde in Grönland niemals konstatiert. Es findet sich nirgends in der Grönland-Literatur eine darauf bezügliche Andeutung. Übrigens hat mir Professor Dr. Eduard Ehlers in Kopenhagen in einer Unterredung im Früh-

jahr 1906 mitgeteilt, daß diese Affektion in den skandinavischen Ländern, d. i. Dänemark, Schweden, Norwegen und Island derzeit gänzlich unbekannt sei.

C. Aus der dänischen Literatur ist zu entnehmen, daß Hautkrankheiten in Grönland sehr verbreitet sind. Von Karl Lange (l. c.) erfahren wir, daß sie nach der Lungentuberkulose die häufigsten Affektionen darstellen und zwar in folgender Reihenfolge: 1. Skabies, 2. Ekthyma, 3. Ekzema, 4. Eczema impetiginosum, 5. Furunkulosis. Der Autor bemerkt hiebei ausdrücklich, daß die einzelnen Furunkel sehr groß werden. Den Berichten Dr. Kjaers (4) zufolge, der lange Zeit Distriktsarzt in Grönland war, trifft man auch sehr oft Favus, Tinea trichophytina, Impetigo und Ekzem bei Kindern an der Haargrenze an. Dieser Autor erwähnt ferner, daß Herpes zoster und Varizellen durchaus keine Seltenheit seien, hingegen Morbilli und Skarlatina niemals vorkommen. Nach dem übereinstimmenden Urteile von Karl Lange (l. c.) und Kjaer (l. c.) kommt Lupus vulgaris (was übrigens von allen Seiten bestätigt wird) in Grönland niemals vor. Skorbut ist nach Kjaer (l. c.) auch eine ziemlich gewönliche Erkrankung, besonders bei der einheimischen Bevölkerung der dänischen Kolonie Jakobshaun. Als ursächliches Moment betrachtet unser Gewährmann die nahezu ausschließliche Fischnahrung der Eskimos. Die Krankheit trete zumeist in den Monaten Februar und März auf und beginne mit Nasenbluten. Von Tumoren der Haut finde ich bei Kjaer (l. c.) das Keloid des Ohrläppchens als häufiges Vorkommnis besonders erwähnt. Über sein Zustandekommen unterrichtet uns Meldorf (9) ausführlich:

„Sie (die Keloide) sind wahrscheinlich auf Irritation beim Durchbohren des Ohrläppchens und auf die Ohrringe zurückzuführen." Dann heißt es weiter: „Das Loch im untern Teile des Ohres wird — nach dem mir in Grönland Mitgeteilten — gewöhnlich schon in der Kindheit mit einer Schneehuhnfeder gestochen und die Operation wird häufig in der Kindheit von einem

anderen Mädchen vorgenommen, nachdem es erst das Ohrläppchen zwischen seinen Zähnen tüchtig bearbeitet hat, um es weich zu machen, damit es sich leichter mit der Schneehuhnfeder durchbohren lasse. Diese läßt man nach dem Durchbohren längere Zeit im Ohr sitzen, um das Loch im Ohrläppchen daran zu verhindern wieder zusammen zu wachsen."

Hastrup (2) erwähnt, er habe das Keloid niemals bei Männern gesehen, obwohl diese auch Ohrringe tragen.

Die Ursache der Häufigkeit der Hautkrankheiten erblickt Karl Lange (l. c.) in folgenden Unständen: 1. In der Unreinlichkeit der Grönländer, 2. in der Kleidung (Reizung der Haut durch Vogelbälge). Das Oberkleid der Grönländer bestand damals und besteht auch heute zumeist aus Vogelbälgen. Der Verfasser nimmt an, daß die Zahl der Hautkrankheiten bei den Grönländern seit Einführung der europäischen Tracht abnehme. Das ist auch sehr wohl erklärlich, da das Tragen von Leinwand in Form von Hemden die Haut weit weniger reizen mag, als Tierfelle, welche bei der original grönländischen Tracht mit der Haut direkt in Berührung kommen. Ich glaube, daß es jetzt schon beinahe keinen Grönländer mehr gibt, der nicht ein Hemd trüge.

Der Verlauf der Hautkrankheiten gestaltet sich nach Meldorf (8) wohl etwas anders, als bei uns. Die Dermatosen werden nämlich dadurch gewöhnlich verschlimmert, daß auf exkoriierte Stellen der Haut Eidervogelfelle, mit der behaarten Seite der Haut zugekehrt, gelegt werden. Dieses Verfahren gelte nämlich als Volksheilmittel.

Ich selbst habe folgendes konstatiert: Ich fand viele Fälle von Pediculosis corporis, pediculosis capitis, Furunculosis und Skabies, alle diese Affektionen häufig mit Ekzem kombiniert. Die Skabies tritt, wie mir schien häufig als Scabies agria, aber niemals als Scabies norwegica auf. Ich konnte wie die erwähnten Autoren niemals einen Fall von Lupus vulgaris konstatieren. Es ist dies umso erstaunlicher, da Tuberkulose, besonders als Lungentuberkulose ungemein häufig ist und da die Haut der Grönländer infolge ihrer auffallenden Unreinlichkeit wohl zu allen Affektionen sehr disponieren muß. Ob die Ursache hievon

in klimatischen Verhältnissen oder in einem Verhalten des Tuberkelbazillus der Haut gegenüber gelegen ist, möchte ich nicht zu entscheiden wagen. Wenn ich Epistaxis häufig beobachtete, so könnte dies möglicherweise mit Skorbut in Zusammenhang gebracht werden und diese Erscheinung vielleicht in manchen Fällen als Vorbote eines spätern Skorbut aufgefaßt werden. Als ich nämlich eine ungefähr 14 Tage lange Bootsreise mit einer 15 Köpfe starken Rudermannschaft zu machen hatte, war jeden Tag zum mindestens einmal Epistaxis bei irgend einem der Leute zu konstatieren. Selbstverständlich wirken hier auch die ganz gewöhnlichen jedem Laryngorhinologen bekannten Ursachen mit (locus Kieselbachii); zur Erklärung der ungewöhnlichen Häufigkeit des Phänomens erscheinen sie mir jedoch nicht ausreichend. Klimatische Verhältnisse allein können hier wohl nicht maßgebend sein; denn ich habe an mir und an meinem europäischen Reisegefährten sowie an andern Europäern nicht ein einzigesmal Epistaxis wahrnehmen können.

Zum Schluß erübrigt es mir noch, Herrn Dr. Walther Pick in Wien für die freundliche Unterstützung bei der Abfassung meiner Arbeit bestens zu danken.

Literatur.

I. Eine eigenartige Form der Alopecie.

1. Benedict. „Schädelmessung" in Eulenburgs Realencyklopädie der gesamten Heilkunde.
2. Brocq. „Alopécies." La pratique dermatologique. Bd. I
3. Buschan. „Körperlänge" in Eulenburgs Realencyklopädie der gesamten Heilkunde.
4. Hallopeau. Alopécie par grattage (trichomanie ou trichotillmanie). Annales de dermatologie. Paris 1889.
5. Sören Hansen. Bidrag til Vestgrönländernes Anthropologi. Meddelelser om Gronland. Bd. XVII. 1893.
6. Nansen. Eskimoleben. Verlag G. H. Meyer. 1903.
7. Schein. Die Entstehung der Glatzen. Wiener klinische Wochenschrift. 1903.
8. Wolters. Über mechanisch erzeugte Alopecie. Medizinische Klinik. 1907.

II. Die Mongolenflecke (blaue Geburtsflecke).

Da ich in der deutschen medizinischen Literatur der letzten Jahre keine zusammenhängenden Literaturangaben über dieses Thema finde, so halte ich es für zweckmäßig, eine Übersicht womöglich über die gesamten einschlägigen Publikationen zu geben.

1. Adachi Buntaro. „Hautpigment bei Menschen und Affen." Zeitschrift für Morphologie und Anthropologie. 1903. VI.
2. Adachi und Fujisawa. Mongolen-Kinderfleck bei Europäern. Ibidem.
3. Ashmead. „The mulberry coloured spots on the skin of the lower spine of Japanese and other dark races . . ." Journal of cutaneous diseases. May 1905. Vol. XXIII
4. Bälz. Die körperlichen Eigenschaften der Japaner. In den Mitteilungen der deutschen Ges. f. Völkerkunde Ostasiens. Vol. IV. 1885.
Derselbe. „Noch einmal die blauen Mongolenflecke." Zentralbl. für Anthropologie. 1902.
5. Bartels. „Die sogenannten Mongolenflecke der Eskimokinder." Zeitschrift für Ethnologie. 1903.
6. Birkner. „Die Hautfarbe des Menschen und die sogenannten blauen Mongolenflecke." Korresp.-Blatt der deutschen Ges. f. Anthropol., Ethnol. und Urgesch. 1904.

7 Bloch. „Preuves ataviques de la transformation des races.“ In den Bulletins et Mémoires de la société d'Anthropologie de Paris. Vol. II. Série 5. 1901.

8. Brennemann. „The sacral or so called Mongolian Spot of earliest infancy with especial reference to their occurence in the American Negro.“ In den Archivs of Pediatrics. 1907.

9. Buschan. Referat über ten Kate, „Die blauen Geburtsflecke.“ Zentralblatt für Anthropologie. 1905.

10. Chamberlain, A. F. „Pigment Spots.“ Im American Anthropoligist. 1902. N. S. Vol. IV.

11. Deniker. „Les tâches congénitales dans la région sacrolombaire, considérées comme caractéres de race.“ In Bull. et Mém. Soc. d'Anthropologie. 1901.

12. Epstein, A. „Über den blauen Geburtsfleck und andere mongoloide Erscheinungen bei europäischen Kindern.“ Jahrbuch für Kinderheilkunde. Januar 1906.

13. Eschricht. Zoologisch-physiologische Untersuchungen über die nordischen Waltiere. 1849.

14. Frederick. „Hautfarbe der Neger.“ Zeitschrift für Morphologie und Anthropologie. 1906.

15. Fujisawa, Kocko. „Sogenannter Mongolen-Geburtsfleck der Kreuzhaut bei europäischen Kindern.“ Im Jahrb. der Kinderheilk. 1905.

16. Grimm. „Beiträge zum Studium des Pigmentes.“ Dermatolog. Zeitschrift. 1895. Vol. II. Heft 4.

17. Sören Hansen. Bidrag til. Oestgrönlaendernes Anthropologi. In den Meddelelser om Grönland. Bd. X. 1886.

Derselbe. Bidrag til. Vestgrönlaendernes Anthropologi.“ Ebenda. Bd. XVII. 1893.

18. Holm, G. Ethnologisk Skizze af Angmassalikerne. Ebda. 1887.

19. Lehmann-Nietsche. „La Mancha Morada de los Recien Nacidos.“ La Semana Medica Buenos Ayres. May 1904.

Derselbe. „Die dunklen Hautflecken der Neugeborenen bei Indianern und Mulatten.“ Globus 1904. Vol. LXXXV.

Derselbe. „Die dunklen Geburtsflecke in Argentinien u. Brazil.“ Ibid. 1905. Vol. LXXXVIII.

20. Starr Frederick. „Data on the ethnography of Western Mexico.“ Part. II. 1902. — „Sacral Spots of Mayo Indians.“ Science 1903. N. S. Vol. XVII.

21. ten Kate, Hermann F. „Die Pigmentflecken der Neugeborenen“. Globus 1904. Vol. LXXXI.

Derselbe. „Die blauen Geburtsflecke.“ Ibid. 1905. Vol. LXXXVII.

Derselbe. „Neue Mitteilungen über den blauen Geburtsfleck.“ Zeitschrift für Ethnologie. Berlin 1905. Vol. XXXVII.

22. Saabye, Hans Egede. Brudstykker af en dagbog, holden i Grönland i aarene 1770—1778. Odense 1816.

23. Sperck, B. Erwähnung seines Vortrages in den Mitteilungen der Wiener anthropol. Gesellschaft. 1906.

24. Trebitsch, Rudolf. „Die blauen Geburtsflecke bei den Eskimos in West-Grönland.“ Arch. f. Anthropologie. 1907. Bd. VI. Heft 4.

25. Wardle H. Newell. „Evanescent congenital Pigmentation in the sacrolumbar Region.“ American Anthropologist. 1902. N. S. Vol. IV.

III. Sonstige Dermatosen.

1. Babes. „Lepra.“ In Nothnagels spezieller Pathologie und Therapie. 1901.

2. Hastrup, zitiert bei Meldorf 9.

8. Helms, O. „Syfilis i Grönland.“ Ugeskrift for laeger Kjöbenhaun. 1894.
4. Kjaer, A. Om sygdoms forhold i Gronland. Ugeskrift for laeger Kjbenhann. 1900.
5. Lange, Karl. „Om Grönlands sygdomshold Kjöbenhaun. 1864. Bibliothek for laeger.
6. Lesser. Encyklopädie der Haut- und Geschlechtskrankheiten.
7. Meldorf, Gustav. „Sagaernes beretninger om sygdomsforhold m. m. Grönland i tidsrummet 986 — ca. 1448.“ Bibliothek for laeger. Kjöbenhaun. 1906.
8. Derselbe. Sociale og hygieniske forhold i Grönland. Bibliothek for laeger Kjöbenhaun. 1904.
9. Derselbe. Über das Vorkommen von Geschwülsten bei der Bevölkerung in Grönland. S.-A. aus Nordisk Medicinskt Arkiv 1907. Afd. II. Heft 3. Nr. 10.
10. Pratique dermatologique. Artikel „Lepra“. 3 Bände. Paris 1902.
11. Proust. Traité d'hygiéne. Paris. 1904. Unter Géographie de la lépre.
12. Rey, H. „De la syphilis suivant les races et les climats.“ Ann. de dermat. et syphilis. Paris 1880—81. 2. Série I.
13. Scheube-Gries. „Die venerischen Krankheiten in den warmen Ländern.“ Medizinische Woche. Berlin 1901.

Die Erklärung der Abbildungen auf Taf. X ist dem Texte zu entnehmen.

Über Trichonodosis.[1]

Von

E. Galewsky—Dresden.

Unter diesem vorläufigen Namen habe ich auf der Naturforscherversammlung zu Meran im Jahre 1905 und im Archiv für Dermatologie, Band LXXXI, pag. 195, auf eine Erkrankung der Haare aufmerksam gemacht, von der ich damals glaubte, daß sie noch nicht beschrieben sei. Wie ich nachträglich durch Kollegen Pinkus in Berlin erfuhr, ist das Vorkommen verschlängelter Haare bereits von Michelson[2]) und Duncan Bulkley beschrieben worden, eine Tatsache, die mir leider ebenso wie den auf dem Kongreß versammelten Kollegen unbekannt war. Wenn ich erst heute wieder über diese Erkrankungsform berichte, so geschieht dies deshalb, weil ich erst die Publikationen anderer Kollegen abwarten wollte und weil ich erst selbst an einem größeren Krankenmaterial erproben wollte, ob die Vermutung, die ich damals äußerte, ob die Ansicht über die Entstehung dieser Erkrankung richtig war oder nicht. Seitdem sind eine Reihe von Mitteilungen über diese Erkrankungsform erfolgt und aus der Diskussion in Meran und aus privaten Berichten verschiedener Kollegen[3]) weiß ich, daß auch diese Fälle gesehen haben und welcher Art diese sind.

Saalfeld (Berlin) publizierte im unmittelbaren Anschluß an meine zweite Mitteilung im Archiv für Dermatologie[4]) im

[1]) Im Anschluß an eine Demonstration auf der Naturforscherversammlung zu Dresden. 1907.

[2]) Michelson. Handbuch der Hautkrankheiten i. von Ziemssens Handbuch d. spez. Pathologie u. Therapie. 1884. Bd. XIV. p. 150.

[3]) cf. Arch. f. Derm. Bd. LXXXI. p. 196.

[4]) Band LXXXI. 2. und 3. Heft.

Band LXXXII, pag. 245, eine kurze Mitteilung, in welcher er auf die Michelsonsche Mitteilung aufmerksam machte, selbst über zwei Fälle berichtete und sich zu der Ansicht bekannte, daß die Trichonodosis durch „Durchwühlen und Zerren des Haares mit den Fingern“ im Sinne von Michelson und Jackson auf rein mechanischem Wege vor sich ginge. Er glaubt nicht, daß es sich um eine Wachstumsstörung oder um ein ungleichmäßiges Wachstum der Haare handele. In seinen beiden Fällen hatte der Patient häufig gekratzt, in beiden Fällen handelte es sich um Pubeshaare, an denen die Trichonodosis sich befand.

Seitdem hat noch Macleod im Februarheft 1907 des Brit. Journ. of Derm. einen Fall von Trichonodosis bei einer 13jährigen Singhalesin publiziert. Es handelte sich um eine Erkrankung der Haupthaare, die mit zahlreichen, wirklichen Knoten besetzt waren von teils fest, teils lose zusammengezogenen Knoten. Macleod findet als mechanische Gründe hierfür häufiges Bürsten und Kämmen im Zusammenhang mit der Neigung zur Lockenbildung. Die Haare der Patientin waren nicht an Menge vermindert, nur brachen sie, sobald sie die Schultern erreicht hatten, ab.

A. Sack berichtete in der Sitzung vom 8. Januar 1907 des Naturhistorisch-medizinischen Vereins in Heidelberg[1]) über einen Fall von Trichonodosis bei einer Dame von 28 Jahren, bei welcher am Haupthaar sich zahlreiche, echte, brezelartig verschlungene Noduli sich zeigten; er hat im Gegensatz zu meiner ersten Mitteilung nur echte, wahre Verschlingungen oder Knoten gesehen, während ich in meiner ersten Publikation von scheinbaren Knoten, resp. von ein oder zwei falschen Doppelschlingen sprach. Sack schlägt für diese Erkrankung den Namen Trichonodosis laqueata vor und nimmt bezüglich der Ätiologie der Erkrankung eine Mittelstellung ein. Er hält zwei Momente für ausschlaggebend:

1. Die mechanischen Insulte (ungeschicktes Kämmen und Durchwühlen nach Michelson) und

2. Ungleichmäßigkeit des Wachstums dieser Haare an der betreffenden Stelle (Galewsky).

---

[1]) Münchener med. Wochenschrift Nr. 9. 1907.

Zuletzt hat Kren (Wien) an der Klinik des Herrn Prof. Riehl in einer eingehenden Arbeit[1]) über das Vorkommen der Trichonodosis berichtet. Kren hat an 54 untersuchten Patientinnen der Klinik, welche wegen anderer Hautaffektionen zur Aufnahme gekommen waren, 35 solche Bildungen nahe dem Ende der langen Kopfhaare nachgewiesen. Er hält also das Vorkommen der Trichonodosis für ein vulgäres und auch Prof. Riehl hält in gutsituierten Gesellschaftskreisen „die Häufigkeit der Trichonodosis für eine bedeutende". Kren fand die Erkrankung hauptsächlich bei trockenen, gekräuselten Haaren, nicht selten kombiniert mit Spaltung der Haarenden oder seltener mit Trichorrhexis. Der Sitz dieser Knötchen an den Kopfhaaren war fest stets die Mitte oder das Ende des Haares, seltener dem Wurzelende näher. Außer an den Kopfhaaren fand er gelegentlich Knoten, resp. Schlingenbildungen auch an den Haaren des Körpers. Die Zahl der Knoten schwankte; was die Art der Verknotung anbelangt, so fanden sich sowohl echte Knotenbildungen als auch Schlingenformation, für die Kren verschiedene Abbildungen beibringt. Bei mikroskopischer Untersuchung der Schlingen fiel häufig eine Veränderung der Struktur des Haarschaftes auf, eine Abplattung des Querschnittes, Defekte der Cuticula, Spaltbildungen in der Haarrinde, Absplitterungen und Abfaserungen derselben. Kren hält diese Schädigungen in der Struktur für im Zusammenhang stehend mit der Entstehung der Trichonodosis; er glaubt, daß infolge zu häufiger Entfettung in Form des Haarbrennens, des Schnelltrocknens die Haare Schädigungen in der Struktur erleiden und damit zur Knotenbildung neigen. Er glaubt gleichzeitig, daß das Kämmen und Bürsten, häufiges Jucken und Kratzen erst recht die Schlingen- und Knotenbildung befördern können. Kren hält also die „Trichonodosis Galewsky im Hinblick auf ihre Abhängigkeit von physikalischen und mechanischen Einflüssen und mit Rücksicht auf ihr so häufiges Vorkommen bei sonst gesunden Individuen für eine Veränderung, welcher die Charaktere einer Krankheit vollständig fehlen".

Ich selbst habe in den letzten zwei Jahren in meiner Privatpraxis — die dadurch vielleicht ein anderes Bild wie die

[1]) Wiener klinische Wochenschrift 1907.

Krensche Praxis bietet, daß hier die Kopfhaare im allgemeinen mehr gepflegt sind — im ganzen 17 Fälle dieser Erkrankung beobachtet und zwar betrafen dieselben in 15 Fällen das Kopfhaar von Frauen, bei denen ich infolgedessen nicht Gelegenheit hatte, den Körper zu untersuchen, in einem Fall (dem zuerst publizierten Fall) fand sich die Erkrankung an Kopf- und Barthaaren, den Pubes, den Haaren des Ober- und Unterschenkels; in einem andern Falle bei einem Herrn an den Pubes. Bei den 15 Fällen von Trichonodosis der Frauenhaare handelte es sich meistens um Abbrechen der Haare, Haarausfall, wegen deren mich die Frauen konsultierten, keine einzige hatte Schlingenformen bemerkt. Der Herr mit der Trichonodosis an den Pubes glaubte Morpiones zu haben, die er noch niemals vorher gehabt hat. Irgendwelches Kratzen und Jucken an den Genitalien leugnete er entschieden. Auch der Herr mit der universellen Trichonodosis leugnete entschieden einen Juckreiz am Körper ab.

In allen Fällen am Haupthaar handelte es sich um trockenes, leicht gekräuseltes Haar, in einzelnen Fällen mit Trichorrhexis verknüpft. In einigen Fällen war die Trichorrhexis, die ich schon früher bei den Kranken konstatiert hatte, die Haupterkrankung, die Trichonodosis die Nebenerkrankung; in 2 anderen Fällen schienen mir die bürstenartigen Auffaserungen stets im Anschluß an die Knoten nach dem Abbrechen des Haares aufzutreten. Fast immer befanden sich die Knoten im letzten Drittel des Haares, nur ganz vereinzelt (wie bei Kren) der Wurzel des Haares näher. Die Zahl der Schlingen und Knoten war verschieden groß, es fanden sich meistens nur ein Knoten am Haare, seltener mehrere; die Knoten waren — entsprechend meiner ersten Mitteilung — makroskopisch deutlich zu sehen, oft sah man nur eine winkelige Abknickung, manchmal auch noch offene Schlingen. Ebenso wie Kren habe ich sowohl echte Knotenbildung als auch Schlingenformation in allen möglichen Formen beobachtet. Die Schlingen ließen sich leicht entrollen, während die wahren Knoten durch Zug nicht löslich waren. Ich habe bereits in Meran durch daneben gelegte Bindfaden am Mikroskop diese Formen demonstriert, wie Kren es auch jetzt vorschlägt. Tatsächlich sind — und darin habe ich

mich bei der ersten Beobachtung getäuscht — die echten Knoten häufiger wie die Schlingen. In fast allen Fällen fanden sich Defekte der Rindensubstanz, Abplattung des Haares, Spaltbildungen, Zerfaserungen der Rindensubstanz, Spaltung des Haarendes, die auf eine mechanische Schädigung des Haares schließen ließen, und ich kann Kren nur rechtgeben, wenn er als häufige Ursachen für diese Gewebsschädigungen der Struktur des Haarschaftes die häufige Anwendung von entfettenden Mitteln, das häufige Waschen des Kopfhaares mit Seife, Laugen, Petroläther und anderen stark entfettenden Substanzen anführt, wenn er insbesondere dem elektrischen Schnelltrocknen und dem Haarbrennen eine besondere Schuld an diesen immer häufiger werdenden Schädigungen des Frauenhaares zumißt. Ganz besonders möchte ich aber auch noch auf die Unsitte des zu häufigen Bürstens der Haare hinweisen, des Maltraitierens des weichen Frauenhaares mit ganz scharfen Bürsten, das nur allzu geeignet ist, Einrisse im Haar hervorzurufen, Prozeduren, bei denen die Schweinsborsten den Sieg über das Frauenhaar davon tragen. Tatsache ist es, daß ich im letzten Jahre unter 117 Frauen, die mich wegen Haarausfall konsultierten, in 11 Fällen Trichonodosis, in 27 Fällen Trichorrhexis des Haares fand. Wenn ich also ohne weiters zugebe, daß das Bürsten und Kämmen der Haare einen großen Teil dieser Veränderungen am Haare mit hervorruft und also z. T. die Theorie Michelsons und Krens akzeptierte, so bleiben doch die Fälle von Trichonodosis an den Pubes und der Fall, bei welchem ich die Knoten an den Ober- und Unterschenkeln fand — wo von Jucken nicht die Rede war — dadurch unaufgeklärt, und es bleibt ferner die Frage offen: Warum finden sich bei vielen Frauen, die ihre Haare ebenfalls maltraitieren, keine Knoten, während sie sich bei anderen finden?

Diese zwei Tatsachen, das Vorkommen am Körper und die Disposition zu dieser Erkrankung, ist für mich die Veranlassung, doch an einer besonderen Disposition für diese Erkrankung festzuhalten. Ich glaube ganz entschieden, daß irgend eine Ungleichmäßigkeit des Wachstums der Haare an der betreffenden Stelle oder eine besondere Veränderung der Struktur des Haares die Gelegenheit für das Haar gibt, sich

zur Knotenbildung zu rollen, während dieselben schädigenden Ursachen bei anderen Personen diese Erkrankungsformen nicht zustande bringen.

Auch der Ansicht Krens, daß es sich um eine Erscheinung handelt, welcher die Charaktere einer Krankheit vollständig fehlen, kann ich nicht beipflichten. Gewiß wird man von einer Erkrankung in denjenigen Fällen von Trichonodosis an Frauenhaar, bei welchen sich gelegentlich einzelne Knoten finden, nicht sprechen können. Wenn ich aber in dem einen Falle vielleicht 200 derartiger Haare sehen konnte und wenn das Auftreten von Knoten (wie im Falle Macleods) ein derartiges ist, daß ähnlich wie bei der Trichorrhexis die Haare außerordentlich häufig abbrechen, so haben wir wohl Veranlassung, von einer Erkrankung zu reden, sonst müssen wir die Trichorrhexis, bei welcher sicher dieselben mechanischen Ursachen auch mitspielen, ebenfalls als Erkrankung nicht mehr ansehen. Ich will noch einmal hervorheben, daß in den beiden Fällen von Trichonodosis am Körper es sich weder um Morpiones noch um eine Hautkrankheit, noch um ein abnormes Jucken am Körper handelte.

Was die Therapie dieser Erkrankung anbelangt, so habe ich ähnlich wie bei der Trichorrhexis zweifellos Erfolge, d. h. allmähliche Besserungen mit dem regelmäßigen Einfetten der Haare mit Brillantine, Chininsalben etc. gesehen, ein Beweis für Krens und meine Ansicht, daß die Austrocknung der Haare ein außerordentlich schädigendes Moment für die Entstehung dieser Erkrankung ist.

Fasse ich noch einmal die Ergebnisse meiner Untersuchungen zusammen, so möchte ich folgendes konstatieren:

1. Die Trichonodosis ist eine viel häufigere Erscheinung als es im Anfang schien. Sie besteht in dem Auftreten echter Knoten und Schlingen an den Kopfhaaren und an den Haaren des Körpers.

2. Es gibt eine Form der Trichonodosis, bei welcher sie gelegentlich vereinzelt und kombiniert mit Trichorrhexis und Spaltung der Haare vorkommt.

3. Sie scheint aber auch in einer Reihe von Fällen als Krankheitsbild gehäuft und in außerordentlich großen Mengen an den Haaren vorzukommen. (Fälle von Galewsky, Veiel, Macleod etc.)

Es bleibt weiteren Untersuchungen vorbehalten, gerade über diese letzteren Fälle (scheinbar Heredität in einem von mir beobachteten Falle) und die Ursachen, die zu dieser Erkrankungsform geführt haben, Aufklärung zu geben.

Beiträge zur Kenntnis des Lichen ruber.

Von

Josef Schütz (Frankfurt a. Main).

(Hiezu zwei Abbildungen im Texte)

Wer einen Beitrag zur Kenntnis einer Krankheit liefert, hat auch der Grenzen der Erkenntnis zu gedenken.

Hierauf einmal hinzuweisen, ist, glaube ich, bei Hautkrankheiten im allgemeinen und beim Lichen ruber im besonderen nötig. Wir müssen meiden, dort einheitliche Gesichtspunkte aufzustellen, wo es wahrscheinlich ist, daß viele Komponenten zu einer jeweilig verschieden wirkenden Resultante sich zusammenfügen können. Dieses Eingeständnis ist kein Tadel für die bisherige Beobachtung. Im Gegenteil, es beweist den Fortschritt der Wissenschaft. Wie bei einem Stammbaum werden auch in der medizinischen Wissenschaft die Beziehungen der ausgebreitesten Zweige vielseitiger, lockerer, schwächer. Namentlich ätiologisch wird man bei Hautkrankheiten die Theorie eines einzigen Gesichtspunktes nicht ohne weiteres für sehr wahrscheinlich halten dürfen. Die großen Vorzüge des Hebraschen Systems beruhen nicht zum wenigsten auf dieser Vorstellung, auf der Anerkennung der relativen Isoliertheit der Haut gegenüber dem Allgemeinzustand des Menschen. Nichtsdestoweniger sind auch die Dermatosen mit mancherlei Fäden mit dem Gesamtbefinden verbunden. Diese Bindeglieder sind wichtig. Ihre Erforschung darf einem Prinzip zuliebe nicht wegfallen. Pathologische Anatomie und innere Medizin verdanken der Dermatologie infolge dieses Zusammenhangs sehr viel und

umgekehrt. Doch jedes in seiner Weise. Störungen des Gesamtorganismus, welche das Leben durchziehen und es abschneiden, liefern nach der Sektion gar nicht selten einen einzigen einheitlichen Gesichtspunkt, nach welchem in grader logischer Folgerung die Verkettung aller Symptome sich entwickeln läßt. Ein solches Vorbild läßt sich für das, was in der kranken Haut sich abspielt, nur selten erreichen. Hier werden die Ursachen verwickelter, im einzelnen weniger durchgreifend sein und keineswegs in der Regel in einer einzigen Gesamtursache sich zusammenfinden.

Um es vorwegzusagen, meine Mühe, mich auf Grund eigener Beobachtungen einer der bestehenden Theorien über die Ätiologie des Lichen ruber anzuschließen, war bisher vergebens. Weder die Annahme von Parasiten [Lassar] (1) noch eine autotoxische Genese [Tommasoli] (2), noch neuropathische Ursachen [Köbner] (3) noch die Zugrundelegung einer Trophoneurose [Schwimmer] (4) können je als Einzelursache das Krankheitsbild des Lichen ruber ganz erklären.

Die Wesenheit des Lichen ruber von heute ist weder aufgeklärt noch abgegrenzt. Die Geschichte des Lichen ruber predigt vielmehr von der Veränderlichkeit der Dinge, dem Wechsel der Anschauungen, dem großen Einfluß von Ort und Zeit. Sie zeigt uns die Regsamkeit der Dermatologie grade um diese Krankheit, welche an Interesse nur gewonnen, nie verloren hat. Die grundlegenden Beschreibungen des Lichen ruber, sowohl die von Hebra, F. (5) wie jene von Wilson, E. (6), gelten als Meisterwerke der Darstellung. Wenn sie heute Ergänzungen und Einschränkungen erfahren, so liegt das daran, daß jetzt Einzelbeobachtungen von vielen vorliegen und auch in Betracht gezogen werden. Von dem angesammelten Material meiner 25jährigen dermatologischen Tätigkeit wird daher auch eine knappe Auswahl interessieren. Morphologische Beschreibungen will ich meiden, deren gibt es fast zu viele, sondern nur das sammeln und ordnen, was für Symptomatologie, Verlauf, Ätiologie Wert haben kann.

Zu Beginn meiner dermatologischen Tätigkeit war Lichen ruber direkt selten. Die Diagnose fußte auf den Schilderungen weniger Lehrbücher. Die Literatur, zumal die fremdländische,

hatte noch keinen direkten Einfluß. In den ersten 12 Jahren sah ich nur Planusfälle. Auch bei diesen traf in den allerersten Jahren — vielleicht zufällig — die Diagnose nur sinnfällige Schulfälle. Natürlich war dementsprechend die Diagnose eine erfreulich sichere. Ein ausgebreiteter Lichen planus ist eine der leicht erkennbarsten Dermatosen. Akuminatusfälle suchte ich lange Jahre, Hebras Schilderung vor Augen, ohne solche zu finden. Man glaubte aber Kaposi (7) aufs Wort, daß der Lichen exsudativus ruber Hebrä und der Lichen planus Wilsonii dieselbe Krankheit seien; zunächst, weil man mußte. Das hatte praktisch zur Folge, daß nicht nur die Therapie sondern auch die Prognose vom Lichen ruber Hebrä auf den Lichen ruber überhaupt und damit auf den allein erreichbaren Lichen planus übertragen wurde. Also, man diagnostizierte den harmlosen Lichen ruber (Wilsonii planus) und behandelte ihn wie einen Hebraschen Lichen ruber. Auch der Patient erfuhr direkt oder indirekt, welch' schwere Erkrankung auf ihm laste.

So genoß man regelmäßig die innere Befriedigung, durch zwar etwas eintönige aber um so zielbewußtere ärztliche Kunst ein gefährliches Hautleiden allmählich ganz rückgängig werden zu sehen, und zwar für immer, wie man Hebra glaubte; denn von Rezidiven nach einer Abheilung war ebensowenig wie von Versagern bei Arsenpillen damals etwas ruchbar geworden. Für Arzt und Patient ein in gleicher Weise erhebender Zustand! Dem Ansehen der Dermatologie und deren Altmeister Hebra war jeder Fall derart damals eine helle Leuchte.

Einseitiges Licht wirft störende Schatten. Jene Literatur, welche im Schatten Hebras nur wirkte, wurde kaum beachtet. Nur so ist es heute verständlich, wieso die vielsagende Schrift Wilsons über den Lichen planus bei uns unausgenützt blieb.

Nach heutigen Begriffen hätte man bereits 1869 auf Grund der Wilsonschen Veröffentlichung bei jeder umschriebenen, in Plaques auftretenden, papulösen, squamösen Hautkrankheit nach einem Schleimhautlichen suchen müssen und bei einer ev. Behandlung jene Kombination von innerer Arsendarreichung und äußerer Sublimateinreibung wählen können, welche die,

welche so recht sicher gehen wollen, grade heute für besonders zweckdienlich halten. Auch hätte man bei heutigen Verkehrsgewohnheiten schon 1874 Wilson (8), Taylor (9) und Tilbury Fox (10) in Gemeinschaft zustimmen können, daß der Lichen planus eine mildere Form des Hebraschen Lichen ruber darstelle. So aber bedurfte es erst der Übernahme „der Verantwortung" für jene Identifizierung beider Lichenarten durch Kaposis Stimme. (cf. Vortrag auf dem internat. Dermatologenkongreß zu Paris 1889.) Nun war die Einigung des akuminaten und planen Lichen fertig, aber keineswegs die Klarheit für den zweierlei Lichen ruber, welche Kaposi erhofft haben mag. Bis heute fühlen Autoren den Drang, bei dem Namen Lichen ruber planus Kaposi auf den Lichen planus Wilson zu weisen. Der Name Kaposi steht eben ideell weder mit dem Lichen exsudativus ruber noch mit dem Lichen planus in Beziehung. Für den Lichen planus steht es fest, daß Wilson ihn aufgestellt hat, und daß auch Wilson diesen ihm eigenen Lichen planus mit dem Lichen ruber Hebrae identifiziert hat, allerdings ohne den Hebraschen Lichen selbst beobachtet zu haben. Kaposi hatte das Verdienst, durch seine prävalierende Stellung und Kundgebung die Verschmelzung beider Lichenarten praktisch zur Durchführung gebracht zu haben, aus persönlicher Überzeugung, nach eigener Beobachtung beider Formen. Die trotzdem restierende Unklarheit entstand aus der Nomenklatur, den gemeinsamen Beiwörtern Kaposi und ruber. Die Kasuistik zeigte, daß das schon oft bemängelte Beiwort ruber für den Lichen planus nicht paßt, darum auch kein gemeinsames Charakteristikum sein kann. Jeder ältere Dermatologe hat Planuspapeln gesehen, welche statt rot blaß, gelb, weiß aussehen. Nicht selten finden sich solche an der Peripherie von Lichenherden bei jugendlichen Individuen. Hans Hebra (11) hat ihrer schon 1884 gedacht. Universell vorkommend wurden sie unlängst v. Zumbusch (12) unter dem Namen Lichen albus bekannt, eine Art, die ich trotz anatomischer Differenzen der Form nach nicht wie v. Zumbusch vom Lichen ruber trennen möchte, zumal ein allen polymorphen Formen vom Lichen ruber zukommendes histologisches Kriterium noch fehlt.

Wie leicht wäre es gewesen, die Pietät gegen Hebra und auch den Urtypus des Lichen ruber zu wahren, wenn zum Sammelbegriff statt des Wortes ruber das von Hebra selbst beigegebene Wort exsudativus gedient hätte! Histologisch wie differentialdiagnostisch wäre man damit ausgekommen.

Als 1882 die rein äußerliche Behandlung des Lichen ruber nach Unna (13) mitunter Erfolge zeigte, wurde Wilsons Gedanke von einer gewissen Harmlosigkeit des Lichen planus im Vergleich zu dem prognostisch ernsteren Lichen Hebrae populärer. Sehr bald lernte man, daß bei der innerlichen Behandlung viel kleinere Arsendosen zuweilen ausreichen, als Hebra bei seinen schweren Fällen benötigte. Man sah, daß Lichen planus das Allgemeinbefinden in manchen Fällen während des ganzen Verlaufs wenig stört. Natürlich — seit der allgemeinen Anwendung des Arsens, kam es überhaupt selten mehr zu kachektischen Endstadien, und reine Akuminatusfälle waren nach wie vor in unserer Gegend nicht zu sehen, so daß selbst das reiche Material der Lassarschen Klinik in den 80er Jahren noch keinen Fall hiervon aufzuweisen hatte.[1]) Mitte und Ende der 80er Jahre werden Akuminatusfälle auch bei uns erwähnt. Aber es sind durchweg Mischfälle, die auch Planuseffloreszenzen, wenn auch spärlich, aufweisen. Eine nicht kleine Zahl von Einzelbeobachtungen berichten, daß bei den Akuminatusfällen entgegen der ausdrücklichen Versicherung von Hebra und von Kaposi häufig lokale oder allgemeine Prodromalsymptome, Fieber, Unwohlsein, Frostschauer, Krankheitsgefühl die Krankheit einleiten. Da fragt man sich, ob so etwas Hebra, dessen 13 erste Fälle letal endeten, bei seinem Scharfblicke entgehen konnte. Das ist unmöglich. Hier stehen wir vor Widersprüchen. Defekte in der Beobachtung oder Beschreibung sind hüben und drüben nicht anzunehmen. Der Schluß ist unabweislich: der Lichen ruber ändert sich, der Lichen ruber von heute ist ein anderer wie ehedem. Solche Gegensätze verschärften das Interesse und als (vor allem durch Kaposis Prävalenz wieder) die Pityriasis rubra pilaris der Franzosen mit dem Lichen acuminatus verquickt wurde, war die Verwirrung der Lichen-

[1]) Laut Verhdl. d. Berl. Derm. Vereinigung 2./V. 1893. Ref. Arch. f. Derm. u. Syph. XXV. p. 986.

begriffe so heillos, daß es zu scharfen Auseinandersetzungen kommen mußte, der sog. Lichen-Debatte, welche vieles klärte, die Hauptsache unausgeglichen hinterließ. Sie soll hier nicht weiter berührt werden. Aber sie zwingt heute jeden, seinen eigenen Standpunkt in der Lichenfrage zu bekennen, da sonst Angaben keinen Halt haben.

In dem Lichen ruber Hebrae und Lichen planus Wilsonii erkenne ich 2 in der Form verschiedene, der Wesenheit nach zusammengehörige Arten ein und derselben Krankheit. Ich habe nicht [wie Lukasiewicz] (14) u. v. a. gesehen, daß ein spitzes Knötchen des Hebraschen Lichen in eine flache polygonale Papel des Lichen Wilsonii direkt sich umgebildet hätte oder umgekehrt. Ich vermag noch weniger den Standpunkt zu teilen, daß jeder Lichen ruber mit Akuminatusknötchen seinen Anfang nehme.

Dagegen habe ich, wie viele andere, wiederholt erfahren, daß beide Formen an ein und demselben Individuum gleichzeitig oder nacheinander auftraten, daß z. B. die Akuminatusfälle fast alle einmal einige Planuspapeln aufweisen, oder daß bei reinen typischen Planusfällen während der Behandlung plötzlich unter Frostschauern, Cutis anserina-Bildung, Zerschlagensein ein heftig juckender, wie eine rote Gänsehaut rasch sich ausbreitender Lichen ruber acuminatus an Extremitäten und Rumpf auftrat und einige Wochen persistierte.

Mit der Minderheit der Dermatologen schließe ich auch die Pityriasis pilaris Devergie vom Lichen ruber vollständig aus, weil sie trotz längerer Stillstände (infolge Gebrauchs von Bädern, Salizylvaseline, schwachen Schwefel- oder Resorcinsalben) auf keinerlei Behandlung dauernd schwindet, weil sie auf Arsen absolut nicht reagiert, was ein echter Lichen ruber meiner Erfahrung (15) nach ausnahmslos tut, und weil bei alledem trotz Jahrzente langem Bestand und universeller Ausbreitung die Pityriasis pilaris das Allgemeinbefinden kaum stört, geschweige denn zum Marasmus führt.

Das ist mir an zwei Fällen von Pityriasis rubra pilaris Devergie klar geworden, von denen ich den einen 10, den anderen 8 Jahre lang vorübergehend zu untersuchen Gelegenheit hatte. Diese Fakta sind für mich so ausschlaggebend, daß

ich alle (die gewiß auch sehr wertvollen und zu Recht bestehenden) sonstigen Charakteristika der beiden Leiden, wie sie u. a. Hans Hebra (16) kontra Taylor und Kaposi tabellarisch brachte, kaum als Beweisstücke nötig finde. Der Verlauf entscheidet hier sicherer als Demonstrationsdiagnosen und Moulagen.

Den Lichen verrucosus rechne ich nicht ohne weiteres zum Lichen ruber sondern erst dann, wenn nebenher noch diskrete Papeln oder Schleimhautlichen sich finden; denn ich habe auch den Lichen simplex chronicus verrukös werden sehen und dauernd renitent bleiben gegen Arsen bei innerlicher Anwendung.

Hiernach glaube ich auf reinlicher Basis den Lichen ruber in Betracht zu ziehen.

Vorkommen und Häufigkeit des Lichen ruber war in meiner Privatpraxis stetig steigend. Sein Verhältnis zu anderen Hautkrankheiten verhielt sich

1892 wie 1 : 566,
1896 „ 1 : 312,
1900 „ 1 : 235,
1904 „ 1 : 200,
1908 „ 1 : 146.

Der Lichen ruber hat sich also im Laufe der Jahre vervierfacht, so daß er zurzeit 0·7% meiner Patienten beträgt und vergleichsweise nur sechsmal seltener ist als Psoriasis. Der Hauptanstieg fällt in die Jahre 1892—1900. Es könnte hiernach scheinen, daß in jenen Jahren der lebhaften Lichendiskussionen die Verbesserung der Diagnosen hieran schuld sei. Indessen, wenn ich alle circumscripten, solitären Fälle aus der Rechnung ausschalte, so bleibt auch dann noch eine Zunahme der Fälle.

Die Repräsentanten des Lichen ruber stellen in meiner Praxis meist städtische Bewohner. Vom platten Lande sind nur scheinbar 2 Fälle darunter, welche in Wirklichkeit doch mit der Großstadt eng alliiert sind.

Aus der Literatur läßt sich kein klares Bild über die spezielle Verbreitung des Lichen ruber gewinnen. Nur soviel geht daraus hervor, daß die Zentren der Kultur reicher an Lichen ruber sind als die Gegenden, in welchen der Mensch

seine Muskeln in den Dienst der Natur stellen muß, daß in Österreich und Frankreich (die übrigens auch dort, wie speziell Kaposi (17) für Österreich dartut, recht seltenen) Akuminatusfälle mehr wie anderswo gesehen werden, daß grade in England und Norddeutschland Planusfälle häufiger und Akuminatusfälle sehr selten gesehen werden, daß endlich in Norwegen, Rußland, Südamerika, bei Negern und wilden Völkerstämmen Lichen ruber in jeglicher Form äußerst selten vorkommt. Die vielfach verbreitete Anschauung, als wenn in Östereich, an der Wiege des Lichen ruber, die Hebrasche Form desselben oft zu finden sei, etwa wie der Lichen planus in England oder bei uns, ist also unzutreffend. Für Deutschland findet die Zunahme des Lichen planus namentlich in den circumscripten Formen, dann des Lichen ruber mixtus (i. c. plan. + acum.) und auch des reinen akuminaten Lichen in der Literatur Erwähnung.

Sehr auffallend ist sodann bei meinen Fällen die Verteilung des Lichen ruber unter die Geschlechter. 1883 bis 1904 überwog das männliche Geschlecht das weibliche wie 7:1. Von 1904 aber ab wurden mehr weibliche als männliche Lichenpatienten behandelt, und in den letzten Jahren fast ausschließlich weibliche. Das Überwiegen des männlichen Geschlechts beim Lichen ruber ist dadurch insgesamt heute gesunken und durch das Verhältnis 3:2 ausgedrückt. Der bereits erwähnten Veränderlichkeit des Lichen ruber begegnen wir also hier in deutlichen Ziffern.

Über eine Zunahme beim weiblichen Geschlecht ist in der Literatur des Lichen ruber m. W. bisher nichts verlautet. Ein solches Verhalten des Lichen ruber auch bei anderen Dermatologen wäre der Mitteilung wert. Ohne Scherz, dann hätten wir eine Strafe vor Augen für die zunehmende Vermännlichung des Weibes im modernen Kulturleben.

Mein jüngster Lichen ruber-Patient war ein Knabe von $4^1/_2$ Jahren, der älteste ein Mann von 73 Jahren. Das herrschende Alter für Lichen ruber-Erkrankung lag bei meinen männlichen Patienten zwischen 40 und 50 Jahren. Für weibliche Patienten ließ sich ein Altersbezirk von ähnlich kurzer Spannweite nicht wahrnehmen. Unter 20 Jahren waren über-

haupt 8% der Lichen ruber-Patienten, über 50 Jahre 28%, das Gros = 64% zwischen 20 und 50 Jahren.

Reine Akuminatusfälle sah ich nur 2, Mischfälle (L. r. pl. + ac.) 7 Fälle, letztere 9 Fälle alle in den letzten 10 Jahren. Hiernach ist auch die kolossale Seltenheit des Lichen ruber Hebrae etwas im Abnehmen, konform mit den Äußerungen der Literatur.

Schleimhautlichen war in meiner Praxis seltener als in der meiner nächsten Kollegen, welchen Polikliniken unterstehen. Er war nur in 1/6 der Fälle vorhanden, was darin z. T. seinen Grund haben dürfte, daß in der Privatpraxis relativ frische Erkrankungen, Schleimhauterscheinungen aber bei verschleppteren Formen vorherrschen.

Besonders hervorzuheben ist unter meinen Kranken mit Lichen mucosae ein isolierter Lichen mucosae ani bei einer anämischen fettleibigen Dame mit habitueller Obstipation. Das immense Jucken, das den Schlaf raubte und am Sitzen hinderte, war von Patientin als Hämorrhoidalbeschwerden aufgefaßt worden. Hämorrhoiden mäßigen Grades und Varicen der Unterschenkel waren vorhanden. Die ganze Scheimhaut war perlmutterartig gefärbt, radiär leicht gewulstet und gefeldert, mit einzelnen weißen spitzigen Erhebungen durchsetzt. An der äußeren Haut und im Munde keine Krankheitserscheinungen. Anamnestisch wurde erhoben, daß vor 15 Jahren, in der Kindheit, eine schuppige, rotgefärbte, wenig juckende Hautkrankheit vorgelegen hatte, die am Heimatsort ein Arzt mit Arsenpillen heilte. Eine Anfrage bei diesem Arzt wurde bestätigend beantwortet, und als Diagnose „Psoriasis" angeführt. Diese Psoriasis (?) ist niemals rezidiviert, infolgedessen ich dieselbe als einen Lichen ruber anspreche und als eine Art Rezidiv desselben: die beschriebene Erkrankung.

Die erwähnten 2 reinen Akuminatusfälle wiesen keinen Lichen der Mundhöhle auf, ebenso wie ich mich auch nicht entsinne, gelegentlich von Demonstrationen jemals bei Lichen ruber acuminatus Schleimhautlichen gesehen zu haben. Die Literatur enthält hierüber nur eine einzige positive Angabe von Unna (18), sowie eine Erwähnung dieses Vorkommnisses über-

haupt von Hans Hebra (19), wobei aller Wahrscheinlichkeit nach jene Angabe Unnas zugrunde liegt.

Obwohl nicht streng hierhin gehörig, teile doch mit, daß auch die beiden eingangs erwähnten Fälle von Pityriasis rubra pilaris keine Schleimhautaffektion aufwiesen. Das beiderseitige Fehlen von Schleimhautveränderungen bei Lichen ruber acuminatus und der Devergieschen Krankheit hat aber s. Z. in den Lichendiskussionen differentialdiagnostischen Wert erlangt, obwohl man logischerweise aus negativen Befunden nie positive Schlüsse ziehen darf. Darum glaubte ich es erwähnen zu sollen.

Drüsenschwellungen, nach denen zu suchen oft aus äußeren Gründen unterlassen wurde, fand ich nur dreimal. Nach Milzschwellung wurde nicht gesucht.

Die Behandlungsdauer schwankte zwischen 3 und 14 Monaten und betrug durchschnittlich 6 Monate.

Alle Fälle ohne Ausnahme wurden geheilt. Nur 2 Fälle entzogen sich gegen Schluß der Behandlung der Beobachtung. Auch von diesen steht es fest, daß sie die Behandlung weiter fortsetzten und geheilt wurden.

Einen besonderen Rassetypus unter den Lichen-Patienten, wie z. B. das Hervortreten des brünetten Typus bei den Psoriasiskranken, konnte man nicht erkennen.

Jedoch besitzt der Lichen ruber-Patient sonst gute Charakterisierung. Es handelt sich um reinliche, intelligente, wohl bemittelte Personen, welche ihre Erkrankung zu beseitigen Sorge tragen und dem Arzte selbst bei geringer Abwechslung in der Therapie dauernd folgen. Derartige Personalbeschreibungen gehören mit zum Krankheitsbild und sind direkt für den Behandlungsmodus verwertbar. Man denke nur einmal an ein gegensätzliches Bild, den seltenen Favus-Patienten, den Typus eines unreinlichen, stupiden, mißtrauischen, unfolgsamen und sorglosen Patienten, der bei sorgfältigster Pflege vorzeitig und selbstverständlich ohne Dank die mühsame Behandlung abzubrechen den Trieb hat! Ätiologie, Prophylaxe, Therapie können aus der Kenntnis des Patiententypus profitieren.

Der Lebensstellung nach waren die Lichen-Patienten vielfach Leute von sitzender Lebensweise, andere wieder solche, die im Berufe unter Kälte zu leiden hatten. Lassar (1) hatte

für seine Infektionstheorie geltend gemacht, daß Lichen ruber gerne bei Fleischern und Leuten, die mit Leder umgehen, vorkomme. Mit einer gewissen Voreingenommenheit für diese Theorie habe ich damals von diesem Gesichtspunkte aus den Lichen ruber beobachtet. In der Tat fanden sich auch bei meinen Patienten Metzger und Lederhändler in nicht untergeordneter Menge. Später stellte ich Erhebungen an über den Pruritus cutaneus. Hier waren wiederum Metzger und namentlich Lederhändler en gros oftmals anzutreffen. Auch bei diesen war das nächstliegende an äußere Schädigungen des Hautorgans durch Staub und dergleichen allein zu denken, bis mich die Leute selbst aufmerksam machten, daß sie in ungeheizten Lokalen zugreifen müßten, warm und wieder kalt würden, Gänsehaut akquirierten und dann Jucken verspürten. Ich glaube, daß beim Lichen ruber ähnliches vorliegt. So erkläre ich mir sein Vorkommen bei Metzgern, Lederhändlern, Eisenwarenhändlern, Geometern, Ökonomen, Sportsleuten, Kaltwasserprozeduren huldigenden Damen. Wir werden später noch weitere Belege dafür anführen, daß bei Lichen ruber Kälteeinwirkung einen der akuten Anlässe ist, die ihn anregen.

Eine familiäre Disposition des Lichen ruber konnte ich dreimal nachweisen; für eine Privatpraxis eine relativ hohe Zahl! Einmal handelte es sich um einen auf beide Knie beschränkten Lichen ruber spinulosus mit reibeisenartiger Oberfläche bei einem Gymnasiasten, dessen Mutter nachweislich von einem Dermatologen an Lichen planus behandelt worden ist, und dessen Onkel von mir an Psoriasis behandelt wurde. Der zweite Fall betraf einen typischen Lichen planus bei der Inhaberin eines Mädchenpensionates (sie war eifrige Schwimmerin), deren Schwester vorher von mir an isoliertem Lichen planus der Hohlhände behandelt worden war. Der dritte Fall war eine junge Dame mit Lichen ruber mixtus, Lichen planus des Halses, des Haarbodens, der Pubes und Lichen acuminatus des Nackens und Rückens, deren Onkel an ausgebreitetem Lichen planus litt. Hierbei ist die so seltene Lokalisation am Kopf beachtenswert. Die Statistik liefert in der Privatpraxis oft höhere Ziffern, weil offenbar poliklinische Untersuchungen und auch Beobachtungen im Krankenhaus weniger lang und weit reichen.

Übrigens ist auch nach der Literatur das familiäre Vorkommen viel häufiger, als man meisthin annimmt.

Bettmann, Brocq, Geber, Hallopeau, Hamacher, Heidingsfeld, Jadassohn, Joseph, Keyes, Morel Lavallée, Ledermann, Lippmann, Lustgarten, Moris, Ormerod, Riecke, von Zumbusch erwähnen z. T. in mehreren Fällen dieses Verhalten. Für eine Krankheit von der Seltenheit des Lichen ruber sind diese Angaben zu viel, um unbeachtet gelassen zu werden. Wir stehen vielmehr vor einer Tatsache, welche eine Erklärung wünschenswert macht, speziell ob es sich um wahre hereditäre oder nur um gemeinsame schädliche Einflüsse handelt, oder um beides?

In der Mehrzahl meiner Fälle wurden Harnanalysen gemacht. Diese ergaben, ohne daß die Patienten eine Ahnung davon hatten, in zwei Fällen einen mäßigen Gehalt von Zucker (unter 2%). Unter der Arsenbehandlung ging in beiden Fällen die Zuckerausscheidung früh zurück. Ich rede nicht von Diabetes und nehme Veranlassung, gegen den Unfug, der mit diesem von Patienten gefürchteten Wort getrieben wird, weniges zu sagen. Jeder Praktiker sieht, Diabetes nimmt ab, Glykosurie nimmt rapid zu. Selten aber nimmt sich jemand die Mühe, das bequeme Wort Diabetes durch eine dem Sachverhalt entsprechende weitläufigere Umschreibung im konkreten Fall zu ersetzen. Auch in der dermatologischen Literatur kommt das Wort diabetisch vor, ohne daß man abschätzen kann, ob außer der Glykosurie andere Symptome zu seiner Rechtfertigung bestanden haben. Zuckerausscheidungen beim Lichen ruber erwähnten Besnier (20), Brocq (21), Hoffmann, E. (22), Pinkus (23), Saalfeld (24), Veiel (25), wiederum eine Reihe, die bei der Seltenheit des Lichen ruber meinen eignen Befund über den Zufall erhebt.

Bei Untersuchungen, die ich über die hierorts häufiger vorkommende Gangraena glycosurica bzl. diabetica und gelegentlich bei Xanthelasma glycosuricum anstellte und noch nicht abgeschlossen sind, ergab sich u. a., daß grade die Gangrän, jene doch schwere Schädigung des Organismus, bei harmlosen Glykosurien älterer Leute auftritt, die mit Diabetes direkt nichts zu schaffen haben und wiederholt dauernd schwanden,

wenn man gewisse Schädlichkeiten auszuschalten in der Lage war. Es hat sich ferner gezeigt, daß, wie ich schon 1898 auf der Düsseldorfer Naturforscher-Versammlung Wolters betreffs Xanthoma diabeticum (cf. Verhandlungen p. 324) bemerkte, schon bei geringprozentigen Glykosurien derartige Dermatosen sich entwickeln können. Ich habe die Beweise dafür, daß das hohe Prozentverhältnis einer Zuckerausscheidung weder für eine üble Prognose noch überhaupt als alleiniger Grund für das Entstehen von Dermatosen Bedeutung hat, während der Azetongehalt auch bei ganz geringen Zuckermengen die Prognose stets verschlechtert. Nun war bei meinen Patienten stets ein hohes spez. Gewicht vorhanden, bei jenen 2 Glykosurikern ein höheres, als dem Zuckergehalt entsprach bei mehrfachen Proben; da liegt es nahe, an jene Glykosurien zu denken, welche bei den Praktikern als leichte „gichtische Glykosurien" bekannt sind und bei leichter Arteriosklerose und Gichtveranlagung sich vorfinden.

Aus der Literatur sind nur einige Stoffwechseluntersuchungen bei Lichen ruber bekannt, von Baum (26), Duncan (27), Lewin (28), Radaeli (29), die aber in der Hauptsache übereinstimmen, der vermehrten Ausscheidung von Harnsäure unter gleichzeitiger Verminderung des Harnstoffs (nicht des N. überhaupt). Ich glaube, diese Fakta ergänzen sich zu einem Bilde, dessen man bei Lichen ruber gedenken soll, wenn auch die spezielle Charakteristik kaum gewinnt, da auch bei Psoriasis und Eczema seborrhoicum die Verhältnisse ähnlich liegen.

Außer zwei eignen Beispielen fand ich nach kurzem Suchen noch 8 aus der Literatur, welche Lichen ruber und Psoriasis in derselben Familie bei Blutsverwandten zeigen.

Von den beiden mit Zuckerausscheidung komplizierten Fällen war jeder noch in besonderer Weise bemerkenswert. Der eine hatte entsprechend den Schulterblättern heftig juckende Stellen, welche Bläschen verschiedener Größe aufwiesen (L. r. miliaris), während sonst am Stamm derbe Planusplaques mit dunkler Pigmentierung saßen, und ferner besaß er zwei Fingernägel, auf welche genau die Beschreibung von Bettmann (30) paßt, und deren noch vorhandene Zeichnung daher hier abge-

bildet sei. Wie Allen (31), Engmann (32), Mendes da

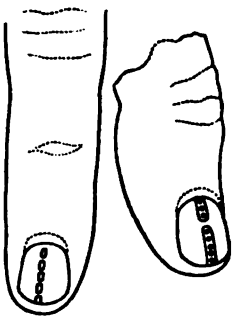

Costa (33) führe ich die Bläschenbildung auf Scheuerwirkung zurück, zumal sie vor Einnahme des Arsens vorhanden waren. Der andere Patient, beiläufig ein Metzger, zeigte den auffallenden Befund eines halbseitigen Lichen planus, der auch auf Nacken und Stirn übergriff und eine Art Rezidiv darstellte. Sein Lichen war $^1/_2$ Jahr vorher am rechten Unterschenkel in größerer Ausdehnung aufgetreten und durch einfache Einreibungen mit Naftalan Vaselin āā und Einnehmen von nur 3 bis 10 Tropfen Sol. Fowleri und Aqu. Menthae āā dreimal täglich unter Zurücklassung dunkler Pigmentierung vom Hausarzte geheilt worden.

Bezüglich der sog. Rezidive wird man m. E. den Angaben Hebras mehr eingedenk sein müssen, als es zurzeit geschieht. Hebra verspricht eine Heilung für immer, aber — unter ganz anderen Bedingungen, wie sie den meisten sogenannten Rezidiven vorausgehen. Hebra (5) verlangt nicht nur hohe Dosen in einer ganz genau angegebenen Formel, sondern auch eine Nachbehandlung über die Symptomfreiheit hinaus. Letztere Forderung blieb auch bei meinen Patienten meist unerfüllt. Trotzdem sah ich bei Fällen eigner Behandlung mit asiatischen Pillen à 0·0075 Arsenicum album niemals ein Rezidiv!

In der Literatur ist der Lichen ruber unilateralis nicht neu. Friedländer (34), Louste (35), Morrow (36), Török (37) haben derartiges schon beschrieben. Eine Bedeutung, wenn auch geringer Art, hat also auch diese Art der Ausbreitung für den Lichen ruber. Heruntergedrückt ist der Wert

einer solchen Anordnung dadurch, daß eine solche auch bei Psoriasis mehrfach erwähnt ist, ohne eine ätiologische Bedeutung dort erlangt zu haben. Richtig abzuschätzen ist die Halbseitigkeit bei Lichen ruber erst bei der Betrachtung der Lokalisation des Lichen ruber überhaupt, welche so vielen Betrachtungen Nahrung gegeben hat.

Dabei muß man wohl scheiden zwischen Planus- und Akuminatusformen, dann auch zwischen akuter und träger Ausbreitung. Bei letzterer pflegen die Beobachtungen deutlicher zu sein.

Der Lichen ruber acuminatus zeigt bei seiner Ausbreitung Beziehungen zu den Haarfollikeln, die ihm ja auch histologisch zukommen. Selbst bei rasch erfolgender Verbreitung mit Verwischung der Grenzen zum Gesunden hin, kann man stets beobachten, daß die Gegenden stärkerer Lanugoentwicklung vorwiegend befallen werden. Es treten ähnliche Lokalisationen auf wie beim Lichen pilaris, nur ist beim akuminaten Lichen das Gebiet seiner Ausbreitung kein gleichmäßig fortlaufendes, sondern oft bandartiges, mit gesunden Zonen untermischtes.

Bei einem Lichen ruber mixtus nahm der sehr ausgeprägte Akuminatus ein Terrain ein, welches einer Abbildung entspricht, die in diesem Archiv Bd. XLI Taf. 8 Bircher von einem Naevus pilosus gegeben. Die fichyartige Begrenzung mit nach unten reichender Spitze und zwei seitlichen symmetrisch abgezweigten Ausläufern stimmte ganz genau mit jenem Bilde bzl. der Haarflur des Naevus.

Früher hatte ich (38) bei Besprechung der Psoriasis darauf aufmerksam gemacht, daß bei dieser Krankheit auffallend starke Lanugobehaarung auch bei weiblichen Patienten vorhanden sei. Ähnliches war bei den Akuminatus- und auch einer Anzahl Planusfällen der Fall. Dieses Verhalten bildet einen der vielen Bedingungen, welche einen gesetzten Reiz auf das Hautorgan in vermehrter Weise zu übertragen im stande ist und grade an den Stellen der Haarfollikel den exsudativen Prozeß anfacht.

Grade wie bei der Psoriasis besteht auch bei dem Lichen ruber eine Wechselwirkung zwischen Reiz und Lo-

kalisierung. Für den Lichen ruber verrucosus ist dies ja längst bekannt (Geber, Hans Hebra). Auch für den Lichen simplex chronicus ist die sog. Lichenifikation heute als etwas Sekundäres angenommen (Tonton). Experimentell hat bei dem Lichen ruber Pospelow (39) Kratzversuche angestellt, welche den entsprechenden Versuchen von Köbner und Wutzdorf bei Psoriasis ebenbürtig sind.

In der Literatur finden sich häufiger direkte Angaben, daß nach einem Reiz oder Trauma an der betreffenden Stelle Lichen ruber sich entwickelte. So sahen den Lichen ruber

West (40) an Stellen, wo eine Katze Kratzspuren hinterlassen hatte,

Matzenauer (41) ebenfalls einem Kratzeffekt entsprechend in streifenförmiger Anordnung,

Róna (42) bei seinem Fall 19, in mehreren Kratzlinien entsprechenden Schnüren,

Hebra, H., (43) 3mal bei einem Patienten nach Verletzungen zu verschiedenen Zeiten,

Heller (44) in einer Narbe beginnend nach oberflächlicher Verwundung,

Sclarek (45) nach Abschürfungen, die beim Herunterfallen von einem Baum entstanden waren,

Russel (46) am Handgelenk nach Amputation von 4 Fingern,

Bettmann (47) in und um Schießpulvertätowierungen; ferner nach Kontusionen und Hautabschürfungen.

Lassar (48) am Halse eines Briefträgers, wo der Riemen der Brieftasche eine striemenartige Stelle erzeugte,

Becker (49) da, wo der Lederbesatz eines Suspensoriums scheuerte,

Blaschko (50) in 3 Fällen in Gürtelform nach hydropathischen Umschlägen,

Ledermann (51) an Stellen juckender Narben von Schröpfköpfen,

Mendes da Costa (52) nach lokaler Irritation durch Hg-Karbolpflastermull,

Arndt (53) nach Schwund eines syphilitischen Exanthems,

Wechselmann (54) nach Chrysarobindermatitis als allgemeinen Neuausbruch,

Drübenhofer (55) nach Reizung und Jucken durch Schwefelbäder,

Louste (56) im Munde, wo schlechte Zähne saßen, und stets die Zigarette gehalten wurde,

Bettmann (57) im Munde nach einer merkuriellen Stomatitis — in der Urethra nach irritierender Phosphaturie.

Diese Reihe ließe sich noch erweitern. Sie ist aber schon so groß, daß sie dartut, daß die Wechselbeziehung zwischen Hautreizung und Effloreszenzenbildung viel häufiger besteht wie bei Psoriasis, wo sie bereits anerkannt ist.

Diese also feststehende Beziehung gibt uns eine Erklärung für die verschiedenartige Auffassung über die Lokalisation des Lichen planus, dessen histologisches Substrat an die Haarfollikel sich nicht kehrt.

Aus der eignen Praxis und der jüngsten Zeit kann ich hier 2 charakteristische Fälle anreihen zweier weiblichen Individuen, bei welchen der Lichen ruber planus seitlich am Halse in schräger Linie dort sich bildete, wo die Fischbeinstützen der rauhen Spitzenstehkragen die Haut reizten.

Zweimal sah ich sodann Lichen planus und einmal Lichen der äußeren Analhaut nach Jahre lang vorhergehendem und zeitweise von mir behandeltem Pruritus cutaneus auftreten. Zweimal sah ich Lichen ruber planus an ein akutes Eczema seborrhoicum corporis sich unmittelbar während meiner Behandlung sich anschließen, darunter bei einem Herrn von 60 Jahren.

Eine Fehldiagnose bez. des Eczema seborrhoicum ist ausgeschlossen. Das sind eigne Belege dafür, daß Lichen ruber planus am Orte einer Reizung auftritt und ferner, daß dieser Reiz in Gestalt einer voraufgehenden Hautkrankheit maskiert sein kann.

Auch für letztgenannten Modus finden sich Beispiele in der Literatur. So sahen den Lichen sich anschließen:

Böck (58) an ein $^1/_2$ Jahr lang vorher bestehendes Hautjucken,

Breda (59) an einen allgemeinen Pruritus, der 20 Tage voraufging,

Köbner (60) an Urticaria, Zoster, Druckwirkungen, so daß ein Lichen factitius entsteht,

Róna (61) an einem Jahre lang bestehenden Pruritus,

Hallopeau (62) u. Trastour an eine Impetigo contagiosa bei einem 6jährigen Kind,

Unna (63) an ein sich steigerndes Hautjucken bei einem Gichtiker,

Róna (64), Neuberger (65), Roscher (66) an ein Ekzem,

Köbner (67), Schäffer (68) an Urticaria.

Aus alledem kann man folgern, daß Lichen ruber in gewissem Sinne von Reizmomenten abhängt, sei es nun, daß es sich um direkte Reize handelt, oder daß Veränderungen oder Anordnungen in der Haut zu berücksichtigen sind, welche die Größe eines Reizes an der betreffenden Stelle zu steigern vermögen.

Mein oben erwähnter Fall von Lichen ruber unilateralis ist vielleicht am richtigsten von einem gleichen Gesichtspunkte aus zu betrachten. Die Halbseitigkeit einer Dermatose ist nicht notwendigerweise der Ausdruck einer zentralen oder nervösen Störung, sondern kann ungezwungenerweise einem halbseitigen Reiz entsprechen.

So sehr ich mich bez. der Ausbreitung des Lichen ruber planus bemüht habe, ein für alle Fälle und Formen gleich passendes Verbreitungsgesetz ausfindig zu machen, ich habe kein einwandfreies Schema der Lokalisation entdecken können.

Weder der Verlauf der Nerven der Haut, noch die Nervenendbezirke spinaler Nerven (Seifferts spinales Sensibilitätsschema) und die demselben nahestehenden Eschricht-Voigtschen Grenzlinien, noch das oberflächliche Netz der Venen oder Lymphgefäße, noch die Langerschen Spaltungslinien, noch die Richtung der Haarströme, noch Bolks Idee, einer anormalen Verschiebung der Dermatome, noch endlich die Annahme von strichförmigen hyperalgetischen Bezirken nach Langelaan konnten ausreichend orientieren.

Es kommt vielmehr bei einzelnen Fällen dieser, in anderen Fällen jener Verbreitungsmodus, manchmal mit zwingender Deutlichkeit zum Ausdruck (linearer Lichen — Voigtsche Linien; Moniliformer Lichen — oberflächliches Venennetz; verrucöser Lichen — Richtung längs der Vena saphena: Mundschleimhautlichen — Richtung der Interkalarreihe der Zähne usf.).

Derartige Deutlichkeiten, so klar sie im Einzelfall sein mögen, eignen sich nicht zur Verallgemeinerung, sondern verlangen eine gemeinsame Erklärung. Verständlich werden sie zum Teil, wenn wir sie als den Ausdruck einer besonderen Reizempfänglichkeit für das Hautorgan betrachten, denen die Entwicklung des Lichen ruber folgt, soweit der Reiz reicht. Die Reizempfänglichkeit kann verschieden sein (kongenital, erworben), und die Reize können aus den verschiedensten Gebieten stammen; die Resultante aus beiden bereitet dann den Boden für den Lichen ruber.

Aus der eignen Praxis waren für die Verteilung des Lichen ruber planus außer dem bereits genannten Lichen unilateralis bemerkenswert zunächst mehrere Fälle von Lichen ruber verrucosus, welche dem bekannten Sitz, mittleres Dritteil der inneren Platte der Tibia längs der erweiterten Vena saphena, entsprachen, sodann ein Lichen atrophicus meines ältesten Lichen-Patienten, dessen anastomosierende, maschenartige, dunkelpigmentierten Züge das Venennetz der Haut karikierte.

Einen Fall, dessen Ausbreitung der Richtung der Nerven entsprach, oder sonst einen Anhalt für die nervöse Theorie der Lichengenese gegeben hätte (Vorhandensein von Hirn-, Rückenmarks-, Nervenkrankheiten), befand sich unter den von mir behandelten Fällen nicht. Dieses merkwürdige Defizit gegenüber den Fällen der Literatur erscheint mir wichtig. Es zeigt, daß die heute grade am meisten vertretene Ansicht der Lichengenese, nämlich die neuropathische, nicht fester steht, wie alle übrigen, daß ihre angeführten Beweisstützen nur für bestimmte Fälle gelten, im allgemeinen aber sich unter ein anderes Prinzip stellen lassen müssen.

Um so mehr waren unter meinen Patienten solche zu finden mit Störungen der Zirkulation.

Nachdem es histologisch allgemein angenommen ist, daß der Lichen ruber planus seinen Beginn mit einer Erweiterung der Blutgefäße des Coriums anzeigt [Bukowski (69) beschreibt bei Lichen ruber moniliformis als erste mikroskopische Veränderung Varikositäten und Stase grade der Venen des Coriums] und sogar Leredde (70) beim Mikroskopieren gesunder Hautstückchen von Lichenkranken starke Blutüberfüllung der Cutis fand, darf man Veränderung der Zirkulationsorgane bei Lichen ruber nicht außer acht lassen. Bei meinen Patienten fanden sich:

Venektasien fünfmal (darunter zweimal bei Männern),
Ödeme der Beine fünfmal,
Hämorrhoiden viermal,
angeborene Pulsarythmie einmal,
Hypertrophie des linken Ventrikels bei Fettsucht einmal,
Mitralinsuffizienz einmal.

Die Literatur hat erst in letzter Zeit den Zirkulationsverhältnissen besonderen Wert beigelegt. Seiffert (71) und Vörner (72) haben bei Lichen ruber örtliche Kompression empfohlen, ein Verfahren, das auch ich seit vielen Jahren nicht nur beim Lichen ruber, sondern auch beim Lichen simplex chronicus Vidal in verschiedenster Form (Zinkleim und Binde, elastische Einwicklung, Kollodiumanstrich) mit Vorteil verwende. Eine ganze Reihe gelegentlicher Angaben erwähnen den Zusammenhang des Lichen ruber mit Varicen und Ödemen. So sahen bei Lichen ruber

Bettmann (73) ein längslaufendes Lichenexanthem über Varicen des Unterschenkels,

Breda (74) mächtige Varicen an den unteren Extremitäten,

Lassar (75) einen Lichen, der sich auf einer varikösen Extremität entwickelt hatte,

Pringle (76) einen Lichen planus nur da persistieren, wo am Bein Varicen waren,

Ravogli (77) varicöse Venen bei einem Lichen ruber verrucosus in einem solchen Zusammenhang, daß er sie für die Hauptursache desselben annehmen zu müssen glaubt,

Róna (78) bei seinen Fällen 4, 12, 14 erweiterte Venen und im letzteren Fall, daß die Lichenefflorescenzen jenen folgen;

ferner noch dreimal erweiterte Venen bei männlichen Lichen ruber-Patienten,

Seiffert (79) ebenfalls bei einem Mann zahlreiche Varicen, welche die Umgebung der Lichenfläche durchzogen, ebenso einen Fall mit Varicen bei einer weiblichen Lichenkranken,

Vidal (80) einen Mann mit Lichen planus und Varicen am Unterschenkel,

Vörner (81) 2 Fälle von Lichen ruber mit erweiterten Venen.

Begleitende Ödeme im Anfangsstadium des Lichen ruber erwähnen: Bettmann (82) als Knöchelödem,

Gumbett (83), der bei einem Fall von Lichen ruber moniliformis öfters Fußödem eintreten sah,

Hebra, H., (84) bei einem Manne, bei welchem die Ödeme der Beine bis zum Nabel reichten, und bei welchem außerdem Albuminurie bestand,

Mendes da Costa (85) bei einem Lichen pemphigoides,

Róna (86), bei einer Frau gleichzeitig mit Varicen,

Schwimmer (87) bei einem männlichen Patienten, bei welchem die Haut am Bauch und an der Lumbalgegend teigig sich anfühlte, und bei welchem jede Lichenpapel einen weißen Hof hatte.

Bemerkenswert an dieser nur unvollständigen Auslese aus der Literatur ist, daß auch das männliche Geschlecht darunter gebührend vertreten ist. Wir müssen annehmen, daß Venektasien und Ödeme sowohl Reizbarkeit und Lädierbarkeit der Haut erhöhen, wie auch direkt Juckreiz erzeugen können, wie es von Varicen, Hämorrhoiden, nephritischen Ödemen bekannt ist. In diesem Sinne schon bilden sie gewiß eine Prädisposition für Entstehung und Lokalisation des Lichen ruber. Mehr noch aber, weil der ganze Lichenprozeß mit einer Gefäßerweiterung und Stase in den Venen des Papillarkörpers anhebt.

Als Erkrankungen, welche Veränderungen der Hautgefäße (Acne rosacea, Pruritus cutaneus, Urticaria) und Epithelialisierung der Schleimhäute (Leukoplakia oris, Zungenbelag) erzeugen können, gelten Magendarmaffektionen.

Es ist daher verständlich, daß solche auch beim Lichen ruber sich zeigen. Ich fand sie gradezu als häufigste Komplikation.

nämlich in 1/5 der Fälle. Unter diesen befanden sich ein Mädchen von 12 Jahren, das in direktem Anschluß an einen heftigen Magendarmkatarrh mit profusen Diarrhoen einen sich weit verbreitenden Lichen planus akquirierte, der sehr schön an den Randzonen, gewissermaßen als Vorstadien, die Erscheinungen des Lichen albus mit seinen länglichen, ovalen, wie aufgeblasen gewölbt erscheinenden weißgelben Lichenpapelchen zeigte; dann ein Herr von 50 Jahren, welcher mit Bestimmtheit seine Lichenpapeln an Beinen und Armen nach einem übermäßigen Äpfelweingenuß erworben haben will; ein Patient, mit ausgebreiteten Lichen planus, welcher die Krankheit gemeinsam mit noch anderen nach einem gemeinsamen Mahl verspürte; endlich eine Anzahl Fälle, welche längere Zeit an kleinen chronischen Magendarmverstimmungen oder atonischer Obstipation litten.

Nicht nur die Häufigkeit, sondern auch die Eigenart eines solchen Zusammentreffens bei den 3 erstgenannten Fällen, lassen auch hier den Zufall ausschließen, obwohl die Bestätigung durch die Literatur nicht so reich und deutlich ist, wie bei den früher erwähnten Komplikationen.

Bettmann (88) fand bei einer Patientin deutliche Enteroptose.

von Dühring (89) erwähnt bei einem Lichenpatienten Dyspepsie und Magendilatation.

Lutz (90) sah einen Lichen ruber beginnen mit kardialgischen Symptomen, die er als Ulcus ventriculi deutete.

Pospelow (91) beobachtete bei Lichen ruber Magendarmkatarrh mit Tenesmus.

— erwähnt bei einem Lichenfall (V) Magenkatarrh.

Róna (92) fand Appetitlosigkeit, Verstopfung abwechselnd mit Diarrhoe.

Tommasoli (93) sah konstante Verdauungsbeschwerden.

Török (94) Diarrhoen.

Kaposi (95) diarrhoische Darmgeschwüre.

Th. Mayer (96) Gastroenteritis bei einem 3/4jährigen Kinde.

Grade den Magendarmkrankheiten wird in der Literatur wenig Wert beigelegt. Nur Lutz l. c. pag. 595 „will es nicht ohne weiteres verwerfen, daß diese Konzidenz nicht ganz zu-

fällig sei". Wenn auch Häufigkeit und Dignität nicht einerlei sind, so möchte ich doch für die von mir beobachteten Fälle daran festhalten, daß bei ihnen Magendarmerkrankungen aufdringlich oft sich zeigten.

Wenn wir bedenken, wie oft Magen und Darm bei allen möglichen Ereignissen und Erkrankungen, die sonst gelegentlich als „Ursache" der Lichenentwicklung gemeldet werden (Schrecken, Chok, Unfall) mitbeteiligt sind, oder ursächlich voraufgehen (Migräne, Ischias, Gallensteine, venöse Stauungen), so wird man beim Lichen ruber, bei welchem so viele Eigenschaften an die Urticaria erinnern, Magendarmkrankheiten nicht ignorieren dürfen.

Diese Betrachtung führt mich dazu, noch folgendes grade hier nachzutragen:

Eine Patientin war 1 Jahr vor Ausbruch des Lichen an einer eingeklemmten Hernie operiert worden.

Ein Fräulein mit Lichen planus beider Arme litt lange an einer chronischen Obstipation, die nach einigen Fehldiagnosen durch Behebung einer Uterusknickung schließlich heilte.

Ein anderes Fräulein mit einem sehr langsam sich involvierenden Lichen planus will an Gallensteinkoliken behandelt worden sein, zeigte aber zurzeit nur die Erscheinungen der Enteropstose und Anämie.

Eine Metzgersfrau mit ausgedehntem Lichen planus war vor einer vor 2 Jahren ausgeführten Bauchtumoroperation stets konstipiert.

Ein noch in Behandlung stehendes Fräulein mit Lichen ruber der Beine und namentlich Knie, leidet außer an chronischer Darmträgheit an Acne rosacea. Ein noch in Behandlung stehender Herr mit Lichen planus solitarius der rechten Hüfte war im Verlauf von 10 Jahren an Pruritus, Hämorrhoiden, Darmatonie zeitweilig von mir behandelt worden.

Gewiß sind in dieser Zusammenstellung Zufälligkeiten mitenthalten, aber so zusammengenommen geben die Fälle doch ein charakteristisches Bild, das für die Erklärung des Lichen ruber Wert haben kann.

Selbstverständlich habe auch ich unter diesen Wahrnehmungen an die Auffassung des Lichen ruber als

Toxikodermie gedacht. Da wir wissen, daß Lichen ruber histologisch als Exsudatbildung im Papillarkörper auftritt, daß er auf Narben sich bilden bez. sich wiederbilden kann (wie es Hallopeau (97) auf einer Brandnarbe, Ledermann (98) auf Schröpfkopfnarben, Spiethoff (99) auf Geschwürsnarben, Walhauser (100) auf einer Circumcisionsnarbe sahen) als Ausdruck seiner Seßhaftigkeit in der Tiefe, daß manchmal Prodrome allgemeiner Art und Fieber ihn einleiten, da wir ferner durch Isaak und Lassar Drüsenschwellung, durch Bettmann (101) Milztumor bei Lichen ruber kennen gelernt haben, nachdem ferner die Beteiligung fast aller Schleimhäute beim Lichenprozeß feststeht und auch durch histologische Untersuchungen von Delille (102), Dubreuille (103), Poor (104) u. a. die konforme Struktur des Schleimhautlichen mit dem Lichen ruber der äußeren Haut erwiesen ist, da ferner der Lichen ruber nach seiner Abheilung meist eine lebenslängliche Immunität hinterläßt und endlich auch schwere Formen desselben vorkommen, welche die Gesundheit völlig zerstören, so muß man wenigstens für gewisse Lichen ruber-Fälle annehmen, daß ihnen ein Allgemeinleiden zu Grunde liege, welches viele Ähnlichkeit entweder mit einer Infektion oder mit einer Intoxikation hat. Seit wir durch die Serumreaktionen z. B. bei der Behandlung der Diphtherie, der Appendicitis sehen, wie als Ausdruck lediglich toxischer Wirkung Fieber, Drüsenschwellung, Milztumor, flüchtige Erythemata gyrata, Urticaria, Gelenkaffektionen, Albuminurie auftreten, ist der Gedanke von dem Zugrundeliegen einer toxischen Einwirkung auf Haut und Schleimhaut bei der Lichen ruber-Erkrankung sehr naheliegend, und die Vermutung, daß diese toxische Wirkung vom Darm aus ihren Ausgang nehmen könne, für Fälle wie die angeführten nicht wenig wahrscheinlich.

Trotzdem kann auch diese so plausible Darstellung nicht genügen; denn das Gros der Fälle fügt sich nicht unter diesen ätiologischen Gesichtspunkt. Die Magendarmkrankheit wird nur (wie vorhin auch von den Zirkulationsstörungen angenommen) einer der vielen Faktoren sein, welche vielleicht auf autotoxischem Wege zur Erkrankung die Disposition schaffen. Denn weder Zirkulationsstörungen noch Magendarmstörungen erzeugen

an und für sich jenen örtlichen Vorgang in der Haut, den wir Lichen ruber nennen, auch wenn sie noch so hochgradig wären.

Einen recht eigenartigen Verlauf nahm der ausgebreitete Lichen planus eines in den 40er Jahren stehenden Auditeurs. Derselbe war zuvor längere Zeit an einem nasalen Empyem spezialistisch behandelt worden. Die gebrauchten Arsenpillen hatten auf den Lichen noch keine sichtbare Wirkung entfaltet (es wird etwa in Summa 0·6 Arsen genommen worden sein), als eine kroupöse Pneumonie mit hohem Fieber auftrat. Diese schwand am achten Tage. Schon da soll der Lichen ruber kaum mehr zu sehen gewesen sein. Als ich nach 3 Wochen den Patienten wiedersah, war der Lichen ruber gänzlich verschwunden. Wir sehen also hier unter der kritischen Lösung einer Infektionskrankheit und Fieberabfall den Lichen ruber abziehen, ein Vorkommnis, das bei Psoriasis als vorübergehende Erscheinung bekannt ist und dort wohl allgemein als eine Folge der Schwächung des Körpers durch die akute Krankheit aufgefaßt wird.

Für den Lichen ruber finde ich in der Literatur nur ein ähnliches Faktum von Afzelius (105) beschrieben, daß nämlich ein von intensivem Jucken begleiteter Lichen ruber schwand, als Morbilli auftraten.

Die Komplikation des Lichen ruber mit Pneumonie dagegen ist in der Literatur häufig, ohne daß dies sonderbarerweise aufgefallen ist, zumal — zum Unterschiede von unserem Falle — die Leute dann regelmäßig starben, während z. B. ein Exitus durch Nephritis in der Literatur über Lichen ruber äußerst selten und nur im Spätstadium zu finden ist. Den Tod von Lichen ruber-Patienten durch Pneumonie erwähnen u. a. von Dühring (106), Kaposi (107), Köbner (108), Neumann (109), Poor (110), Róna (111) [2 Fälle]. Der eine Fall des letzteren zeigte in hochgradiger Weise Rachen, Kehlkopfdeckel, Zunge, Nasenschleimhaut vom Lichen in Mitleidenschaft gezogen.

Jacquet (112) sah ferner einen Lichenfall mit einer heftigen Bronchitis beginnen,

Friedländer (113) eine Attacke von Lichen planus im Anschluß an Pleura-Empyem auftreten und

Róna (114) fand bei einer Patientin Lungenemphysem und zeitweise Dyspnoe.

Erkrankungen der Respirationsorgane bei Lichen ruber wird man also einen gewissen Zusammenhang mit der Hauterkrankung einräumen und prognostisch mit Ernst begegnen müssen.

Daß unser Patient vorher an einem nasalen Empyem litt, ist vielleicht ebenfalls mit dem ganzen Vorgang in Zusammenhang stehend; denn Eddowes (115), Friedländer (116), Wechselmann (117) haben Fälle von gleichem Zusammenhang in überzeugendster Art demonstriert.

Wie schon eingangs erwähnt, habe ich Beispiele dafür, daß auch die banale Ursache der Erkältung bei Entstehung des Lichen ruber mitwirkt. Bei einer älteren Frau entwickelte sich der rasch Extremitäten und Rumpf einnehmende Lichen planus unmittelbar nach einer längeren abendlichen Wagenfahrt über Land bei eisigem Wind. Bei einem bereits erwähnten Metzger, dessen Lichen planus auf dem schönsten Wege zur Heilung sich befand, trat nach einem heißen Bad und gleich nachfolgendem Aufenthalt in zugigen Geschäftsräumen ein akuter Lichen acuminatus unter Frostschauern hinzu, um sich wie eine fortschreitende „rote Gänsehaut" über Arme, Beine, Brust, z. T. Rücken zu verteilen. Weil „Erkältung" als banale Ursache in der Medizin und besonders in der Dermatologie wegen des offenbar damit früher getriebenen Unfugs in Mißkredit gekommen ist, besteht doch kein logisches Recht, diese Gelegenheitsursache überhaupt nicht mehr gelten zu lassen, wenn man so deutliche Fingerzeige wahrnimmt. Sind doch die mit einer tüchtigen Erkältung einhergehenden Zirkulationsänderungen in der Haut, Gefäßkrampf, Cutis anserina, schon plausible Vorbedingungen zumal für den akuminaten Lichen. Auch Tonton (118) hat durch Erkältung infolge einer Fahrt im offenen Wagen Lichen ruber entstehen sehen. Whitfield (119) weiß von 3 ähnlichen Fällen zu berichten und glaubt nach seinen Erfahrungen, daß die Kälte eine gewisse ätiologische Rolle bei der Entstehung des Lichen planus spiele. Außerdem ist es bekannt, auch wenn die Anamnese keine handgreifliche Ursache der Erkältung zeigte, daß sich

Lichen ruber in akuteren Fällen manchmal mit Frostschauern (ohne Erhöhung der Temperatur) einleitet.

Bei der Therapie bin ich durchweg mit der innerlichen Arsenmedikation ausgekommen. Nur in seltenen Fällen haben mich äußere Gründe bewogen, zu Gunsten der subkutanen oder der rein äußerlichen Behandlung davon Abstand zu nehmen. Während man selbst bei kleinen Arsendarreichungen bei sonstigen Krankheiten gelegentlich Unzuträglichkeiten begegnet, ist mir dies bei Lichen ruber mit den starken asiatischen Pillen, wie sie Hebra formulierte, nie vorgekommen, obwohl ich dieselben in einer einzigen täglichen Dosis nach dem Mittagessen nehmen lasse und ev. bis 15 *cg* As. ansteige. Bei Lichen ruber scheint also Arsen seinen besonderen Angriffspunkt zu haben, der das Medikament tilgt und zu Nebenwirkungen nichts übrig läßt. Selbst durch gleichzeitig bestehende Magendarmstörungen lasse ich mich nicht mehr zu lange von der Arsendarreichung abhalten. Arsen pflegt bei Lichen ruber selbst dann manchmal vertragen zu werden. Chronische Dickdarmkatarrhe, atonische Obstipationen wurden auf Arsen direkt besser.

Natürlich stelle ich zuvor die Abwesenheit einer Idiosynkrasie in jedem Falle durch kleinere Arsengaben (Sol. Fowleri in steigender Dosis) fest, um dann erst in rascherem Tempo auf 3, 6, 7·5 *mg* As pro Dosi in Pillenform überzugehen. Kakodyl- und namentlich die jetzt nach einigen Dutzend Fällen mit üblem Ausgang gefährlich erscheinenden Atoxyl-Injektionen anzuwenden, fand ich nicht den geringsten Anlaß.

Der ausgebreitete Lichen planus ist mir in der Behandlung am liebsten. Er pflegt am wenigsten Widerstand zu leisten, oft auf relativ kleine Dosen Arsen und stetig gleichmäßig zu schwinden.

Die ganz trägen isolierten und solitären Planusformen lassen gern renitente Reste zurück, denen man unwillkürlich örtlich nachhilft, um nicht gewissermaßen unnütz so große Arsenmengen immer unter ärztlicher Beobachtung zu halten. Zur Schmelzung dieser Stellen (unter Fortgebrauch des Arsens innerlich) hat sich mir am besten von allem der feste Verband mit schwacher Pyrogallussalbe bewährt (von Hallopeau (120) und Török (121) bereits früher empfohlen).

Gegen den Lichen der palmae und plantae wirkten symptomatisch vorzüglich die von Unna (122) gegen gewisse Hohlhandekzeme empfohlenen 2% Resorcindunstumschläge, abwechselnd angewandt mit Ungt. Vaselini plumbicum.

Gegen das Jucken verwandte ich bei planem Lichen, außer der Unnaschen Lichen-Salbe, heißes Wasser, als Waschungen, Bäder, Duschen von 35° C, letztere nach Jacquet (123), sowie Zinkleimverbände, bei entsprechendem Sitz mit Kompression. Beim akuten und akuminaten Lichen haben sich gegen das Jucken indessen Einleimungen nicht bewährt; sondern hier wirkten kalte Überschläge mit schwacher essigsauren Thonerdelösung abwechselnd mit eiskalten Pudern wohltuender.

Der immens juckende Lichen der Analschleimhaut verlor seine Akuität durch Beckenhochlagerung (Venenentlastung), heiße Erschreckungen mit Wasser von 40° R und Kadinsalbenapplikation.

Über die äußerliche Arsenätzung gegen Lichen ruber verrucosus habe ich mich bereits früher verbreitet (dieses Arch. LII, p. 65).

Der Lichen der Mundschleimhaut vergeht erfahrungsgemäß unter der innerlichen Arsenbehandlung mit dem Lichen der äußeren Haut. Er bedürfte wohl keiner Behandlung. Aber eine Lichen-Behandlung dauert an und für sich Monate. Trotz aller edlen und von mir nicht unterschätzten Eigenschaften der Lichenpatienten, gibt es auch solche Lichenpatienten, welche die grade den erfahrenen Arzt auszeichnende Abstraktheit und Konsequenz nicht zu fassen vermögen und eine Behandlung ohne Abwechselung ebenso schlecht als die bestgemeinte Ignorierung eines Symptoms aufnehmen. Zur Wacherhaltung des therapeutischen Eifers gehört Alternieren, symptomatische Behandlung, konkrete Fassung des abstrakten Heilplans. Somit ist auch der Lichen mucosae, selbst wenn er keine Störungen macht, im Interesse des Gesamterfolgs nicht unbehandelt zu lassen, sondern als ein willkommenes sichtbares Zeichen zu begrüßen, welches das Einerlei der Therapie verwischen hilft.

Und nun zum Facit! Das ungeheuere Material der Kasuistik über Lichen ruber hat ungeahnte Neuigkeiten gebracht, die man vor 25 Jahren mit den Beschreibungen der Krankheit

von Hebra und Wilson kaum in Zusammenhang zu bringen gewußt hätte. Man denke nur an den Lichen moniliformis Kaposi, den Lichen pemphigoides Kaposi, den Lichen miliaris, den Lichen atrophicus, sclerosus, verrucosus, hypertrophicus, linearis, den Lichen neuroticus Unna.

Dieses polymorphe Material würde heute einem Erstlingsbearbeiter eine Vorsicht auferlegen, die es schwierig gestaltete, jenen nackten Kern herauszuschälen, welchen Hebra und Wilson uns fix und fertig darboten. Dieser Kern aber war Ausgangspunkt aller ferneren Beobachtung. Folglich hat das Beiwerk aller späteren Beobachter nur als solches, als Bestätigung, Erweiterung oder Ausnahme von der unverrückten Regel Geltung. Nur so möchte ich das folgende aufgefaßt wissen.

Dem Lichen ruber gestehe ich zu:

1. Veränderlichkeit im Gesamtcharakter, in der Form, der Häufigkeit, der geographischen Verteilung bei seinem Auftreten, sowie der Verteilung unter die Geschlechter, ferner in seiner prognostischen Bedeutung und therapeutischen Zugänglichkeit.

2. Polymorphie seiner Effloreszenzen, insofern bei diesen Formen vorkommen, welche als unvollständige Entwicklungen, exzessive Ausschreitungen, Rückbildungen des gewöhnlichen Typus erscheinen.

3. Prodrome und Begleiterscheinungen allgemeiner Art für akute ausgebreitete Fälle (akuminate wie plane).

4. Abhängigkeit von einer Disposition, welche auch familiär und hereditär sein kann.

5. Eine Lokalisation, welche großenteils von Reizen abhängt, die örtlich wirken oder örtlich besonders zur Wirkung gelangen durch anatomische Vorbedingungen.

6. Einen besonderen Zusammenhang mit Veränderungen in der Zirkulation.

Das Gesamtbild des Lichen ruber hat am meisten Ähnlichkeit mit einer autotoxischen Erkrankung allgemeiner oder lokaler Art.

Die Ätiologie des Lichen ruber erfährt man m. E. nur durch ein Additionsexempel, wenn die Summanden (Disposition + Zirkulationsstörung + örtlicher Reiz + autotoxisches Moment)

gefunden werden für den einzelnen zu beurteilenden Fall. Jeder Fall liegt anders. Logisch aber muß man zugeben, daß verschiedene Ursachen dieselbe Wirkung haben können, wenn das, was man Wirkung nennt, kein enges Gebiet umfaßt.

Literatur.

1. Lassar. Die Mikroorganismen des Lichen ruber. Deutsche med. Wochenschr. 1885. Nr. 32.

2. Tommasoli. Über autotoxische Keratodermiten. Hamburg 1893.

3. Köbner. Zur Pathologie des Lichen ruber. Berliner klinische Wochenschr. 1887. Nr. 20 u. 21.

4. Schwimmer. Neuropatische Dermatonosen. Wien u. Leipzig 1883.

5. Hebra, F. Lehrb. der Hautkrankh. Erlangen 1862. p. 315.

6. Wilson, E. Lichen planus. Journal of cutaneous Medicine and Diseases of the skin. Vol. III. Nr. 10. p. 117. 1869. Ref. Archiv für Derm. u. Syph. I. p. 581.

7. Kaposi. Lichen ruber acuminatus und Lichen ruber planus. Wiener med. Wochenschr. 1877. Nr. 35.

8. Wilson, E. Lectures 1874—78.

9. Taylor. Klinische Bemerkungen über Lichen planus. Arch. of Derm. 1874. I.

10. Tilbury, Fox. The Lancet 1874.

11. Hebra, Hans. Die krankhaften Veränderungen der Haut. 1884. pag. 376.

12. von Zumbusch. Über Lichen albus, eine bisher unbeschriebene Erkrankung. Arch. f. Derm. u. Syph. LXXXII. p. 339. 1906.

13. Unna. Über Heilung des Lichen ruber ohne Arsenik. Monatshefte f. pr. Dermat. I. p. 5.

14. Lukasiewicz. Lichen ruber acuminatus und planus an der Haut und Schleimhaut desselben Individuums. Arch. f. Dermat. u. Syph. XXXIV. p. 167. 1896.

15. Schütz, J. Beitrag zur Therapie und Ätiologie des Lichen chron. circumscriptus hypertrophicus (Lichen ruber verrucosus, Lichen corneus). Arch. f. Derm. u. Syph. LII. p. 61.

16. Hebra, Hans. Über den Lichen ruber und sein Verhältnis zum Lichen planus. Monatsh. f. pr. Derm. X. p. 106. 1890.

17. Kaposi. Pathologie und Therapie der Hautkrankheiten. 1899. V. Aufl. p. 474.

18. Unna. Monatsh. f. pr. Derm. I. p. 259.

19. Hebra, H. Monatsh. f. pr. Derm. X. p. 107 unter Nr. 13.

20. Besnier. Wochensitzung der Ärzte des Hôp. St. Louis. Febr. 1889. Annales de Derm. et Syph. 1889. Nr. 4. p. 322. Ref. Arch. f. Derm.

u. Syph. XXII. p. 756 und Ergänzungsheft zu Monatsh. f. prakt. Dermat. XVI. p. 89.

21. Brocq. Zit. nach Hoffmann, E., cf. Nr. 22.

22. Hoffmann, E. (2 Fälle.) Berl. derm. Ges. 18. Dezember 1904. Ref. Arch. LXXIV. 320 und Monatsh. Nr. 40. pag 25; ferner: Über das Zusammentreffen von Lichen ruber und Diabetes mellitus nebst Mitteilung des histologischen Befundes bei Lichen sclerosus. Dermat. Zeitschr. XII. 654. Heft 10.

23. Pinkus. Berl. derm. Ges. 13. Dez. 1904. Ref. Archiv f. Derm. u. Syph. LXXIV. p. 320 und Monatsh. f. pr. Derm. XL. p. 25.

24. Saalfeld. Zit. nach Hoffmann, E., cf. Nr. 22.

25. Veiel. Zit. nach Max Josephs Lehrb. der Hautkrankheiten. 1908. pag. 104.

26. Baum, W. L. cf. Diskussion zu Zeisler, Bemerkungen zur Behandlung des Lichen planus. Americ. med. Assoc. 18. Juni 1903. Ref. Monatsh. f. pr. Derm. XXXVIII. p. 578.

27. Bulkley, L. Dunkan. Über die Beziehungen von Haut zu inneren Erkrankungen. Rebman Company New-York und London 1906. Ref. Monatsh. f. pr. Derm. XLIII. p. 705.

28. Lewin, G. Über Keratosis universalis multiformis (Pityriasis pilaris rubra Besnier, Lichen ruber acuminatus Kaposi). Vortrag, geh. in der Berl. med. Ges. Berl. klin. Wochenschr. 1895. Nr. 37 u. 38.

29. Radaeli, F. Untersuchungen über den Stoffwechsel in einem Falle von Lichen ruber planus. Giornale italiano delle malattie veneree et della pelle. 1901. p. 416. Ref. Monatsh. f. pr. Dermat. XXXIII. p. 459 und Arch. f. Derm. u. Syph. LXVII. p. 459.

— Weitere Untersuchungen über den Stoffwechsel bei Lichen planus und über die Wirkungsweise des Arseniks. Annales de Derm. et Syph. 1904. p. 399. Ref. Arch. f. Dermatol. u. Syph. LXXIV. p. 370 und Monatsh. f. pr. Derm. XXXIX. p. 37.

30. Bettmann. Dieses Archiv. LXXV. p. 406 u. 414.

31. Allen. Journal of cut. and gen.-urin. dis. 1902. Ref. Monatsh. f. prakt. Derm. XXXVIII. p. 584.

32. Engmann. Bericht über einen Fall von Lichen planus bullosus (Lichen planus pemphigoides). The Journ. of cutan. dis. includ. Syphilis. XXII. Nr. 5. 1904. Ref. Arch. f. Derm. u. Syph. LXXVI. p. 300.

33. Mendes da Costa. Fall von Lichen pemphigoides. Monatsh. f. pr. Derm. XXXVIII. Nr. 12. p. 585.

34. Friedländer. Monatsh. f. pr. Derm. XXXIX. p. 664 (s. Nr. 113).

35. Louste. Monatsh. f. pr. Derm. XLV. p. 245 (siehe Nr. 56).

36. Morrow. Verhandlungen der American Dermatological Association 1898. 2. Juni. Ref. Arch. f. Derm. u. Syph. XLIX. p. 397.

37. Török. Monatsh. f. pr. Dermat. XI. p. 502.

38. Schütz, J. Beiträge zur Pathologie der Psoriasis. Archiv für Derm. u. Syph. XXIV. p. 742.

39. Pospelow. Zur Kasuistik des Lichen ruber planus der äußeren Haut und der Schleimhäute. Arch. f. Derm. u. Syph. XVII. p. 547.

40. West. London. Dermat. Ges. 10. März 1897. Ref. Monatsh. f. pr. Derm. XXV. p. 130.

41. Matzenauer. Wiener derm. Ges. 28. Oktober 1903. Ref. Arch. f. Derm. u. Syph. LXVIII. p. 438.

42. Róna. Weitere Beiträge zur Lehre des Lichen ruber. Monatsh. f. pr. Derm. VIII. p. 254.

43. Hebra, H. Über den Lichen ruber und sein Verhältnis zum Lichen planus. Monatsh. f. pr. Derm. X. Nr. 3. p. 111.

44. Heller. Berl. derm. Ges. 8. Januar 1907. Ref. Monatsh. f. pr. Derm. XLIV. p. 137 und XLV. p. 365.

45. Sklarek. Berl. derm. Ges. 8. Januar 1907. Ref. Arch. f. Derm. u. Syph. LXXXVI. p. 292.
46. Russel. Journ. of cutan. and genito-urin. dis. Juni 1889. Ref. Monatsh. f. pr. Derm. IX. p. 190.
47. Bettmann. Beitrag zur Kenntnis des Lichen ruber planus. Arch. f. Derm. u. Syph. LXXV. p. 393.
48. Lassar. Berl. derm. Vereing. 2. Mai 1893. Ref. Arch. f. Derm. u. Syph. XXV. p. 986.
49. Becker. Berl. derm. Ges. 1. Juli 1902. Ref. Monath. f. prakt. Derm. XXXV. p. 152.
50. Blaschko. Berl. med. Ges. 7. Dezember 1897. Ref. Monatsh. f. pr. Derm. XXVI. p. 36 und Arch. f. Derm. u. Syph. XLV. p. 142.
51. Ledermann. Berl. derm. Ges. 3. Februar 1903. Ref. Arch. f. Derm. u. Syph. LXV, p. 270.
52. Mendes da Costa. Fall von Lichen pemphigoides. Monatsh. f. pr. Derm. XXXVIII. p. 584.
53. Arndt. Berl. derm. Ges. 8. Januar 1907. Ref. Monatsh. f. pr. Derm. XLIV. p. 186.
54. Wechselmann. Berl. derm. Ges. 2. Dezbr. 1902. Ref. Arch. f. Derm. u. Syph. LXIV. p. 414.
55. Drübenhofer. Breslauer derm. Ges. 1903—1905. Ref. Arch. f. Derm. u. Syph. LXXIX. p. 457.
56. Louste. Société française de Dermatologie et Syphiligraphie. 2. Mai 1907. Ref. Monatsh. f. pr. Derm. XLV. p. 245.
57. Bettmann s. o. l. c. p. 397 u. 398.
58. Böck. Beobachtungen über Lichen ruber in Norwegen. Monatsh. f. pr. Derm. V. p. 437.
59. Breda. Beobachtungen und Betrachtungen über Lichen ruber. Monatsh. f. pr. Derm. XLIII. p. 119.
60. Köbner. Berl. klin. Woch. 1887. Nr. 20 u. 21.
61. Róna. Zur Kasuistik des Lichen ruber in Ungarn. Monatshefte f. prakt. Derm. VI. p. 879. — Ungar. derm. Ges. 22. Oktober 1896. Ref. Monatsh. f. pr. Derm. XXV. p. 279. — Ungar. derm. Ges. 23. Sept. 1897. Ref. Monatsh. f. pr. Derm. XXVI. p. 405.
62. Hallopeau und Trastour. Lichen plan et impetigo contagiosa. Soc. de Derm. etc. 8. November 1902. Ref. Arch. f. Dermat. u. Syph. LXIII. p. 445.
63. Unna. St. Petersburger med. W. 1884. Nr. 45 ff. Ref. Monatsh. f. pr. Derm. IV. p. 134.
64. Róna. Zur Kasuistik des Lichen ruber in Ungarn. Monatshefte f. pr. Derm. VI. p. 876.
65. Neuberger. VII. Deutscher Dermatologenkongreß. Verhandlungen. p. 285.
66. Roscher. Berliner derm. Ges. 10. Januar 1905. Ref. Arch. f. Derm. u. Syph. L. p. 115 und Monatsh. f. pr. Derm. XLIII. p. 358.
67. Köbner. Zur Pathol. des Lichen ruber. Berliner klin. Woch. 1887. Nr. 20, 21.
68. Schäffer. VII. Deutscher Dermatol.-Kongreß. Verhdl. p. 281.
69. Bukowski. Über Lichen ruber moniliformis. Arch. f. Dermat. u. Syph. LVII. p. 158.
70. Leredde. Ein Fall von Lichen planus bullosus. Annales de Derm. et de Syph. 1895. Heft 7. Ref. Monatsh. f. pr. Derm. XXI. p. 560.
71. Seiffert. Beitrag zur Therapie des Lichen ruber planus. Arch. f. Derm. u. Syph. LXXX. p. 215.
72. Vörner. Zur Therapie des Lichen ruber. Arch. f. Dermat. u. Syph. LXXXII. p. 887.
73. Bettmann, l. c. p. 386.

74. Breda, l. c. p. 122.
75. Lassar. Berl. derm. Vereinig. 10. Juli 1894. Ref. Monatsh. f. pr. Derm. XIX. p. 373.
76. Pringle. Londoner derm. Ges. 8. Juli 1896. Ref. Monatsh. f. pr. Derm. XXIV. p. 311.
77. Ravogli. Journ. of cut. dis. includ. S. XXII. Bd. Dezb. 1904. Ref. Monatsh. f. pr. Derm. XLI. p. 172.
78. Róna. Zur Kasuistik des Lichen ruber in Ungarn. Monatsh. f. pr. Derm. VI. p. 873, 910, 915.
— Zur Lehre vom Lichen ruber. Monatsh. f. prakt. Dermat. VII. p. 828, 829, 882.
— Weitere Beiträge zur Lehre des Lichen ruber. Monatsh. f. pr. Derm. VIII. p. 254. Fall Nr. 19. p. 255. Fall Nr. 21.
— Ungar. derm. Ges. 23. September 1897. Ref. Monatsh. f. prakt. Derm. XXVII. p. 405.
79. Seiffert, l. c. p. 216.
80. Vidal. Wochensitzung der Ärzte des Hôp. St. Louis. Februar 1889. Annales de Dermat. Ref. Arch. f. Derm. u. Syph. XXII. p. 756.
81. Vörner, l. c. p. 887.
82. Bettmann, l. c. p. 387.
83. Gumbett. Ein Fall von Lichen ruber monileformis den subkutanen Venen folgend. Arch. f. Derm. u. Syph. LX. p. 188.
84. Hebra, H., l. c. p. 110.
85. Mendes da Costa, l. c. p. 582.
86. Róna, l. c. Monatsh. f. pr. Derm. VI. p. 873.
87. Schwimmer. Ein Fall von Lichen papulo oedematosus. Ung. dermat. u. urol. Ges. zu Budapest. 22. Oktober 1896. Ref. Monatsh. f. pr. Derm. XXV. p. 279.
88. Bettmann, l. c. p. 386.
89. von Dühring. Lichen, Lichen neuroticus und Lichen ruber pilaris. Monatsh. f. pr. Derm. XVI. p. 465. Fall 3.
90. Lutz. Ein Fall von Lichen ruber obtusus et planus. Monatsh. f. pr. Derm. VI. p. 592, 595.
91. Pospelow. Moskauer derm. Ges. 28. Jan. 1894. Ref. Monatsh. f. pr. Derm. XXI. p. 642.
92. Róna, l. c. Monatsh. f. pr. Derm. VI. p. 881.
93. Tommasoli. Über autotoxische Keratodermiten. Hamburg 1893. p. 140. Letzter Fall.
94. Török. Zur Lichenfrage. Monatsh. f. pr. Derm. IX. p. 125.
95. Kaposi. Auszug aus den Jahresberichten der Klinik und Abteilung für Hautkranke. Arch. f. Derm. XXXI. p. 30.
96. Mayer, Th. Berl. derm. Ges. 2. März 1897. Ref. Monatsh. für prakt. Derm. XXIV. p. 437.
97. Hallopeau, cf. Spiethoff. Nachtrag zu dem Aufsatz: Zur Pathologie des Lichen ruber planus. Monatsh. f. pr. Dermat. XL. p. 598.
Ferner:
— Hallopeau u. Lemierre. Lichen plan développée exclusivement sur un cicatrice. Société de Derm. 7 Juin 1902. Ref. Arch. f. Derm. u. Syph. LXIII. p. 443.
98. Ledermann. Verhandl. der Berl. dermat. Ges. 3. Febr. 1903. Ref. Arch. f. Derm. u. Syph. LXV. p. 270.
99. Spiethoff. Zur Pathologie des Lichen ruber planus diffusus. Monatsh. f. pr. Derm. XL. p. 542.
100. Walhauser. Ein Fall von Lichen planus mit Kombination zweier seltener Formen dieser Affektion. Journal of cutaneous Diseases including S. Bd. XXIII. Heft 11. Ref. Monatsh. f. pr. Derm. XLIII. p. 20.
101. Bettmann, l. c. p. 388.

102. Delille. Arch. f. Derm. u. Syph. LXXIV. p. 371.
103. Dubreuille. Monatsh. f. pr. Derm. XLII. p. 425.
104. Poor. Monatsh. f. pr. Derm. XXXVIII. p. 578 u. XLI. p. 623.
— Arch f. Derm. u. Syph. LXXXVI. p. 364.
105. Afzelius. Derm. Ges. in Stockholm. 9. November 1905. Ref. Monatsh. f. pr. Derm. XLIII. p. 387.
106. von Dühring, l. c. p. 465.
107. Kaposi, l. c. Arch. f. Derm. u. Syph. XXXI. p. 30. Fall von 1860.
108. Köbner, l. c. p. 617.
109. Neumann. Verhandl. d. Wiener derm. Ges. 17. Mai 1893.
110. Poor, cf. Róna. Zur Kasuistik des Lichen ruber in Ungarn. Monatsh. f. pr. Derm. IV. p. 960.
111. Róna, l. c. Monatsh. f. pr. Derm. VIII. p. 245 u. 252.
112. Jacquet, Franz. Ges. f. Dermat. u. Syph. 10. Juni 1897. Ref. Monatsh. XXV. p. 238.
113. Friedländer. Verhandl. d. Berl. derm. Ges. 8. Novbr. 1904. Ref. Arch. f. Derm. u. Syph. LXXIV. p. 85.
114. Róna, l. c. Monatsh. f. pr. Derm. VI. p. 911 u. 912.
115. Eddowes. Derm. Gesellsch. von Großbritannien und Irland. 22. März 1899. Ref. Monatsh. f. pr. Derm. XXIX. p. 424.
116. Friedländer. Berliner dermat. Ges. 8. November 1904. Ref. Monatsh. f. pr. Derm. XXXIX. p. 664.
117. Wechselmann. Berliner derm. Ges. 3. November 1903. Ref. Monatsh. f. pr. Derm. XXXVII. p. 506.
— Über Lichen atrophicus und andere makulöse Atrophien der Haut. Arch. f. Derm. u. Syph. XXXIX. p. 535.
— Atrophodermia erythematosa maculosa (Lichen planus atrophicus). Dermatol. Zeitschr. XI. 1904. Heft 1.
118. Touton. Kasuistisches zum Lichen ruber planus etc. Berliner klin. Wochschr. 1886. Nr. 23.
119. Whitfield. The British Journal of Dermatology. Band XII. Dezember 1900. Ref. Monatsh. f. pr. Derm. XXXII. p. 210.
120. Hallopeau. Klinische Vorträge über Hautkrankh. und Syph. Union Médicale. III. Folge 1887. Ref. Monatsh. f. pr. Derm. VII. p. 389.
121. Török. Zur Lichen ruber-Frage. Monatsh. f. prakt. Dermatol. IX. p. 127.
122. Unna. Monatsh. f. pr. Derm. IX. 44.
123. Jacquet. Monatsh. f. pr. Derm. XVI. p. 267 u. XX. p. 466.

Aus der Hautabteilung der Medizinischen Klinik in Jena.
(Direktor: Geh. Med.-Rat Prof. Dr. Stintzing.)

Ein Fall von Erythrodermie bei Drüsen- und Knochentumoren.

Von

Dr. **Bodo Spiethoff,**
Privatdozent für Dermatologie.

Als Seitenstück zu den primären Erythrodermien, die gelegentlich im Verlaufe einer Mycosis fungoides, einer Leukämie und Pseudoleukämie auftreten, möchte ich die Beobachtung einer Erythrodermie bei einem Patienten mit multiplen Knochen- und Drüsentumoren mitteilen. Neben der Erythrodermie fanden sich an Hauterscheinungen noch lichenoide Knötchen und Infiltrate an den Händen vor. Bei dem Versuch einer Systematisierung des Falles werden die Pseudoleukämie, die multiplen Myelome oder eine dritte Gruppe zu berücksichtigen sein, die nach Sternberg Fälle umfaßt, wo neben Myelomen noch andere Erkrankungsformen des lymphatischen Apparates vorliegen.

O. M., 58 Jahre, Gastwirt. Patient will stets gesund gewesen sein. Luetische Infektion negiert. Seit ¾ Jahren soll die Haut im Gesicht und an den Händen gerötet sein und stark jucken. Die Hautveränderung ging allmählich auf Hals, Nacken und Brust über. Allgemeinbefinden nicht gestört.

Status praesens. 31./I. 1906. Den Jahren entsprechend gealterter Mann in mittlerem Ernährungszustand. Die Haut im Bereich des ganzen Gesichtes, des Halses und der angrenzenden Brust- und Rückenpartien ist in diffuser Weise stark zinnoberrot verfärbt. An der Peripherie löst sich die diffuse Verfärbung in zahlreiche stecknadelkopf- bis linsengroße

rote Einzelherde auf. Eine merkliche Infiltration im Bereich der veränderten Partien fehlt, wohl aber besteht zarte Schuppenbildung. Die Haut über der Streckseite beider Handgelenke, den Handrücken ist gerötet; die Rötung erstreckt sich distalwärts auf das Dorsum der Finger, weniger auf ihre Seitenflächen. Bei herabhängendem Arm nimmt die Farbe deutlich livide Nuance an. An den Fingern und am Daumenballen sind zahlreiche, bis linsengroße, derbe, flache Knötchen, daneben diffuse, leicht schilfernde Infiltrate. Ebensolche lichenoide Knötchen befinden sich über der Beugeseite beider Handgelenke, in beiden vol. man. und auf der Beugeseite der Finger. Gesamtleukocytenzahl 6936; neutrophile Leukocyten 65·8%; Eosine 6·7%; Mastzellen 1·2%; Lymphocyten 13%; große mononukleäre Zellen und Übergangsformen 13%. Ordination: pilul. asiat. bis 30 *mg* pro die.

13./III. 1906. Dieselbe Verfärbung, die im Gesicht und an den Händen besteht, ist jetzt auch in beiden Ellenbogen aufgetreten. In den Beugen selbst diffus ausgebreitet, in der Peripherie davon zahlreiche stecknadelkopf- bis linsengroße rote Flecke, von denen nur einzelne deutlich infiltriert sind, während die Haut im Bereiche der diffusen Verfärbung keinen infiltrierten Eindruck macht. Pilul. asiat. weiter.

24./III. 1906. Infilrate und Knötchen an den Händen haben an Derbheit entschieden nachgelassen; Jucken geringer geworden. In der r. fossa supraclav. einzelne harte, von einander gut abzutastende, kirschgroße Drüsen. Einzelne kleine Drüsen an der linken seitlichen Halsgegend, im Nacken, in beiden Ellenbeugen und Leistengegend.

25./V. 1906. Patient gibt an, Anfang April plötzlich heftige Stiche in der linken Brustseite bekommen zu haben; der Arzt stellte Rippenfellentzündung fest. Anfang Mai traten starke Schmerzen in der linken Hüfte und im linken Bein auf, so daß das Gehen und Liegen fast unmöglich war. Allgemeinbefinden erheblich gestört. Die intensiv rote Farbe der Gesichtshaut ist um ein weniges blasser geworden; die diffuse Ausbreitung ist gegen früher durch einzelne Inseln normaler Haut unterbrochen. Die Infiltrate und Knötchen an den Händen sind verschwunden. Die auffallendste Veränderung gegen früher zeigen die Lymphdrüsen. In der rechten fossa supracl. ein faustgroßer Tumor, in dessen Bereich die einzelnen harten, indolenten Drüsen abzutasten sind. Ebenso haben die Drüsen an der linken Halsseite, in den Ellenbeugen und Inguinalgegend an Volumen erheblich zugenommen. Rechts neben dem Sternum in Höhe der ersten Rippe ist eine flache Vorwölbung aufgetreten, ebenso an der linken seitlichen Thoraxwand im Verlaufe der 8. Rippe. Gesamtleukocytenzahl 5876.

19./VII. 1906. Die Erythrodermie im Gesicht und an den Händen unverändert geblieben. Die Erythrodermie in beiden Ellenbeugen fast verschwunden, an ihre Stelle sind mäßig zahlreiche ekzemartige, schuppende Plaques getreten. Die Vorwölbung neben dem Sternum größer geworden, ebenso der Tumor der 8. Rippe an der linken seitlichen Thoraxwand. Auf dem oberen Rande der rechten Darmbeinschaufel eine

tumorartige, in die Länge gezogene Prominenz. Die ischiasähnlichen Schmerzen unverändert heftig geblieben. Drüsen gegenüber dem letzten Status unverändert. Patient macht einen kachektischen Eindruck. Gesamtleukocytenzahl 7432. Erythrocyten ca. $2^1/_4$ Millionen.

Im September 1906 trat im Heimatsort der Exitus ein.

Histologische Untersuchungen konnten leider nicht angestellt werden, da Patient unerwartet früh und nicht in der Klinik ad exitum kam.

Wären die Knochentumoren in unserem Falle nicht vorhanden gewesen, so würde man angesichts des veränderten Blutbildes, das zwar keine relative Lymphocytose, aber doch eine prozentuale Verschiebung der weißen Blutkörperchen zeigte, und der Drüsentumoren eine Pseudoleukämie annehmen, bei der ja des öfteren oben geschilderte Hauterscheinungen beobachtet werden. Nach der Ansicht von Pappenheim stände dieser Diagnose auch trotz der Knochentumoren nichts im Wege, da dieser Autor in den „multiplen Myelomen" nur eine besondere klinische Form der Pseudoleukämie, aber keinen wesensfremden genetischen Prozeß sieht. Pappenheim unterscheidet bekanntlich eine lymphadenoide und eine myeloide Pseudoleukämie; bei beiden Formen kann es auch u. a. zur Bildung von multiplen Myelomen kommen. Neben dem entsprechenden Blutbilde der „kombinierten Myleocytose" und Lymphocytose, die aber im Beginn der Fälle mitunter noch nicht ausgeprägt ist, oder an deren Stelle nach Grawitz und Reinert sogar relative Lymphocytenverminderung treten kann, hat Pappenheim noch einen der sogenannten gemischtzelligen lymphadenoiden Pseudoleukämie charakteristischen Blutbefund aufgestellt, der bei Gegenwart von Myelomen bei einer lymphadenoiden Pseudoleukämie auftreten kann, wenn die Myelome auf das myeloide Gewebe im Knochenmark einen Reiz ausüben. Das Blutbild ist nach Pappenheim[1]) folgendermaßen zusammengesetzt: „1. Lymphocytose und Mononukleose, wobei auch große Lymphocyten übergehen, 2. eine neutrophile Reizungsmyelocytose, 3. anämische Symptome mit Regenerations- und Degenerationserscheinungen roter Blutkörperchen, 4. infolgedessen polynukleäre Neutrophilie, 5. Mastzellen

[1]) Zeitschrift für klin. Med. LII. p. 269/270.

und polynukleäre Eosinophile sind in normaler Menge vorhanden, aber nicht vermehrt, 6. eosinophile Myelocyten fehlen." Sternberg hält die reinen Myelome zwar auch für eine Systemerkrankung des hämatopoetischen Apparats, spricht sich aber gegen ihre Identifizierung mit der Pseudoleukämie aus. Er hebt den Unterschied der Knochenmarksveränderungen bei der Pseudoleukämie und den multiplen Myelomen hervor, dort mehr diffus, hier exquisit circumscript, geschwulstartig. Die bei den Myelomen oft beobachtete Albumosurie, Schmerzhaftigkeit der Knochen und der normale Blutbefund der bisher daraufhin untersuchten Fälle geben nach Sternberg weitere Differenzpunkte gegen die Pseudoleukämie ab. Jene Fälle, bei denen neben Myelomen noch „Veränderungen im übrigen lymphatischen Apparat nach Art der Pseudoleukämie, wie Milztumor, Lymphdrüsenschwellung, lymphatische Einlagerungen in Leber und Nieren" vorliegen, und mit denen unser Fall manche Analogie aufweist, möchte Sternberg hinsichtlich ihrer Stellung im System noch unentschieden lassen. Auch Lubarsch hält das Myelom für eine Systemerkrankung, die zwar nicht, wie Pappenheim es will, mit der Pseudoleukämie zu identifizieren ist, aber den leukämischen und pseudoleukämischen Affektionen doch sehr nahe steht. Mit der scharfen Abgrenzung des Begriffs Myelom nach Vorschlag von Sternberg, der zu den Myelomen nur die Fälle rechnet, bei denen sich der hyperplastische Vorgang allein auf das Knochenmark beschränkt, kann sich Lubarsch nicht einverstanden erklären. Aus dieser kurzen Zusammenstellung der Ansichten dreier auf dem Gebiete hervorragend tätiger Autoren erhellt, daß das einigende oder trennende Kriterium oben geschilderter Krankheitstypen noch nicht gefunden ist. Auch die eingehendsten histiologischen Untersuchungen haben ein entscheidendes Merkmal nicht ergeben. Angesichts dieser Strittigkeit der Autoren sei auf einen Versuch der Rubrizierung unseres Falles von vornherein verzichtet.

Fassen wir das Krankheitsbild kurz zusammen, so handelt es sich um einen Mann im vorgerückten Alter, dessen erste auffallende Krankheitserscheinung sich in Veränderungen der Haut zeigte. Die Haut bot das Bild einer allmählich sich aus-

breitenden Erythrodermie neben lichenartigen Knötchen und Infiltraten an den Händen. Beide Affektionen juckten intensiv. Das Allgemeinbefinden war zunächst in keiner Weise gestört. Nach lange fortgesetzter energischer Arsenbehandlung trat in der Ausbreitung der Erythrodermie ein Stillstand ein, an einzelnen Stellen bildete sie sich sogar zurück, ebenso ließ das Jucken nach, und verschwanden die lichenoiden Infiltrate und Knötchen. Erst nach etlichen Monaten der Beobachtung erschien in auffallender Weise ein anderes Symptom in Form von Drüsenpaketen am Halse und Drüsenschwellungen an anderen Körperstellen. Einzelne vergrößerte Drüsen am Halse waren zwar schon früher notiert, erweckten aber bei ihrer Geringfügigkeit keinen Verdacht. Gleichzeitig mit den Drüsenschwellungen machte sich eine tumorartige Auftreibung rechts neben dem Sternum in Höhe der obersten Rippe und eine circumscripte Auftreibung an der linken seitlichen Thoraxwand bemerkbar. Das Allgemeinbefinden litt nunmehr vor allem durch heftige Schmerzen in der linken Hüfte und linken Bein, die den Charakter einer Ischias hatten und nur durch Morphium auf kurze Zeit zu lindern waren. Der Patient magerte sehr ab. Eine tumorartige Knochenauftreibung zeigte sich weiter noch am rechten oberen Beckenrande. Die Blutuntersuchung, die zu Beginn unserer Beobachtung vorgenommen war, und nachdem das Exanthem schon $^3/_4$ Jahre bestanden haben sollte, ergab keine pathologischen Veränderungen hinsichtlich der Gesamtleukocytenzahl, wohl aber war das prozentuale Verhältnis der einzelnen Arten der weißen Blutkörperchen verschoben. Die auffallendste Alteration stellt die starke Vermehrung der großen mononukleären Zellen und Übergangsformen dar, 13% gegen 3—5% in normalen Fällen. Auffallend ist ferner die geringe Zahl der Lymphocyten, 13% gegen durchschnittlich 20—25%. Der geringen Vermehrung der Eosinen und Mastzellen, 6·7% und 1·2%, wird wohl keine charakteristische Bedeutung zukommen. Nach dem Auftreten einer Kachexie zeigte sich die Gesamtleukocytenzahl nicht verändert, wohl war aber die Zahl der roten Blutkörperchen beträchtlich gesunken. Der Urin war stets frei von Eiweiß, und speziell konnte eine Albumosurie mit der Bence-Jonesschen Reaktionsreihe, die verhältnis-

mäßig häufig bei multiplen Myelomen vorkommt, nicht konstatiert werden. Der Krankheitsverlauf vom ersten Auftreten der Hauterscheinungen bis zum Tode belief sich auf ca. $1^1/_2$ Jahre. Zum Schluß sei noch erwähnt, daß in einem von Scheele-Herxheimer mitgeteilten reinen Fall von multiplen Myelomen (bei dem der Prozeß allein auf das Knochenmark beschränkt war) der Patient 2 Jahre vor dem Auftreten der ersten Krankheitszeichen, die mit den Myelomen in Verbindung gebracht werden müssen, an den Streckseiten der Hände und Arme einen „flechtenartigen" Ausschlag gehabt hatte, der erst nach monatelangem Gebrauch von Levicowasser verschwand.

Aus dem medizinisch-chemischen u. pharmakologischen Institute der Universität Bern (Direktor: Prof. Dr. Emil Bürgi).

Über Quecksilberbestimmungen im Urin.

Von

Olga Ratner,
cand. med. aus Saratoff (Russland).

(Hiezu zwei Abbildungen im Texte.)

Über die Methoden der Quecksilberbestimmung im Urin hat Bürgi[1]) im Jahre 1906 im Archiv für experimentelle Pathologie und Pharmakologie eine längere Untersuchungsreihe veröffentlicht. Er hat darin beinahe alle in Betracht kommenden Methoden einer kritischen Besprechung unterzogen — die hauptsächlichsten auf Grund eingehender Nachprüfungen. Diese Untersuchungen waren in der Absicht vorgenommen worden, eine Methode ausfindig zu machen, welche es gestattete, Quecksilberbestimmungen im Urin ebenso genau als rasch ausführen zu können. Das Verfahren von Farup[2]) schien zu diesem Zwecke ganz besonders geeignet, und Bürgi[3]) hat damit bei allen wesentlichen Quecksilberbehandlungsmethoden die tägliche Ausscheidung des Metalles im Urin genau bestimmt.

[1]) Bürgi. Über die Methoden der Quecksilberbestimmung im Urin. Archiv für experimentelle Pathologie und Pharmakologie. XLV.

[2]) Farup. Über eine einfache und genaue Methode zur quantitativen Bestimmung von Quecksilber im Harn. Archiv für experimentelle Pathologie und Pharmakologie. XLIV. 272.

[3]) Bürgi. Größe und Verlauf der Quecksilberausscheidung durch die Nieren bei den verschiedenen üblichen Kurven. Archiv für Dermatologie und Syphilis. LXXIX. 134.

Es war also nicht nur die Genauigkeit sondern auch die relative Raschheit und Bequemlichkeit dieser Methode, die Bürgi veranlaßte, sie anzuwenden und es war ihm möglich, mit Hilfe des Farupschen Verfahrens täglich in 4 bis 5 Urinen das Quecksilber genau zu ermitteln. Ausser der Farupschen Methode hatte sich bei seinen Nachprüfungen auch noch das Winternitzsche[1]) Verfahren als ein genaues und brauchbares herausgestellt; doch haben alle Methoden, welche das Quecksilber durch Sublimieren an dem Endstück eines Verbrennungsrohres, respektive durch Wägung dieses Endstückes vor und nach dem Ausglühen bestimmen, den Nachteil, daß jede Bestimmung ein besonderes Verbrennungsrohr erfordert und dadurch viel Zeit und Material verloren geht.

Diesem Übelstand hatten zuerst Schumacher und Jung,[2]) gestützt auf eine Methode von Jolles[3]) begegnet, indem sie das ausgeschiedene Quecksilber in ein mit körnigem Gold und Goldasbest gefülltes Röhrchen brachten. Farup verband dann ihr Verfahren in geschickter Weise mit dem Ludwigschen und erzielte dadurch eine Methode, die die obgenannten Vorzüge hatte. Bürgi benutzte dieses Verfahren bei seinen zahlreichen Untersuchungen über Größe und Verlauf der Quecksilberausscheidung durch die Nieren bei den verschiedenen üblichen Kuren. Ein halbes Jahr nach Veröffentlichung dieser Arbeit hat Welander[4]) ihre Ergebnisse einer kritischen Besprechung unterzogen und unter anderem die Farupsche Methode, gestützt auf die Untersuchungen eines für ihn arbeitenden pharmazeutischen Chemikers bemängelt. Die Resultate, die Welander nach dem Almén schen schätzungsweisen Verfahren erhalten hat, differieren nun im allgemeinen recht wenig

[1]) Winternitz, Rudolf. Quantitative Versuche zur Lehre über die Aufnahme und Ausscheidung des Quecksilbers. Archiv für experimentelle Pathololgie und Pharmakologie. XXV. 225.

[2]) Schumacher und Jung. Über eine einfache und zuverlässige Methode quantitativ im Harn das Quecksilber zu bestimmen. Archiv für experimentelle Pathologie und Pharmakologie. XLII. 138—148.

[3]) Jolles. Nachweis und Bestimmung von Quecksilber im Urin. Monatshefte für Chemie. XVI. 684.

[4]) Welander. Zur Frage der Absonderung des Quecksilbers durch den Harn. Archiv für Dermatologie und Syphilis. LXXXII. 2.

von den Untersuchungsergebnissen Bürgis. Es sind eigentlich nur die intramuskulären Injektionen schwer löslicher Quecksilbersalze, bei welchen die beiden Forscher stark abweichende Resultate zu verzeichnen haben. Während nämlich Bürgi bei allen von ihm untersuchten schwerlöslichen Quecksilberpräparaten — das Merkuriol ausgenommen — also bei Hydrargyrum salicylicum, Hydrargyrum thymolo-aceticum und Kalomel gefunden hatte, daß die Hauptausscheidung im Urin auf den Tag der Injektion fällt, konnte Welander diesen Typus nur bei Hydrargyrum salicylum-Injektionen konstatieren. Bei den anderen zwei genannten Präparaten fand er eine erst minimale, mit den Tagen allmählich ansteigende, im ganzen geringgradige Ausscheidung des Metalles durch den Urin.

Auf die übrigen Verschiedenheiten in den Resultaten soll hier nicht eingegangen werden, weil sie so überaus geringfügig sind, daß es sich nicht lohnt, sie nachzuprüfen. Der Hauptvorwurf, den Welander gegen die Untersuchungen Bürgis erhoben hat, liegt in der teilweisen Verurteilung der Farupschen Methode. Es ist ganz klar, daß Welander recht hat, wenn er sein Verfahren der annähernden Schätzung einem ungenauen, nur dem Scheine nach quantitativen vorzieht.

Die Methoden der quantitativen Quecksilberbestimmung im Urin wurden aber auch von Bürgi, bevor er die Verhältnisse bei pharmakologischer Anwendung des Quecksilber untersuchte, wie oben angegeben, durchgeprüft. Man darf nun in erster Linie nicht vergessen, daß selbst bei der wirksamsten Quecksilberkur im allgemeinen nicht mehr als einige *mg* Quecksilber pro die im Urine erscheinen, ja daß es sich gewöhnlich um die Wägung von Zehntelmilligrammen handelt, deren sichere Ermittlung, wie in der Arbeit Bürgis[1]) bereits erwähnt ist, schon eine besonders empfindliche Wage erfordert. Es wurde daher an der gleichen Stelle schon gesagt, daß „ein gutes kolorimetrisches Verfahren einem gewichtsanalystischen im allgemeinen vorzuziehen wäre." Ein solches Verfahren existierte damals, als die Versuche angefangen wurden, noch nicht, es kann aber möglich sein, daß wir es jetzt in der neuen Methode

[1]) A. a. O. p. IXX.

von Schumacher und Jung[1]) besitzen. Zweck folgender Untersuchungen war es, in erster Linie die Genauigkeit der Farupschen Methode noch einmal zu prüfen und zu sehen, ob sich eventuell einige zweckmäßige Änderungen anbringen ließen, welche das Arbeiten mit dieser Methode einfacher gestallten konnten; in zweiter Linie über einige abweichende Resultate Welanders und Bürgis die notwendige Aufklärung zu geben.

Es darf nicht verschwiegen werden und ist in der Arbeit Bürgis über die Methoden der Quecksilberbestimmung mehrmals hervorgehoben worden, daß das Farupsche Verfahren nicht als ein sogenanntes klinisches zu betrachten ist. Eine gute Handhabung der Methode erfordert immerhin noch viel Zeit und Übung und ein peinlich genaues Arbeiten, wie überhaupt jede Methode, welche Quantitäten wägen will, die an der Grenze der Bestimmbarkeit liegen. Die kleinsten Verunreinigungen, zum Beispiel Asbeststäubchen, können bereits genügen, um falsche Resultate zu erhalten. Solche Fehler sind natürlich nur durch große Sorgfältigkeit im Arbeiten und nicht durch eine prinzipiell richtige Ausführung der Farupschen Methode allein zu vermeiden. Bei der Nachprüfung der Methode, deren Resultate in dieser Arbeit ihre Veröffentlichung finden, habe ich in erster Linie darauf geachtet, absolut einwandfreien Asbest zu erhalten. Der Asbest — es darf nur ganz erstklassiger verwendet werden — muß, damit er brauchbar wird, solange mit konzentrierter Salzsäure ausgekocht werden, bis die zuletzt verwendete Salzsäure auf einem Uhrglas verdampft, keinen Rückstand mehr zurückläßt. Die Unterlassung dieser Asbestzubereitung genügt, um die Resultate mit der Farupschen Methode unbrauchbar zu machen und es kann wohl möglich sein, daß einige Forscher nicht mit ihr arbeiten können, weil sie in dieser Hinsicht nicht vorsichtig genug sind.

Da die Art, wie ich gegenwärtig die Methode auszuüben pflege, später eine ausführliche Darstellung erfahren soll, will ich an dieser Stelle nur noch einen Punkt hervorheben, der

[1]) Schumacher und Jung. Eine klinische Methode zur Quecksilberbestimmung im Harn. Zeitschrift für anal. Chemie. XLI 461—484.

bedeutende Schwierigkeiten machen kann. Es gelingt, wie wir aus verschiedenen Anfragen entnehmen können, Anfängern im chemischen Arbeiten häufig nicht, den Goldasbest in dem Wägegläschen bis zur Gewichtskonstanz zu trocknen. Da man wegen der Flüchtigkeit des Quecksilbers bei gewöhnlichen Temperaturen den Asbest, nicht wie bei der Soxleth-Allihnschen Zuckerbestimmung durch Ausglühen, ja nicht einmal unter Anwendung höherer Temperaturen trocknen kann, erfordert dieser Teil des Verfahrens wirklich ganz besonders viel Zeit und Mühe. Es ist klar, daß in erster Linie die Gläschen vollständig von Salzsäure (bis zum Ausbleiben der Silbernitratreaktion) befreit werden müssen. Das ausgiebige Trocknen durch Alkohol, Äther und stundenlanges Durchleiten von trockener Luft ist bereits an anderer Stelle geschildert worden. Es ist ferner von großer Wichtigkeit, daß die Goldasbeströhrchen nicht zu fest gestopft sind; das Gegenteil soll natürlich auch vermieden werden, der richtige Grad ist eben nur durch lange fortgesetzte Beschäftigung mit der Farupschen Methode zu erkennen. Ich lasse nun vorläufig die Resultate meiner Untersuchungen folgen, wobei ich die Ergebnisse der ersten Wochen weglasse, weil die Farupsche Methode, wie oben auseinandergesetzt, kein Verfahren ist, mit dem der Ungeübte sogleich brauchbare Zahlen erhält. Um soviel als möglich abzukürzen, gebe ich nur in den ersten Zahlen die gefundenen Gewichte der Amalgamierröhrchen wieder, später gebe ich einfach an, wieviel Quecksilber ich (in Form von Sublimat, aber auf Quecksilber umgerechnet) dem Urine zugesetzt habe und wieviel die Gewichtsdifferenz des Amalgamierröhrchens vor und nach dem Glühen betrug.

1. Zusatz von 3·2 *mg* Quecksilber zum Urin

Amalgamierröhrchen vor dem Ausglühen . . .	31·8896
Amalgamierröhrchen nach dem Ausglühen . .	31·8868
Gefunden . . .	2·8 *mg*
Verlust	0·4 *mg*

2. Zusatz zum Urin 1·75 *mg*.

Amalgamierröhrchen vor dem Ausglühen . . .	31·8870
Amalgamierröhrchen nach dem Ausglühen . .	31·8851
Gefunden . . .	1·9 *mg*
Plus	0·15 *mg*

3. Zusatz zum Urin 3·7 *mg*.
   Amalgamierröhrchen vor dem Ausglühen . . . 31·8536
   Amalgamierröhrchen nach dem Ausglühen . . 31·8499
   Gefunden . . . 3·7 *mg*

4. Zusatz zum Urin . . . . . 1·65
   Gefunden . . . 1·8
   Differenz . . . 0·15 *mg*

5. Zusatz zum Urin . . . . . 2·5
   Gefunden . . . 2·3
   Differenz . . . 0·2 *mg*

6. Zusatz zum Urin . . . . . 2·4
   Gefunden . . . 2·4
   Differenz . . . 0 *mg*

7. Zusatz zum Urin . . . . . 3·3
   Gefunden . . . 3·5
   Differenz . . . 0·2 *mg*

8. Zusatz zum Urin . . . . . 2·8
   Gefunden . . . 2·9
   Differenz . . . 0·1 *mg*

9. Zusatz zum Urin . . . . . 1·6
   Gefunden . . . 1·8
   Differenz . . . 0·2 *mg*

10. Zusatz zum Urin . . . . . 2·3
    Gefunden . . . 2·3
    Differenz . . . 0 *mg*

11. Zusatz zum Urin . . . . . 3·4
    Gefunden . . . 3·3
    Differenz . . . 0·1 *mg*

12. Zusatz zum Urin . . . . . 2·8
    Gefunden . . . 2·8
    Differenz . . . 0 *mg*

13. Zusatz zum Urin . . . . . 1·05
    Gefunden . . . 1·0
    Differenz . . . 0·5 *mg*

14. Zusatz zum Urin . . . . . 2·3
    Gefunden . . . 2·3
    Differenz . . . 0·0 *mg*

15. Zusatz zum Urin . . . . . 2·4
    Gefunden . . . 2·55
    Differenz . . . 0·15 *mg*

16. Zusatz zum Urin . . . . . 0·45
    Gefunden . . . 0·45
    Differenz . . . 0 *mg*

17. Zusatz zum Urin . . . . . 0·40
    Gefunden . . . 0·45
    Differenz . . . 0·05 *mg*

18. Zusatz zum Urin		0·6
	Gefunden . . .	0·5
	Differenz . . .	0·1 *mg*

Diese günstigen Zahlen erhielt ich allerdings erst, nachdem ich mich eine lange Zeit mit der Farupschen Methode beschäftigt hatte. Im Anfang waren die Resultate durchaus ungünstig, später aber wurden sie, soweit nicht starke und leicht erkennbare Versuchsfehler vorgekommen sind, regelmäßig gute. Ich habe absichtlich stark abweichende Quecksilberzusätze zum Urin gemacht. Bürgi[1]) hatte vier verschiedene Reihen von eiweißfreien Quecksilberurinen nach der Farupschen Methode untersucht, der erten Reihe waren 0·5, der zweiten Reihe 1·0, der dritten 2·0, der vierten 5·0 *mg* Quecksilber zugesetzt worden. Der absolute Fehler betrug immer nur Dezimilligramme, der Fehler in Prozenten war natürlich um so größer, je kleiner der Quecksilberzusatz war.

Eine ähnliche Darstellung meiner Zahlen, wie in der Arbeit Bürgis, ergibt das folgende (abgerundet).

Zusatz	Gefunden	Absolute Fehler in *mg*	Fehler in Prozenten
3·7	3·7	0	0
1·65	1·8	0·15	8
2·5	2·3	0·2	8
2·4	2·4	0	0
3·3	3·5	0·2	6
2·8	2·9	0·1	4
1·6	1·8	0·2	12
2·3	2·3	0	0
3·4	3·3	0·1	3
2·8	2·8	0	0
1·05	1·0	0·5	5
2·3	2·3	0·0	0
2·4	2·55	0·15	4
0·45	0·45	0	0
0·4	0·45	0·05	10
0·6	0·5	0·1	17

Die Resultate stimmen gut mit den von Bürgi erhaltenen überein.

[1]) Bürgi, a. a. O. pag. 181.

Er fand bei Zusatz von 0·5, 1·0, 2·0 und 5·0 *mg* stets absolute Fehler zwischen 0 und 0·3 *mg*, die Fehler betrugen in Prozenten bei Zusatz von

	0·5 *mg*	0—30
bei Zusatz von	1·0 *mg*	0—20
	2·0 *mg*	0—15
	5 *mg*	0—6%

Eiweißhaltige Urine untersuchte ich nicht, da sich aus den Untersuchungen Bürgis mit Sicherheit ergeben hatte, daß bei solchen Urinen die organische Substanz nach der Farupschen Methode nicht genügend zerstört wird.

Aus diesen Zahlen geht mit absoluter Sicherheit hervor, daß die Farupsche Methode so genaue Resultate liefert, als von einer Wägemethode den früheren Angaben gemäß überhaupt zu erwarten steht. Die abweichenden Resultate, die Welander, gestützt auf die Untersuchungen von Blomquist, veröffentlicht hat, bestehen daher nicht zu recht, sondern sind auf Fehler der Analyse zurückzuführen.

Es schien mir nun notwendig, meine Untersuchungen nach zwei Richtungen hin fortzusetzen. In erster Linie galt es, die Farupsche Methode bequem zu gestalten und eventuell dem klinischen Bedarf anzupassen, in zweiter Linie die Quecksilberausscheidungen nach intramuskulärer Injektion schwerlöslicher Salze, bei denen, wie oben angegeben, Welander abweichende Resultate erhalten hat, noch einmal nachzuprüfen.

Eine zweckentsprechende Umänderung der Farupschen Methode war sehr schwer zu erzielen und ich möchte nicht behaupten, daß ich das Gewünschte schon vollständig erreicht habe. Schon Bürgi hatte die Farupsche Methode insoferne praktisch umgestaltet, als er durch eine relativ einfache Einrichtung das Abfiltrieren der quecksilberhaltigen Flüssigkeit durch die Amalgamierröhrchen quantitativ genau vor sich gehen lassen konnte, ohne genötigt zu sein, dabei zu stehen. Der besseren Anschaulichkeit wegen will ich diese Vorrichtung hier skizzieren.

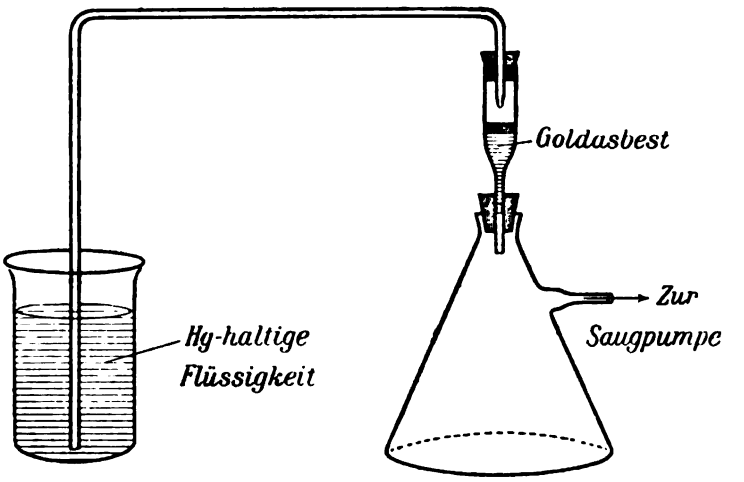

Da nun meinen Anschauungen nach die hauptsächlichste übrigbleibende Schwierigkeit in dem Trocknen des Goldasbestes bestand, wollte ich sehen, ob dieser Teil der Untersuchung nach Farup sich nicht etwas zweckmäßiger gestalten ließe. Es bilden sich, wie oben angeführt, offenbar hie und da in dem Goldasbest kleine Kanälchen, durch welche die trocknenden Flüssigkeiten rasch abfließen, und durch welche auch die trockene Luft ihren Weg sucht, so daß man oft wirklich einige Mühe hat, die Amalgamierröhrchen zur Gewichtskonstanz zu bringen. Daß dies dennoch möglich ist, beweisen meine eben angeführten Versuche, sowie eine Reihe bis dahin unveröffentlichter Voruntersuchungen Bürgis, die hier ihre Wiedergabe finden mögen.

Gewichte der Amalgamierröhrchen:

a) vor Durchleiten von Wasser.	*b*) nach dem Trocknen.
19·8542	19·8543
19·8543	19·8543
21·5786	21·57855
30·4763	30·4763
28·7545	28·7547
30·4763	30·4764

Die geringen Differenzen sind aus dem oben angegebenen ohne weiteres verständlich. Es könnten noch eine Reihe Zahlen als Beleg angeführt werden, doch dürften diese genügen.

Um die Vorteile der Farupschen Methode zu behalten und gleichzeitig über die Schwierigkeiten des Trocknens hinwegzukommen, versuchte ich das mit dem Goldasbest amalgamierte Quecksilber durch Hitze in ein zweites Röhrchen zu treiben, welches keinen solchen Asbest enthielt, dennoch aber geeignet war, das Quecksilber quantitativ aufzunehmen. Es machte zuerst einige Schwierigkeiten, dieses zweite Absorptionsgefäß mit dem Amalgamierröhrchen in eine zweckentsprechende Verbindung zu bringen. Ein Kugelapparat direkt an das Goldasbeströhrchen anschmelzen zu lassen, ging nicht, weil das Wägegefäß dadurch zu wenig handlich wurde. Nach verschiedenen Überlegungen ließ ich mir ein Absorptionsröhrchen von der hier wieder gegebenen Form konstruieren, das in das Ende eines Goldasbeströhrchen eingeschliffen war. Die Schliffstelle darf allerdings nicht erhitzt werden und dieser Übelstand kompliziert die Methode einigermaßen. Man kann freilich den größten Teil des Quecksilbers durch Erhitzen aus dem Amalgamierröhrchen in das andere Gefäß treiben, ein kleiner Teil aber bleibt in der Gegend des Schliffes zurück.

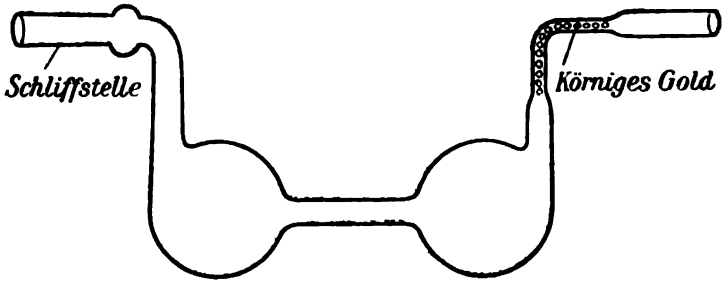

Man ist dann genötigt, das Quecksilber nachträglich sowohl aus dem Amalgamierröhrchen, das wir der Einfachheit halber von nun an als Gläschen *A* bezeichnen wollen, wie auch aus dem Kugelapparat, Gläschen *B*, durch Erhitzen zu vertreiben, um aus den Gewichtsdifferenzen beider Gefäße zusammen den gesuchten Wert zu berechnen. Das Trocknen von Gläschen *A* macht keine Schwierigkeiten mehr, man läßt, bevor man es mit Gläschen *B* vereinigt, etwas Alkohol und Äther so wie trockene Luft durch den Asbest gehen, trocknet

aber nicht bis zur Gewichtskonstanz, sondern vertreibt einfach das Quecksilber aus dem annähernd getrockneten Goldasbest durch Hitze. Allerdings müssen dann beide Gefäße doch noch getrocknet werden, das geht nun aber leicht. Gläschen *A* stellt man einfach mit seiner Spitze in Alkohol und Äther, da man ja den Asbest durch Hitze von Wasser befreit hat und nur noch die Stelle trocknen muß, an der sich etwas Quecksilber sublimiert hat. Gläschen *B* trocknet man mit Alkohol, Äther und trockener Luft und bringt nachher beide Gefäße in den Exsikkator.

Wir haben Gläschen *B* in der oben angegebenen Form ausführen lassen, um die beiden Kugeln während der Vertreibung des Quecksilbers aus dem Amalgam durch ein kaltes Wasserbad abkühlen zu können. Schon nach den ersten Vorversuchen zeigte es sich, daß trotz dieser Vorsichtsmaßregel ein großer Teil des Quecksilbers verloren ging. Um nämlich sichere Vergleichsresultate zu bekommen, trocknete ich Gläschen *A* ganz genau, wie sonst bei Anwendung der Farupschen Methode und wog es vor dem Erhitzen. Ich war so im stande die neue Methode durch die Farupsche zu kontrollieren. Um sichere Resultate zu bekommen, wurde nun ein kleiner Teil des ausführenden Röhrchens von Gläschen *B* zu einer dünnen Kapillare ausgezogen und der Endteil davon mit körnigem Gold[1]) und Blattgold zugestopft. Dennoch waren die Ergebnisse im Anfang durchaus keine befriedigende. Es war, um sichere Resultate zu bekommen, notwendig, die Austreibung des Quecksilbers aus dem ersten Röhrchen, wie es Winternitz angegeben hat, im Kohlensäurestrom vorzunehmen — um die Bildung von Quecksilberoxyd zu verhüten — und das Gas außerordentlich langsam, zwei Blasen in der Minute durchgehen zu lassen. Auch erwies es sich als zweckmäßig, allmählich und vorsichtig zu erhitzen.

Am wichtigsten war es aber doch, das Gläschen an dem der Schliffstelle entgegengesetzten Ende noch ausgiebiger mit körnigen Gold und Blattgold zu stopfen (etwa in einer 5 *cm* langen Schicht) und es von der gleichen Stelle an in eine Kapillare auszuziehen. Die oben angegebene Zeichnung wäre daher in dieser Weise zu modifizieren.

---

[1]) Jolles.

Die letzten Resultate, die ich mit dieser neuen Methode erhalten habe, sind die folgenden:

1. Zusatz zum Urin	2·15	*mg*,
gefunden in Gläschen . . . . . *A*	0·8	
„ „ „ . . . . . *B*	1·25	
Total .	2·05	*mg*,
absoluter Fehler .	0·1	„
2. Zugesetzt zum Urin	1·1	*mg*,
gefunden in Gläschen . . . . . *A*	0·3	
„ „ „ . . . . . *B*	0·6	
Total .	0·9	*mg*,
absoluter Fehler .	0·2	„
3. Zugesetzt zum Urin	1·3	*mg*,
gefunden in Gläschen . . . . . *A*	0·2	
„ „ „ . . . . . *B*	1·1	
Total .	1·3	*mg*,
absoluter Fehler .	0·—	
4. Zugesetzt zum Urin	0·6	*mg*,
gefunden in Gläschen . . . . . *A*	0·—	
„ „ „ . . . . . *B*	0·45	
Total .	0·45	*mg*,
absoluter Fehler .	0·15	„

Nach Farup fand ich bei 1. 2·15, bei 2. 1·3, bei 3. 1·2, bei 4. 0·8 *mg*.

Die Methode scheint daher diesen Ergebnissen nach Resultate von genügender Genauigkeit zu geben, und der Vorteil, die Asbeströhrchen nicht mehr auf die alte Weise trocknen zu müssen, leuchtet ohne weiteres ein. Es wäre nun besonders wichtig, die Wägung des Gläschens *A* vollständig umgehen zu können; denn so wie die Methode gegenwärtig ausgearbeitet ist, erfordert sie vier an Stelle der zwei Wägungen bei der Farupschen. Da neuerdings Gummi hergestellt wird, der einen gewissen Hitzegrad aushält, wird es vielleicht möglich sein Gläschen *A* und *B* einfach durch einen kurzen Gummiverschluß zu verbinden und das Quecksilber quantitativ durch Hitze in das Gläschen *B* zu treiben. Die Methode bietet aber schon so wie sie ist, den nicht zu unterschätzenden Vorteil, daß das Trocknen rasch und zuverlässig ausgeführt werden kann, und sie wird jedenfalls zu weiteren Untersuchungsreihen angewendet werden.

Es blieb mir nun noch übrig die Quecksilberausscheidungen durch den Harn bei der intramuskulären Injektion schwerlöslicher Salze nochmals nachzuprüfen, um durch neue Ergebnisse die Resultate Welanders oder Bürgis zu unterstützen. Ich bediente mich dabei nicht der eben angegebenen neuen Methode, sondern der Farupschen; denn da meine Untersuchungen klargelegt hatten, daß das alte Farupsche Verfahren, ganz so wie es der Autor selbst so wie Bürgi angegeben hatten, als ein absolut genaues zu bezeichnen ist, wollte ich die Nachprüfungen gerade mit dieser Methode vornehmen. Es schien nun allerdings a priori nicht sehr wahrscheinlich, daß ich andere Resultate bekommen würde, als Bürgi sie erhalten hat; denn erstens wären die Resultate Bürgis, falls die Farupsche Methode unzuverlässige Zahlen liefern würde, nicht so regelmäßig ausgefallen, dies um so weniger, als ja eine ganze Menge Fälle untersucht worden waren, und zweitens ist gar nicht einzusehen, warum ein Präparat, wie das Hydrargyrum-thymolo aceticum, sich im Organismus so wesentlich anders verhalten sollte, als das Hydrargyrum salicylicum. Für das Kalomel wäre solch ein Unterschied bei seiner starken chemischen Verschiedenheit eher noch anzunehmen. Natürlich entscheidet hier der Versuch. Welander hat den Beweis des unterschiedlichen Verhaltens von Hydrargyrum salicylicum und Hydrargyrum thymolo aceticum unter anderem so zu erbringen gesucht, daß er von beiden Präparaten je 20 *cg* zu 35 *g* Ascitesflüssigkeit setzte, nach einem Tag von den rückständigen nicht gelösten Quecksilbersalzen abfiltrierte und das klare Filtrat nach Zerstörung der organischen Stoffe nach der Farupschen Methode auf Quecksilber untersuchte. Er fand dabei, daß sich bedeutend mehr salizylsaures Quecksilber gelöst hatte als Hydrargyrum thymoloaceticum. Ebenso lösten sich Kalomel und Merkuriol sehr wenig.

Ich habe diese Versuche, ebenso wie die Versuche Welanders Quecksilber in albumenhaltigem Urin zu lösen, nicht wiederholt weil sie über das Verhalten der genannten Präparate im lebenden Organismus recht wenig aussagen. Ich möchte nur daran erinnern, daß in intramuskulären Abszessen, welche durch Kalomelinjektion hervorgerufen worden waren, viel gelöstes Quecksilber nachgewiesen worden ist. Na-

türlich ist auch das nicht beweisend, der Beweis kann eben nur durch Untersuchung der Ausscheidungen im Urin (eventuell im Stuhl) geleistet werden. Ich habe daher einige Nachversuche bei Patienten gemacht, die intramuskuläre Kalomel- und Hydrargyrum thymolo-aceticum Injektionen bekommen hatten und habe außerdem hier noch einige Untersuchungen Bürgis zur Ergänzung anzureihen, die bis dahin nicht veröffentlicht worden sind.

I. Hydrargyrum thymolo aceticum Injektionen.

Versuch I. Pt. L. erhielt am 14. November morgens 9 Uhr 0·1 *g* Hydrargyrum thymolo aceticum intra musculaer. Urin von da an gesammelt. Kein Eiweiß im Urin.

1. Versuchstag. 24stündige Urinmenge 2050 *ccm*, Quecksilber im Liter gefunden 8·4 *mg*, Ausscheidung pro die (rund) 6·8 *mg*.

2. Versuchstag. 24stündige Urinmenge 2175 *ccm*, Quecksilber im Liter gefunden 1·2 *mg*, Ausscheidung pro die (rund) 2·5 *mg*.

Versuch II. Pt. B. erhielt am 18. November morgens 9 Uhr 0·1 *g* Hydrargyrum thymolo-aceticum intramusculaer. Urin von da an gesammelt. Kein Eiweiß im Urin.

1. Versuchstag. Urinmenge 2425 *ccm*. Quecksilber pro Liter 3·4 *mg*, Quecksilber pro die 8·2 *mg*.

2. Versuchstag. Urinmenge 2700. Quecksilber pro Liter 2·7 *mg*, Quecksilber pro die 5·7 *mg*.

Bei zwei andern mit Hydrargyrum thymolo aceticum behandelten Patienten, die Bürgi untersucht hat, ohne die Resultate der nur kurz beobachteten Fälle bis dahin zu publizieren, waren die Zahlen die folgenden:

Fall *A*. Injektion von 0·1 Hydrargyrum thymolo aceticum. Ausscheidung von Quecksilber am 1. Tage 6·45 *mg*, Ausscheidung von Quecksilber am 2. Tage 4·3 *mg*.

Fall *B*. Injektion von 0·1 Hydrargyrum thymolo aceticum. Ausscheidung von Quecksilber am 1. Tag 6·4 *mg*, Ausscheidung von Quecksilber am 2. Tag 4·4 *mg*, Ausscheidung von Quecksilber am 3. Tag 2·7 *mg*.

II. Kalomelinjektionen.

Versuch I. Patient B. bekam am 27. November morgens 9 Uhr 0·05 Kalomel intramusculaer. Urin wie oben angegeben gesammelt. Kein Eiweiß im Urin.

1. Versuchstag. 24stündige Urinmenge 1880 *ccm*. Quecksilber pro Liter 2·3 *mg*, ausgeschiedenes Quecksilber pro die 5·0 *mg*.

2. Versuchstag. 24stündige Urinmenge 2360 *ccm*, Quecksilber pro Liter 1·4 *mg*, ausgeschiedenes Quecksilber pro die 3·3 *mg*.

3. Versuchstag. 24stündige Urinmenge 1460 *ccm*, Quecksilber pro Liter 2·1 *mg*, ausgeschiedenes Quecksilber pro die 3·1 *mg*.

Versuch II. Pt. K. bekam am 27. November morgens 9 Uhr 0·05 Kalomel intramusculaer, Urin wie oben angegeben gesammelt. Kein Eiweiß im Urin.

1. Versuchstag. 24stündige Urinmenge 2570, Quecksilber pro liter 2·5 *mg*, Quecksilber pro die ausgeschieden 6·5 *mg*.

2. Versuchstag. 24stündige Urinmenge 2880, Quecksilber pro Liter 1·1 *mg*, Quecksilber pro die ausgeschieden 3·0 *mg*.

Wir fanden also, daß bei intramuskulären Injektionen von 0·1 Hydrargyrum thymolo-aceticum am ersten Tage 6·8, 8·2, 6·45 und 6·4 *mg*, am zweiten Tage 2·5, 5·7, 4·8 und 4·4 *mg*, am dritten Tage 2·7 *mg*, bei Injektionen von 0·05 Kalomel am ersten Tage 5·0 und 6·5, am zweiten Tage 3·3 und 3·0, am dritten Tage 3·1 *mg* Quecksilber durch den Urin ausgeschieden wurden.

Die Zahlen haben also, wie nach den früheren Auseinandersetzungen zu erwarten stand, die Resultate Bürgis bestätigt. Für das Merkuriol hat Bürgi bekanntlich den sonstigen Ausscheidungstypus der schwerlöslichen Quecksilberpräparate selbst nicht finden können. Es wird daher auch seine Auffassung zu recht bestehen, daß der Unterschied in der Eliminationsweise der meisten schwer- und der leichtlöslichen Quecksilbersalze darin zu finden ist, daß von den ersteren viel, aber nur zwei Mal in der Woche, von den letzteren wenig aber täglich injiziert wird. Daß individuelle Verschiedenheiten bedingt durch ein individuell verschiedenes Lösungsvermögen vorkommen können, soll damit nicht bestritten werden. Übrigens stimmen diese Auffassungen auch mit den Erfahrungen der Kliniker, die im allgemeinen keine Unterschiede in der Wirkungsweise der verschiedenen schwer löslichen Quecksilberpräparate konstatieren können, gut überein.

Die Resultate meiner Arbeit fasse ich in folgende Sätze zusammen:

1. Die Farupsche Methode der Quecksilberbestimmung im Urin liefert genaue Resultate.

2. Es ist mir gelungen, diese Methode auf eine Weise zu modifizieren, welche das bisherige umständliche Trocknen des Goldasbestes überflüssig macht.

3. Die Ausscheidung des Quecksilbers nach Injektion verschiedener schwerlöslicher Salze verläuft im allgemeinen nach dem gleichen Typus. Am Tage der Injektion erfolgt die stärkste Ausscheidung.

Meinem hochgeehrten Lehrer, Herrn Prof. Bürgi, auf dessen Anregung ich diese Arbeit unternommen habe, und der mir während ihrer Ausführung in freundlichster Weise geholfen hat und Herrn Prof. Jadassohn, der mir das Material seiner Klinik bereitwillig zur Verfügung stellte, spreche ich meinen verbindlichsten Dank aus.

Weitere Ergebnisse der Quecksilberschnupfungskur.

Von

Dr. **Carl Cronquist**, Norrköping.

Zu meiner ersten Mitteilung über die Quecksilberschnupfungskur (dieses Archiv Bd. LXXXVI, 1907) habe ich es gewagt, gestützt auf klinische, resp. poliklinische Erfahrungen verhältnismäßig weniger Fälle die Ansicht auszusprechen, daß bei dieser Form der Einverleibung des Quecksilbers eine sehr kräftige und schnelle Resorption des Metalles stattfindet.

Die fortgesetzte Anwendung dieser Methode ist nur dazu geeignet gewesen, diese Ansicht immer mehr zu befestigen. Ich kann dies Urteil jetzt auf eine Reihe neuer klinischer Ergebnisse stützen, kann aber leider jetzt ebensowenig wie früher einige Erfahrungen über die Elimination, resp. die Remanens des Quecksilbers bei dieser Behandlungsform vorlegen, weil es mir unmöglich gewesen ist, methodische Harnanalysen ausführen zu lassen.

Auch in anderer Hinsicht haben fortgesetzte Erfahrungen über die Methode die Richtigkeit meiner früheren Behauptungen bestätigt; so z. B. betreffs der geeignetsten Anzahl Schnupfungen pro Tag, resp. der Größe jeder Einzeldosis. Dies und anderes wird aus der Kasuistik hervorgehen, nach deren Mitteilung ich auf eine nähere Besprechung der in dieser oder jener Hinsicht bemerkenswerten Fälle kurz eingehen werde.

Das beim Abschluß der in meinem früheren Aufsatze erwähnten Versuche zur Schnupfung ausschließlich angewandte

Präparat, das Hydrarg c. creta der schwedischen Pharmakopoe, reizt, wie ich schon damals hervorgehoben habe, die Nasenschleimhaut ein wenig, bei verschiedenen Individuen in verschiedenem Grade, manchmal aber so stark, daß die Methode aus diesem Grunde gar nicht angewendet werden kann, weil dem ersten derartigen Versuche von seiten der Patienten mit bestimmtesten Protest begegnet wird. Die prozentuarische Anzahl von Fällen, wo die Schnupfungskur aus diesen Gründen nicht angewendet werden konnte, ist in der letzten Zeit wesentlich größer geworden, als es bei den früheren Versuchen der Fall war.

Schon während die zuerst veröffentlichten Untersuchungen vor sich gingen, wurden die Nachteile dieses Präparates hinreichend beachtet, und wie bereits in meinem vorigen Aufsatz erwähnt ist, sind schon damals Versuche gemacht worden, ein für die Anforderungen der Schnupfungskur geeignetes Pulver zu komponieren, welches weniger reizend als die Quecksilberkreide sei, diesem Präparat aber an Stärke und Haltbarkeit nicht nachstände, und das also die Anwendung der Methode in weit größerem Maße ermöglichen würde.

Diese Frage scheint jetzt als gelöst bezeichnet werden zu können, da es Apotheker Gadde gelungen ist, die Formel für ein 40 % metall. Hg. enthaltendes Pulver zu finden, das sich noch haltbarer als die Quecksilberkreide erwiesen hat; es behält wenigstens bei Zentrifugierung das Hg noch besser exstinguiert als dieses Präparat.

Das Pulver, das unter dem Namen „Rhinomercan“ in der Apotheke „Kronan“ zu Norrköping fabriziert wird, ist feiner verteilt als das Hydrarg c. creta, beim Gebrauch viel angenehmer und krümmelt nicht, was bei der Quecksilberkreide oft der Fall ist. Alle Patienten, die mit beiden Präparaten behandelt worden sind, haben sich dahin geäußert, daß das „Rhinomercan“ viel weniger reizt, mehrere haben es sehr gut vertragen, während das Hydrarg c. creta ihnen sehr lästig war. Doch blieben immer noch einige Fälle, wo auch das „Rhinomercan“ zu stark reizend wirkte. Bei dieser Gelegenheit will ich jedoch bemerken, daß man nicht notwendigerweise die Methode gleich zu verwerfen braucht, wenn auch die Patienten

bei den ersten Dosen heftig reagieren; in vielen Fällen kann man sich nämlich an das Verfahren gewöhnen und dies oft sehr schnell. Es liegt auf der Hand, daß die Methode auf Personen, die nicht schnupfen, und also nicht daran gewöhnt sind, ihre Nasenhöhlen vollzustopfen, anfangs mehr oder weniger unangenehm wirken muß, besonders wenn ihre Nasenschleimhaut empfindlich ist; wenn man aber in solchen Fällen vorsichtig anfängt, und im Laufe einiger Tage bis zur vollen Tagesdosis heraufgeht, gelingt es oft vorzüglich.

Zuweilen kommt es auch vor, daß hierbei das Tagesquantum eine Rolle spielt, so daß z. B. eine Tagesdosis von 3 *g* gut, eine höhere aber kaum vertragen wird. In solchen Fällen kann man sich oft mit der genannten Dosis begnügen, ohne fürchten zu müssen, daß der gewünschte Erfolg ausbleiben wird; es geht ja aus meiner vorigen Kasuistik hervor, daß auch mit diesem Quantum sehr gute Resultate erzielt werden können. Weniger als 3 *g* täglich sollte man aber niemals verschreiben.

Es gibt sicherlich auch Personen, deren Nasenschleimhaut so empfindlich ist, daß sie Reizungen an derselben überhaupt nicht lernen können zu vertragen, geschweige denn permanente. Mehrere von denen, die die Schnupfungen unangenehm fanden, haben auch zugegeben, daß sie unmöglich einen Fremdkörper in ihrer Nase vertragen können. Bei solchen Individuen kann man natürlich die Methode nicht anwenden.

Die allermeisten dürften aber für die Schnupfungen in der oben erörterten Art und Weise geeignet sein und für sie ist die Methode eine äußerst saubere und kräftige Behandlungsform.

Ich habe seit dem Sommer 1907 das „Rhinomercan" bei einer Anzahl von Syphilisfällen aller Stadien geprüft; weiter unten wird auch noch ein Bericht über die auf diese Weise behandelten Patienten erstattet.

Bevor ich aber zur Kasuistik übergehe, will ich doch noch einige Worte über die Technik der Schnupfungen äußern. Im allgemeinen habe ich keinen Grund gefunden, Änderungen vorzunehmen; vielmehr ist der Vorgang, den ich in meinem früheren Aufsatz beschrieben, bisher noch im großen und ganzen als am geeignetsten befunden worden. Die erweiterte

Erfahrung hat aber noch mehr bestätigt wie wichtig es ist, daß das Pulver so lange wie möglich liegen bleibt. Also ergibt sich das Motto: so selten wie möglich schnupfen! Ich bin bei 4 Schnupfungen täglich als dem Normaltypus geblieben. Kann die Tagesdosis in nur 3 Schnupfungen verbraucht werden, so ist dies nur um so viel besser; auf mehr als 5 Einzelschnupfungen darf sie aber nicht verteilt werden. Die Schnupfungen werden so gleichmäßig wie möglich über die Tagesstunden verteilt; besonders vor dem zu Bett gehen ist es angezeigt, die Nase womöglich vollzuladen. Der Patient darf sich womöglich nur vor jeder Schnupfung schneuzen. Von welcher hohen Bedeutung es ist, daß bei der Einleitung einer Schnupfungsbehandlung diese Gesichtspunkte genau beachtet werden, wird aus der Kasuistik hervorgehen.

Auch vom „Rhinomercan" kann man trotz dessen höherem Hg-Gehalt bis 4 *g* täglich verabreichen, wenn nur dabei eine beinahe, unter Umständen sogar eine absolut alkoholfreie Diät gehalten wird, und Harn und Zahnfleisch genau kontrolliert werden.

Fall 1. 18jährige Näherin. Vom permanenten Liebhaber angesteckt; die Zeit der Infektion kann nicht näher angegeben werden. Im August 1906 entstand am Genitale ein kleines Geschwürchen, das von selbst wieder verschwand. Jetzt Ausschlag ebendaselbst seit etwa 14 Tagen. Fühlt sich matt; ist abgemagert; Kopfschmerzen (nicht nokturne). Kam in die Sprechstunde 2./V. 1907.

Status praesens: Vulva mit großen nässenden Papeln besät; in der Analfurche auch einige. An den Innenseiten der Oberschenkeln einige flache Papeln. Allgemeine Adenitis. Patientin hält im allgemeinen den Mund etwas offen.

Ord.: Hydrarg. cum creta 4 *g* täglich zur Schnupfung. Keine Lokalbehandlung.

Am 6./V. wurde Patientin in die venerische Abteilung des hiesigen städtischen Krankenhauses aufgenommen. Keine Veränderungen der Erscheinungen.

11./V. Die Papeln an den Oberschenkeln geheilt. Genitalpapeln trockener. — Hydrarg. c. creta 4·5 *g*.

13./V. Ziemlich starke Stomatitis. — Hg wird ausgesetzt. Jodspirituspinselungen am Zahnfleisch.

14./V. Gebessert. 0 alb. — Kali chloricum-Zahnpasta 50%.

17./V. Genitalpapeln bedeutend verkleinert. Stomatitis gebessert. An den Zungenrändern einige circumscripte gelbe Belegungen (Hg). — Beginnt wieder zu schnupfen (4·5 *g* dd.)

21./V. Die Belegungen verschwunden. Die Gingiva am Unterkiefer bedeutend geschwollen und empfindlich. Die meisten nässenden Papeln geheilt, die übrigen höchst bedeutend verkleinert. O alb. — T: a Myrrhae zur Pinselung an der Gingiva. Hydrarg. c. creta 3 *g*.

22./V. Stomatitis verschlechtert. Bedeutender Foetor. — Hg wird ausgesetzt.

24./V. Papeln noch mehr verkleinert. Stomatitis gebessert.

Vom 25./V. bis 7./VI. wo ich verreist war, wurden keine Aufzeichnungen gemacht. Am 29./V. hatte Patientin aber wieder zu schnupfen angefangen (3 *g*).

8./VI. Alle Papeln geheilt; nach einigen sind doch unbedeutende Infiltrate zurückgeblieben. — Hg-Karbolpflmull.

Fall 2. 25jährige Bäckerin. Zeit der Ansteckung kann nicht angegeben werden. Den Ausschlag am Körper und am Genitale will Patientin erst vor 8 Tagen bemerkt haben. Am 7./VI. 1907 in die Abteilung aufgenommen.

Status praesens: 8./VI. Am Rumpf und an den Extremitäten zerstreute hanfkorn- bis erbsengroße Papeln; im Gesicht auch einige. Labia majora kolossal angeschwollen, mit nässenden Papeln dicht besetzt. Am After beiderseits zusammenhängende Reihen von solchen. In den Fußsohlen einzelne Papeln ohne Schuppung. Beide Tonsillen reichlich mit Plaques besetzt. Allgemeine Skleradenitis. Sehr schlechte Zähne.

Ord.: Hydrarg. c. creta. 4 *g* täglich zur Schnupfung. Kali chloricum-Zahnpasta. Keine Lokalbehandlung.

12./VI. Papeln in der Vulva bedeutend verkleinert, trockener.

15./VI. Genital- und Analpapeln noch mehr verkleinert. Tonsillen frei von Papeln. Papeln am Rumpf nahezu unverändert, vielleicht sogar ein wenig zahlreicher.

22./VI. Stammpapeln haben begonnen einzusinken. Lab. majora fangen an, normale Proportionen anzunehmen. Die Papeln hier sowie am After nahezu verschwunden, die zurückgebliebenen nässen nicht weiter. Ziemlich starke Stomatitis. Beim genaueren Nachfragen stellt es sich heraus, daß Patientin die Vorschriften für die Mundpflege nicht völlig verstanden. Auch die Anweisungen für die Behandlung hat sie mißverstanden, indem sie öfter und in kleineren Portionen geschnupft hat. — Die Behandlung wird fortgesetzt.

25./VI. Stomatitis nicht verschlechtert. Die zurückgebliebenen Genitalpapeln noch mehr verkleinert.

30./VI. Einige der Papeln am Körper setzen noch zu schuppen fort, andere haben nur Pigmentflecken zurückgelassen. Genitalpapeln nur noch als unbedeutende Erhöhungen sichtbar. — Hg-Karbolpflmull.

6./VII. Alle Stammpapeln geheilt. Labia majora noch etwas infiltriert, bräunlichviolett pigmentiert. Am After starke Pigmentierung.

13./VII. Die Behandlung wird ausgesetzt.

Da die Schwere der Erscheinungen es im hohen Grade verdächtig machte, daß ein Rezidiv nicht lange auf sich warten lassen würde, blieb

die Patientin im Krankenhause, um dieses abzuwarten. Bereits am 2./VIII. war auch das Rezidiv voll ausgebildet in Form erbsengroßer, ein wenig schuppender, über den ganzen Körper, auch im Gesichte zerstreuter Papeln. Diesmal zeigten sich die Erscheinungen gegen die Behandlung sehr rebellisch. Freilich hatten bis 21./VIII. 4 *g* Hydrarg. c. creta täglich mehrere Papeln zur Heilung gebracht; eine ganze Anzahl befanden sich aber noch in sehr langsamer Rückbildung. Es wurde jetzt mit einem anderen Schnupfpulver versucht, das sich aber später (auch in anderen Fällen) als weniger wirksam erwies. Als am 30./VIII. keine weitere Besserung eingetreten, ein Teil der Papeln dagegen sich noch vergrößert hatten, wurde mit Injektionen von Hydrarg. salicyl. (in Vasenolemulsion nach Strauß angefangen, von denen 8 Stück (à 0·10) notwendig waren, um die Symptome zum Verschwinden zu bringen.

Fall 3. 59jährige Frau. Patientin erschien am 3./V. 1907 in meiner Sprechstunde wegen einer Hautaffektion, die in mehreren Variationen seit 5 Jahren bestanden und unter der Diagnose „Ekzem" mit verschiedenen Salben behandelt worden war. Sie ist seit 32 Jahren verheiratet; machte zuerst 2 Fehlgeburten im resp. 5. und 3. Monate durch und hat dann sieben gesunde Kinder zur Welt gebracht, welche alle bis jetzt auch gesund und kräftig geblieben sein sollen.

Status praesens: Beinahe die ganze linke Fußsohle ist mit einem ausgebreiteten, tiefbraunroten Infiltrate mit scharfem, polyzyklischem Rande behaftet. Die Partie ist beinahe gänzlich von einem dicken, gelben, festsitzenden Hornschorfe bedeckt. In der Höhe des Kehlkopfes an der Vorderseite des Halses ein sehr schöner polyzyklisch begrenzter Kranz von serpiginierenden Papulo-Tuberkeln. Seine Größe ist etwa die einer Kinderhand und das Zentrum ist von einem kleineren Herde von gleichen Effloreszenzen eingenommen. An der Stirn ein 2-örestückgroßer Kranz. Am linken Arme mehrere scharf begrenzte, weiße Hautnarben. Im übrigen gar keine Zeichen von Syphilis.

Ord.: Hydrarg. c. creta 4 *g* täglich zur Schnupfung.

17./V. Geheilt an der Stirn und am Halse. In der Fußsohle besteht nur noch stellenweise Schuppung. Die Haut ist hier bedeutend heller geworden. An beiden Unterschenkeln eine Purpuraeruption. — Hg wird ausgesetzt. Natrium salicylicum 4 *g* täglich.

27./V. Der Purpuraausschlag verschwunden. Dicke, gelbe Schuppen an einigen Stellen, besonders unter der Ferse, noch festsitzend. — Natr. salicyl. wird ausgesetzt. Hg c. creta 4 *g*.

8./VI. Es sind noch immer ziemlich dicke Schuppen an der Fußsohle. — Hg-Karbolpflmull.

17./VI. Geheilt. Hat seit 8./VI. nur 2 Tage geschnupft, weil sie stechende Gefühle in den Händen verspürte und die Sehkraft etwas abzunehmen schien. 0 alb. Gingiva normal. (Zähne fehlen ganz.) Stuhl ohne Anmerkung. — Hg wird ausgesetzt.

Am 3./X. noch kein Rezidiv. Patientin hat bis zum heutigen Tage (30./IV. 1908) noch 2 Schnupfungskuren von je einem Monat durchgemacht, ohne die geringsten Unannehmlichkeiten zu verspüren.

Fall 4. 28jähriger Lokomotivheizer. Kam in die Sprechstunde am 23./V. 1907. Ende April wurde am Penis ein Geschwürchen bemerkt, das bis jetzt nicht geheilt worden ist; noch ein anderes ist während der Zeit entstanden.

Status praesens: Am Innenblatt der Vorhaut zwei 10-örestückgroße nässende Papeln; die eine von ihnen von bedeutender Induration umgeben (transformation en lieu). Allgemeine Skleradenitis. Sonst gar keine Erscheinungen.

Ord.: Hydrarg. c. creta 4 *g* täglich zur Schnupfung. Keine Lokalbehandlung.

13./VI. Noch nicht ganz geheilt. O alb. Zahnfleisch ziemlich angeschwollen, aber nicht empfindlich.

22./VI. Geheilt (nach Pat. Angabe seit 8 Tagen). Induration nach dem Initialaffekt zurückgeblieben. — Hg-Karbolpflmull.

Fall 5. 24jähriger Buchhalter. Erschien in der Sprechstunde am 21./VI. 1907. Ende 1906 angesteckt. Syphilis wurde am 2./I. 1907 diagnostiziert. Von einem Kollegen mit Inunktionen während 6 Wochen behandelt. Erst jetzt wieder neue Erscheinungen.

Status praesens: Am After einige erbsengroße nässende Papeln. Psoriasis in den Handtellern; in den Fußsohlen weniger ausgeprägt. Allgemeine Skleradenitis.

Ord.: Hydrarg. c. creta 4 *g* täglich zur Schnupfung. Keine Lokalbehandlung.

25./VI. Die meisten Papeln geheilt. In den Händen reichliche Schuppung.

5./VII. Eine Papel ist noch ungeheilt geblieben. — Zinc. oxydat. zur Einpuderung. Hydrarg. c. creta 4·5 *g*.

11./VII. Von der Papel ist nichts als eine unbedeutende Erhöhung zu sehen. Psoriasis in Händen und Füßen geheilt. — Hg-Karbolpflmull.

27./VIII. Patient zeigt heute ein Rezidiv in Form einer Glossitis depapillans disseminata. Sonst keine Erscheinungen. — Rhinomercan 3 *g* täglich. Keine Lokalbehandlung.

5./IX. 3·5 *g* täglich.

17./IX. Patient stellt sich erst heute wieder ein. Geheilt.

26./I. 1908 kam Patient zurück mit einem neuen Rezidiv, eine kleine Papel an der Schleimhaut der Unterlippe. — Rhinomercan 4 *g* täglich.

7./II. Stellt sich erst heute wieder ein, geheilt.

Fall 6. 33jähriger Hafenarbeiter. Am 4./VII. 1907 in die Abteilung aufgenommen. Früher ebendaselbst zweimal wegen Syphilis behandelt: 19./II. bis 2./IV. 1906 mit Hg-Säckchen à 8 *g* Ung. Hydrarg., 27./II. bis 30./III. 1907 mit 8 St. Hydrarg. salicyl.-Injektionen à je 0·10. Ausschlag seit 14 Tagen.

Status praesens: 5./VII. Am Skrotum und am After vereinzelte große nässende Papeln.

Ord.: Hydrarg. c. creta 4 *g* täglich zur Schnupfung. Keine Lokalbehandlung.

13/VII. Papeln beinahe geheilt.

18./VII. Völlig geheilt. Geringe Infiltration zurückgeblieben. — Hg-Karbolpflmull.

Fall 7. 29jähriger Uhrmacher. Kam in meine Sprechstunde am 7./XI. 1907. Coitus vor einem Monat. Geschwür seit 2 bis 3 Wochen bemerkt. Hat sich selbst mit Borsäurelösung und Salubrin behandelt.

Status praesens: Am Innenblatt der Vorhaut, auch den Sulcus coronarius umfassend, ein ca. 2-kronenstückgroßes Geschwür mit bräunlichgelb mißfarbenem Boden und sehr fester Umgebung. — Es wird exspektiert.

27./XI. Patient ist verreist gewesen. Das Geschwür ist bedeutend fester geworden, ist jetzt knorpelhart. Erosion wie vorher. Feste, indolente Drüsen in den Leisten und Achselhöhlen. Einfache syphilitische Angina an der Uvula und an den Gaumenbögen.

Ord.: Rhinomercan 4 *g* täglich zur Schnupfung. Keine Lokalbehandlung.

4./XII. Initialaffekt weicher, granulierend. Angina auch über den weichen Gaumen ausgebreitet.

11./XII. Die Heilung des Primäraffektes schreitet fort. Angina in Rückbildung.

19./XII. Das Geschwür ist noch 2-örestückgroß, schön granulierend.

30./XII. Geheilt.

Fall 8. 35jährige Frau. Suchte mich am 10./I. 1908 wegen einer kleinen Leukoplakie an der linken Seite der Zungenspitze auf. Syphilis vor 13 Jahren. Hat ein gesundes Kind geboren, das auch nachher gesund geblieben. Keine Fehlgeburt.

Ord.: Alaun-Borsäurelösung zur Mundspülung.

17./II. Am Platze, wo die Leukoplakie gesessen, hat sich ein haselnußgroßes Gumma entwickelt. — Atmet nicht völlig sicher durch die Nase. — Rhinomercan 4 *g* täglich zur Schnupfung.

26./II. Das Gumma ist etwas weicher geworden.

6./III. Patientin hat aus verschiedenen Gründen nicht regelmäßig schnupfen können, sondern hat bis heute nur 15 Tagesdosen verbraucht. Das Gumma hat sich bedeutend verkleinert.

13./III. Hat seit 6./III. gar nicht geschnupft. Das Gumma so gut wie ganz resorbiert.

Fall 9. 68jähriger früherer Lotse. Suchte mich am 21./I. 1908 wegen einem seit einigen Wochen bestehenden Ausschlag auf. Hat in jüngeren Jahren Gonorrhoe gehabt, kann sich aber irgend eines Geschwüres gar nicht erinnern.

Status praesens: An beiden Vorderarmen vereinzelte 2 bis 5-örestückgroße Kränze von hanfkorn- bis erbsengroßen Papulo-Tuberkeln.

An den Unterschenkeln einige von ähnlichen Effloreszenzen zusammengesetzte polyzyklische Ringe. Patellarreflexe fehlen. Pupillen beiderseits von gleicher Weite, reagieren, obwohl etwas träge. Kein Romberg.

Ord.: Rhinomercan 4 *g* täglich zur Schnupfung.

6./II. Vom Ausschlag sind heute nur noch dunkelpigmentierte, teilweise etwas schuppende Narben zu sehen.

Fall 10. 27jährige Frau. Angesteckt vom Gatten, der vor kurzem von mir mit Hg-Säckchen behandelt worden ist. Erschien in der Sprechstunde am 13./II. 1908.

Status praesens: Allgemeine Adenitis. Über Rumpf und Arme spärlich ausgestreute erbsen- bis bohnengroße, teilweise schuppende Papeln; im Gesicht auch einige.

Ord.: Rhinomercan 4 *g* täglich zur Schnupfung.

21./II. Heute sind vom ganzen Ausschlag nur noch einige pigmentierte, teilweise noch rote Flecke an jeder Schulter zu sehen; an einigen sind kleine Schüppchen zurückgeblieben. Im Gesichte keine Spur zu sehen.

28./II. Nur ein etwas lebhafter rotes Fleckchen am linken Oberarme und eines in der rechten Kniekehle.

9./III. Alles geheilt.

Fall 11. 28jähriger Bahnwärter. Um Weihnachten 1907 angesteckt Geschwür schon einen Monat bemerkt. In die Sprechstunde am 2./III. 1908.

Status praesens: In der Penoskrotalfalte ein kaum 2-örestückgroßer, sehr fester Primäraffekt, von einer Erosion völlig bedeckt. Allgemeine Skleradenitis. An der Brust sowie am Bauch ein ziemlich dichtes kleinfleckiges Roseol, am Rücken und an den Armen bedeutend spärlicher und blasser.

Ord.: Rhinomercan 4 *g* täglich zur Schnupfung. Keine Lokalbehandlung.

10./IV. Roseol viel reichlicher und mehr ausgebreitet, maculopapulös. Geschwür bedeutend verkleinert.

21./IV. Bis heute nur 17 Tagesdosen verbraucht. Primäraffekt völlig geheilt. Vom Ausschlag noch Spuren als undeutliche Fleckchen bemerkbar.

31./IV. Ausschlag ganz verschwunden.

Fall 12. 18jähriger Dampfschiffsheizer. Im Oktober 1907 in Amerika angesteckt, Geschwür im Nov. In Amerika nur lokal behandelt. Ausschlag am After seit 6 Wochen. Kam in die Sprechstunde am 8./III. 1908.

Status praesens: Feste, indolente Drüsen allerorts. An der unteren Seite des Penis eine Reihe nur wenig nässender Papeln. In der Analfurche lange Reihen von großen, teils einzelstehenden, teils konfluierenden, abundant nässenden Papeln. Tonsillen von Plaques dicht besetzt. In beiden Mundwinkeln geschwürige Papeln. Patient hält den Mund etwas offen.

Ord.: Rhinomercan 4 *g* täglich zur Schnupfung. Keine Lokalbehandlung.

15./III. Hat erst am 10./III. zu schnupfen angefangen. Papeln an den Mundwinkeln und Tonsillen beinahe geheilt. Sonst keine merkbaren Veränderungen in den Erscheinungen. Patient wird in die venerische Abteilung des Krankenhauses aufgenommen.

17./III. Am rechten Mundwinkel noch ein kleines Geschwürchen. Tonsillen von Papeln frei. Papeln am After deutlich verkleinert. Am rechten oberen Augenlide ein Kränzchen von kleinen Papeln; bei gewöhnlicher Lage des Lides ist es in dessen Falten verborgen und tritt nur, wenn Patient hinabblickt, hervor. — Setzt fort 4 *g* Rhinomercan zu schnupfen. Keine lokale Behandlung.

28./III. Das Papelkränzchen am Augenlide verschwunden. Papeln am After beinahe völlig eingesunken.

4./IV. Geheilt.

Fall 13. 20jähriger Unteroffiziervolontär. Vor ca. $2^1/_2$ Monaten angesteckt. Geschwür etwa 3 Wochen später bemerkt. Ausschlag seit einigen Wochen. In die Abteilung am 3./III. 1908 aufgenommen.

Status praesens: 4./III. An der Peniswurzel ein 2-örestückgroßer Primäraffekt. Allgemeine Skleradenitis. Am Stamm und an den Extremitäten ein ausgebreitetes, ziemlich blasses Roseol mit eingestreuten Papeln. Am Skrotum ein paar nässende Papeln; eine Reihe kleinerer im Sulcus retrogland. Am After große Mengen bohnen- bis haselnußgroßer konfluierender nässender Papeln. Beide Tonsillen mit Plaques besetzt. Patient hält den Mund im allgemeinen so weit offen, daß die Vorderzähne des Oberkiefers in beinahe ganzer Höhe sichtbar sind.

Ord.: Rhinomercan 4 *g* täglich zur Schnupfung. Die Tagesdosis soll in 3 Einzelschnupfungen verbraucht werden, von denen die letzte um $^1/_2$5 Uhr nachmittags genommen werden soll. Überdies wird es dem Patient vorgeschrieben, während des ganzen Tages möglichst sorgfältig darauf zu achten, daß er nur durch die Nase atmet. Zinc. oxydat. zum Einpudern am After. Keine spezifische Lokalbehandlung.

9./III. Roseol blasser. Papeln im Sulcus retrogland. beinahe geheilt. Diejenigen am After deutlich verkleinert.

13./III. Roseol nahezu ganz abgeblaßt. Papeln am After sehr bedeutend verkleinert; diejenigen am Skrotum beinahe eingesunken.

20./III. Nach dem Ausschlage zertreute Pigmentflecke zurückgeblieben. Papeln am After größtenteils trocken, nur wenig eleviert. Gleich bei der Analöffnung ist doch eine ziemlich hohe, noch nässende Papel zurückgeblieben. Am Zungenrücken einige Herde von depapillierender Glossitis. — Rhinomercan wird ausgesetzt. Hg-Säckchen à 10 *g* Ung. Hydrarg.

Fall 14. 20jähriges „lediges" Weib. In die Abteilung am 9./I. 1908 aufgenommen. Vor ein paar Monaten hatte Patientin ein unbedeutendes Geschwürchen an der linken Schamlippe bemerkt, das aber sehr schnell (binnen einer Woche) abheilte, ohne daß ihrerseits irgendwelche Maß-

nahmen vorgenommen wurden. Jetzt Ausschlag erst seit einigen Tagen bemerkt.

Status praesens: 11./I. Am linken Labium majus (an demselben Orte, wo früher das Geschwürchen gesessen) ein bohnengroßes, oberflächliches kaum infiltriertes Geschwür. Am Stamm und an den Extremitäten ein dichtes, kleinfleckiges Roseol mit eingestreuten hanfkorn- bis erbsengroßen Papeln. Allgemeine Skleradenitis.

Ord.: Rhinomercan 4 *g* täglich zur Schnupfung. Keine lokale Behandlung.

15./I. Roseol an den oberen Extremitäten deutlicher.

17./I. Roseol nahezu ganz verschwunden. Auch die Papeln beinahe völlig eingesunken. Patientin ist erkältet und hat Schnupfen bekommen. Das Rhinomercan wird deswegen ausgesetzt und Hg-Säckchen à 10 *g* Ung. Hydrarg. verordnet.

Fall 15. 34jähriger englischer Steuermann. In die Abteilung am 3./III. 1908 aufgenommen. Im November 1907 angesteckt. Geschwür wurde vor 7 Wochen bemerkt; seitdem nur lokal behandelt.

Status praesens: 4./III. An der linken Seite des Glans penis ein scharf begrenztes Geschwür, etwas größer als ein 2-örestück, dessen Umgebung ziemlich infiltriert ist, aber nicht induriert. In der linken Frenularrecesse ein hanfkorngroßes fest induriertes Geschwürchen. Am Stamm ein sehr spärliches Roseol. Allgemeine Adenitis.

Ord.: Rhinomercan 4 *g* täglich zur Schnupfung. Keine Lokalbehandlung.

9./III. Roseol nicht reichlicher.

12./III. Roseol beinahe ganz verschwunden. Das Geschwür am Frenulum geheilt. Das große Geschwür bedeutend verkleinert. Am 18./III. wurde Patient von der Abteilung entlassen, um die Behandlung in der Heimat fortzusetzen.

Fall 16. 23jährige Hotelmagd. Am 28./II. 1908 in die Abteilung aufgenommen. Zeit der Ansteckung ist nicht zu ermitteln. Geschwür am Genitale seit ein paar Wochen bemerkt.

Status praesens: 29./II. Am linken lab. majus ein 1-örestückgroßer und ein erbsengroßer Substanzdeffekt, der größere mit speckig belegtem Boden; beide sind von einer ziemlich festen Infiltration umgeben, die in geringerem Grade die ganze hintere Hälfte der Schamlippe interessiert. Am rechten Labium maj. ein kleines, ähnliches Geschwür. Links von der Anus noch zwei. Am rechten Labium minus drei rote Erosionen mit wenig infiltrierter Umgebung. Inguinale Drüsen etwas vergrößert, nicht sehr fest. Axillardrüsen erbsengroß, ziemlich weich. — Es wird exspektiert.

6./III. Die Geschwüre am Labium maj. sin. und am After haben sich zu schönen indurierten Initialaffekten entwickelt; diejenigen am Labium minus ziemlich fest, wohl abgegrenzt induriert. In der hinteren Hälfte der linken großen Schamlippe hat sich ein ausgesprochenes hartes Ödem entwickelt.

Ord.: Rhinomercan 4 *g* täglich zur Schnupfung. Keine Lokalbehandlung.

15./III. Die Geschwüre am Labium minus geheilt. Das Ödem im Labium maj. sin. bedeutend weicher und weniger ausgebreitet. Die großen Primäraffekte am After in rascher Epidermisierung begriffen; an den zweien am Labium maj. wird eine 2—3 *mm* breite Randzone von proliferierender Epidermis wahrgenommen.

17./III. bekam Patientin ihre Menstruation, die ununterbrochen bis 31./III. anhielt.

1./IV. Alle Primäraffekte von einer festen Epidermislage völlig gedeckt.

Fall 17. 32jährige Fabriksarbeiterin. Patientin wurde während der Jahre 1903—1905 von mir wegen einer luetischen cerebrospinalen Meningomyelitis mit periodischen Hg-Säckchenkuren behandelt. Sie bat mich im März 1907, sie in ihrer Wohnung zu besuchen, weil sie seit einem halben Jahre an Blutungen aus dem After gelitten. Bei der Palpation konnten keine Hämorrhoiden oder sonst irgendwelche pathologischen Veränderungen konstatiert werden, so weit hinauf als der Finger nur reichen konnte. Mit Ausnahme der nach dem Rückenmarksleiden noch zurückgebliebenen Ausfallssymptome sonst keine Zeichen von bestehender oder überstandener syphilitischer Affektion. — Es wird exspektiert.

Erst am 24./VIII. hörte ich wieder von der Patientin. Die Blutungen dauerten fort und hatten sogar zugenommen. Täglich 4—5 dünne Stühle, jedesmal ausgiebige Blutung. Die Ergebnisse der Palpation wie vorher ganz negativ.

Am 28./VIII. wurde die Patientin in Dr. Holmgrens Privatklinik zu Norrköping mittels Sigmoidoskop untersucht. Die Ergebnisse waren folgende: So weit hinauf, als man die Darmschleimhaut überblicken kann, ist sie mit weichen, leicht abwischbaren Blutgerinnseln belegt. Die Schleimhaut zeigt gar keine Veränderungen; keine Substanzdefekte. Wahrscheinlichkeitsdiagnose: Gummöses Geschwür höher hinauf am Darme. Ord.: Rhinomercan 3 *g* täglich zur Schnupfung.

7./IX. Der Zustand der Patientin sehr verbessert. Nur 1—2 festere Stühle täglich: es folgt freilich auch jetzt jedesmal, besonders des Morgens Blut mit, aber viel weniger als vorher. Die Patientin hat nur 8 Tagesdosen schnupfen können, weil das Zahnfleisch schon am 3./IX. anzuschwellen begann und gestern so empfindlich war, daß sie nicht zu schnupfen wagte. Heute schon etwas besser. — Fährt fort zu schnupfen. Kali chloricum-Zahnpaste (50%).

14./IX. Seit 11./IX. keine Blutung mehr. Stuhl wieder etwas dünner und häufiger, etwa dreimal täglich.

21./IX. Fortwährend 2—3, jetzt wieder festere Stühle täglich. Keine Blutung.

Fall 18. 25jähriger Buchhalter. Etwa 25.—27. Januar angesteckt. Geschwüre seit einigen Tagen bemerkt. Kam in die Sprechstunde am 3./III. 1908.

Status praesens: Rechts vom Frenulum eine erbsengroße, blutig tingierte, scharf begrenzte Erosion, deren Umgebung stark infiltriert aber ohne deutliche Induration ist; die Farbe beinahe kupferrot. Auch um das Orificium urethrae herum ausgesprochene Infiltration. In der linken Leiste ein paar kaum haselnußgroße, bewegliche, nicht sehr feste unempfindliche Drüsen. In den Achselhöhlen erbsen- bis bohnengroße, ziemlich weiche Drüsen.

Ord.: Dermatol.

7./IX. Das Geschwür hat das Frenulum unterminiert und ist jetzt völlig symmetrisch mit scharfen Grenzen. Die Induration nicht deutlicher geworden. Am hinteren Umfang des Orificium eine Erosion. Leistendrüsen wieder kleiner geworden, nicht merkbar fester.

16./III. Geschwür unverändert. Sulcus coronarius beiderseits fest induriert ohne Substanzdefekt. Die distale Hälfte des dorsalen Lymphstranges verdickt, nicht sehr fest, uneben. Am Stamm spärliche bleichrote Fleckchen ausgestreut.

21./III. Präputium kann heute über die Eichel nicht zurückgeführt werden. Induration um das Orificium herum noch fester; Harnlassen frei. Ausschlag nicht reichlicher, ein paar Fleckchen treten aber deutlicher hervor.

26./III. Keine Veränderung.

30./III. Die früheren Fleckchen sind teilweise unverändert geblieben, teilweise zu Papeln verwandelt worden; mehrere neue sind sowohl am Rumpf wie an den Armen entstanden.

Ord.: Rhinomercan 4 *g* täglich zur Schnupfung.

6./IV. Alle Papeln sind völlig verschwunden, nur zwei ausgenommen, die, noch mit kleinen Schüppchen bedeckt, sich über die Hautoberfläche aber nicht höher erheben. Vom Roseol im übrigen keine Spuren zurückgeblieben. Die ganze vordere Hälfte der Eichel ist heute der Inspektion zugänglich.

10./IV. Spuren von den zwei Papeln heute noch als rote Fleckchen zu sehen. Präputium kann völlig zurückgeschoben werden. Geschwüre geheilt. Ausgesprochene Induration im Sulcus coronarius noch zurückgeblieben. — Hg-Karbolpflmull.

Fall 19. 21jähriger Kommis. Patient hatte sich im November 1906 Syphilis zugezogen. Ist von mir schon zweimal mit Injektionen von Hydrarg. salicyl. behandelt worden.

7./V. 1907 wies Patient im Sulcus, am Platze, wo der Initialaffekt gesessen, eine kleine erosive Syphilide auf.

Ord.: Hydrarg. c. creta 4 *g* täglich zur Schnupfung. Keine lokale Behandlung.

Erst am 10./VI. erschien Patient wieder. Die Erosion besteht noch völlig unverändert; noch ein paar haben sich hinzugesellt. Patient hat die Vorschriften für die Behandlung völlig mißverstanden: er hat mehrmals im Laufe der Stunde geschnupft. Während der letzten Tage die Erosionen mit Kalomel behandelt. Es wurde eine Woche lang abgewartet,

während welcher Zeit in den Erscheinungen gar keine Veränderungen eintraten, dann wurde am 17./VI. wieder mit Schnupfung von 4 g Hydrarg c. creta begonnen.

28./VI. Geheilt. (Stellte sich erst heute wieder ein).

Wie aus den oben mitgeteilten Krankenberichten hervorgeht, habe ich auch in diesen Fällen die Schnupfungskur als ausschließliche Behandlung angewandt und dieselbe weder mit irgend einer anderen allgemeinen Hg-Behandlung noch mit spezifischer Lokalbehandlung unterstützt. Die klinischen Erfolge der Behandlung in den bisher mitgeteilten Fällen dürften, trotz dem Mangel an Untersuchungen über die Ausscheidung des Quecksilbers aus dem Organismus, das allgemeine Urteil völlig berechtigen, daß die Schnupfungskur eine gute und kräftige Behandlungsmethode ist, die nicht nur als unterstützende Kur bei anderer allgemeiner Hg-Behandlung verwendbar ist, sondern auch als ausschließliche Behandlung in jedem beliebigen Falle von Syphilis, der nicht zufolge besonderer, in meinem vorigen Aufsatze näher besprochener Umstände für dieselbe ungeeignet ist.

Die Neigung, das eigene Werk zu hoch zu schätzen, ist nun freilich eine allgemeine menschliche Schwäche; mit offenem Blick für die hierin liegende Gefahr habe ich aber versucht, derselben durch gewissenhafte Prüfungen möglichst aus dem Wege zu gehen. Ich habe alle Fälle von Syphilis, die ich unter der ganzen Zeit, während welcher ich als Privatpraktiker tätig gewesen bin, Gelegenheit hatte, zu beobachten, genau geprüft und versucht, die Resultate der Schnupfungskur unparteiisch mit denen zu vergleichen, die ich mit den früher von mir angewandten Methoden, Hg-Säckchen und Injektionen mit Hydrarg. thymolacetic. und Hydrarg. salicyl., erzielt habe. Und das überzeugende Resultat dieser Vergleiche ist, daß die Schnupfungskur jenen nicht nachsteht.

Eine, eine längere Zeit umfassende Erfahrung muß ja aber der Natur der Sache gemäß, besonders mit bezug auf eine Krankheit von so variierendem Verlauf, wie die Syphilis es ist, auch solche Fälle zur Observation bringen, die für die Kur weniger prompt reagieren, trotzdem sie nach den für dieselbe aufgestellten Indikationen in allen Hinsichten als für sie völlig geeignet angesehen werden müssen.

Ein solcher Fall ist Nr. 11, wo nach 19 Tagen der Behandlung das einfache makulopapulöse Exanthem noch nicht ganz verschwunden war; freilich hatte der Kranke während dieser Zeit nur 17 Tagesdosen verbraucht; dieser einzige Umstand dürfte aber nicht allein das Eintreten des erwarteten Erfolges in so hohem Grade verzögert haben können, wie es hier der Fall zu sein scheint.

Auch im Falle 4 scheint mir die Heilung sehr spät eingetreten zu sein.

Im Falle 7, wo die Heilung des Initialaffektes 33 Tage in Anspruch nahm, bin ich aber nicht geneigt, die Kur als solche für unzureichend zu bezeichnen. Der Initialaffekt war ja hier ganz außerordentlich groß. Und völlig korrespondierende Fälle bei der Anwendung sowohl der Säckchen- wie der Injektionsbehandlung liegen im Bereiche meiner eigenen Erfahrungen.

Im Fall 1 war es notwendig, die Kur wegen starker Stomatitis zu wiederholten Malen auszusetzen. Die Wirkung der Behandlung muß jedoch in diesem Falle besonders mit Rücksicht auf den genannten Umstand, als sehr gut bezeichnet werden.

Auch im Falle 2, welcher sich später als ein sehr hartnäckiger herausstellte, wurden die Erscheinungen während der ersten Behandlung sehr schnell beeinflußt, trotzdem die Patientin den Vorschriften nicht ganz nachgekommen war und die Kur aus diesem Grunde also ein wenig schwächer, wie es beabsichtigt war, ausfiel.

Fall 12 betrifft einen Patienten, der nicht ganz sicher im „Nasenatmen“ war und der sehr vorgeschrittene Erscheinungen darbot, welche freilich nicht sehr schnell der Behandlung wichen.

Was nun den Patienten im Falle 13 betrifft, so konnte man von vornherein nicht sehr große Hoffnungen an die Wirkung der Kur während der Nacht knüpfen, weil der Patient sicher für gewöhnlich durch den Mund atmete und wahrscheinlich mit offenem Munde schlief. Ich machte jedoch an ihm einen Versuch mit der Schnupfungskur und suchte durch besondere Vorschriften eine womöglich ausgiebige Resorption während der Tagesstunden zu sichern. Das Resultat der Be-

handlung fiel im Beginn sehr gut aus, wurde aber später weniger befriedigend, weshalb die Form der Behandlung gewechselt wurde. Der Grund dieses Verlaufes dürfte sicherlich darin zu suchen sein, daß der Patient während der ersten Zeit unter dem frischen Eindrucke der mitgeteilten Vorschriften auf sich selbst aufmerksamer war, zumal er als Soldat an Gehorsam gewöhnt war, daß aber später seine Fähigkeit immer auf sich Acht zu geben, nach und nach erschlaffte, was ja übrigens sehr erklärlich ist.

Die beiden letzterwähnten Fälle machen also weitere kräftige Mahnungen aus, für die Schnupfungskur nur solche Individuen zu wählen, die ganz sicher durch die Nase atmen.

Die übrigen Fälle zeigen ein sehr schnelles Nachlassen der Symptome. Ganz besonders aber will ich auf die ungewöhnlich guten Erfolge der Schnupfungskur in den spätsyphilitischen Fällen hindeuten. Diese Fälle scheinen mir die besten Beweise für die kräftige Wirkung der Methode zu sein. Daß in einem dieser Fälle (3) schließlich doch zur lokalen Applikation von Quecksilber gegriffen werden mußte, um die Erscheinungen zum völligen Verschwinden zu bringen, ist kein Beweis in entgegengesetzter Richtung; denn diese spätsyphilitischen Infiltrate in der Fußsohle weichen oft bei nur allgemeiner Behandlung überhaupt nicht.

Um auf nur klinische Ergebnisse gestützt den Wert einer Quecksilberbehandlungsmethode beurteilen zu können, ist eine sehr umfassende Statistik nötig. Aus Gründen, die wir nicht kennen, reagieren Fälle, die in ihren äußeren Erscheinungen einander sehr ähnlich sehen, oft sehr verschieden gegen das Quecksilber. Manchmal scheint es auch, als ob für einen Fall die eine Behandlungsform geeigneter sei als die andere, ohne daß wir doch behaupten können, daß jene an sich stärker wäre als diese. Ein oder der andere weniger befriedigende Fall reicht also nicht aus, um eine Behandlungsmethode als unzureichend zu verurteilen. Ich wage als meine feste Überzeugung hier nochmals hervorzuheben, daß die Schnupfungskur, *richtig angewandt*, sich als eine gute und kräftige Behandlungsmethode erweisen wird.

Zum Schluß will ich noch besonders betonen, daß das größte Gewicht bei dieser wie bei jeder anderen Methode darauf zu legen ist, daß den speziellen Vorschriften, die für dieselbe gegeben sind, aufs gewissenhafteste nachzukommen sei, und weise ich unter meinen Fällen auf Nr. 19 als einem in dieser Hinsicht sehr lehrreichen Beispiel hin.

Aus der Klinik für venerische und Hautkrankheiten der militär-medizinischen Akademie zu St. Petersburg.
(Prof. T. P. Pawlow.)

Zur Pathologie der Pityriasis rubra pilaris.

Von

Privatdozent **Zdzislaw Sowiński.**

Ehe ich zu den Ergebnissen meiner pathologisch-anatomischen Untersuchungen über Pityriasis rubra pilaris übergehe, will ich kurz andeuten, welches hervorragendes Interesse und welche besondere Stellung dieser Affektion in der Pathologie der Hautkrankheiten gebührt. Obgleich diese Krankheitsform, allerdings nur ganz ungenau, zum ersten Male von Devergie im Jahre 1857 unter dem Namen „Pityriasis pilaris" beschrieben worden ist, so wurde sie dennoch viele Jahre hindurch mit der Psoriasis verwechselt, und erst durch die viel später veröffentlichten Untersuchungen Besniers (1) wurde dieses Leiden als selbständige Krankheitsform festgestellt.

Im Jahre 1862 hat Hebra unter dem Namen „Lichen ruber" zum ersten Male eine seltene Hautkrankheit beschrieben, im Jahre 1869 aber hat Erasmus Wilson eine andere Krankheitsform als „Lichen planus" bezeichnet.

Kaposi kam im Jahre 1877 zu dem Schlusse, daß die von Hebra und von Wilson beschriebenen Krankheiten und Varietäten ein- und derselben pathologischen Form sind und schlug infolgedessen vor, die Form von Hebra als „Lichen ruber acuminatus", die von Wilson aber als „Lichen ruber planus" zu bezeichnen. Diese letztere Form rief unter den Dermatologen keine Meinungsverschiedenheient hervor und wurde

sofort von allen anerkannt. Was jedoch den „Lichen ruber" Hebras oder den „Lichen ruber acuminatus" von Kaposi anbetrifft, so ist noch bis auf unsere Tage die Frage dieser Krankheitsform nicht endgültig aufgeklärt. Auf dem internationalen Kongreß zu Paris im Jahre 1889, wo der über die Benennung dieser Krankheit entstandene Streit zur Rede kam und auch mehrere Fälle derselben demonstriert wurden, konstatierte man, daß der „Lichen ruber acuminatus" der deutschen Verfasser nichts anderes ist, als wie die „Pityriasis rubra pilaris" von Devergie, Riebaud, Besnier (2). In demselben Sinne wurde die strittige Frage auf dem XII. internationalen Kongreß zu Moskau, wo bei ein und demselben Patienten von französischen Ärzten, mit Prof. Gaucher an der Spitze, typische Pityriasis rubra pilaris, von Kaposi, Schwimmer, Behrend u. a. aber Lichen ruber acuminatus Kaposi [Lichen ruber Hebra (3)] festgestellt wurde, entschieden. Die französische Schule erkennt also den Lichen ruber acuminatus nicht als selbständige Krankheit an, sondern hält ihn für eine Varietät einer als „Lichen ruber" zu bezeichnenden Krankheitsform; je nachdem, ob bei dieser letzteren kegelförmige oder platte primäre morphologische Elemente vorwalten, werden der Benennung die entsprechenden Adjektiva „acuminatus" oder „planus" hinzugefügt.

Was hauptsächlich gegen die Identität des Lichen ruber von Hebra und der Pityriasis rubra pilaris von Devergie-Besnier sprach, war der Umstand, daß die ersten 14 Fälle Hebras einen letalen Verlauf nahmen, während die Pityriasis rubra pilaris nicht unmittelbar tödlich ist, weshalb diese letztere Krankheitsform, deren klinisches Bild zudem undeutlich war, von einigen Autoren nicht mehr beachtet wurde. Bekanntlich aber endeten alle später von Hebra und Kaposi beobachteten Fälle, 42 an der Zahl, mit vollkommener Genesung. Weiter sagt Hebra (4) sogar, daß er weder unter seinen Beobachtungen, noch unter denen anderer Ärzte irgend einen Fall kennt, in dem der einmal geheilte Lichen ruber zu einem Rückfalle Anlaß gegeben hätte. An anderer Stelle sagt er, daß der Fall von Rosner, welchen Biesiadecki angibt, wahrscheinlich zu denjenigen gehört, in welchen noch keine

vollständige Genesung eingetreten war. Es beruht also der Einwand, welchen viele Autoren gegen die Form Hebras gemacht haben, nicht auf fester Grundlage.

Hebra hat den Lichen ruber genau beschrieben und trotzdem, daß seit seiner ersten Beschreibung dieser Krankheitsform viele Jahre verstrichen sind, finden wir in der Literatur nichts Neues über sie. Die Frage von der Ätiologie derselben bildet einen der dunklen Punkte der Pathologie der Hautkrankheiten. Die von Hebra vorgeschriebene Therapie ist nur sehr wenig vorwärts geschritten. Am Schlusse des diese Krankheitsform behandelnden Kapitels sagt Hebra, daß das Arsen immer noch als wesentlichstes Heilmittel gegen Lichen ruber anzuerkennen ist. Seit jener Zeit sind 45 Jahre verflossen, und wir können wohl kaum zu diesen Worten noch viel Neues hinzufügen. Um das eben Gesagte zu bekräftigen, soll hier in kurzen Worten das von Hebra beschriebene Krankheitsbild wiedergegeben werden.

In seiner noch bis heute klassischen Beschreibung teilt Hebra den Lichen ruber (Pityriasis rubra pilaris Devergie-Besnier) in 3 Perioden ein. Die ersten 2 Perioden bieten nichts Besonderes. Es sind dieses diejenigen Formen, welche man auf der Höhe des Krankheitsprozesses beobachten kann und welche sich nur durch den Grad und den Umfang der Affektion von einander unterscheiden, wobei das als Knötchen auftretende primäre Element sowohl in der ersten, als auch in der zweiten Periode festgestellt werden kann. In die dritte Periode reiht Hebra diejenigen Fälle ein, in welchen infolge ausgiebiger Knötchenbildung sich die Haut schließlich rötet und verdickt, glatt oder gleichsam mit feinen Papillen besät ist (Chagrinlederhaut); die Epidermis, namentlich ihre äußersten Schichten, liegt in Form von dünnen, grauweißen, leicht abfallenden Schüppchen da; von Knötchenbildung ist keine Spur mehr zu finden. Alteration der Nägel, behinderte Beweglichkeit der Gelenke, Rhagaden usw. sind auch in dieser Periode zu beobachten. Natürlich bieten Kranke in dieser Periode, wo das primäre morphologische Element bereits fehlt, bedeutende Schwierigkeiten in Bezug auf die Diagnose und es ist nicht zu verwundern, wenn ein und derselbe Patient, welcher zu

verschiedenen Zeiten an verschiedene Kliniken kommt, in ihnen unter verschiedenen Namen behandelt wird; am häufigsten bezeichnet man die Krankheit als „Psoriasis“ oder „Parapsoriasis“.

Ganz abgesehen von dem Wirrwarr, welcher in der Pathologie durch Einbürgerung verschiedener Benennungen für ein und dieselbe Krankheit entsteht, hat die uns interessierende Krankheit auch vom anatomischen Standpunkte aus mit dem „Lichen ruber“ der französischen Autoren durchaus nichts gemein. Während beim „Lichen ruber“ die akut entzündlichen Knötchengebilde aus der Tiefe hervorgehen und die Hornschicht est sekundär affizieren, gehören die primären Knötchen der Pityriasis rubra pilaris zu den Veränderungen der Hornschicht, welche von den Haarbalgfollikeln ausgehen und entwickeln sich in diesem Falle entzündliche Veränderungen in deren Umgebung erst sekundär (Jacquet).

Die Pityriasis rubra pilaris stellt eine überaus seltene Hautkrankheit dar, noch seltener sind die vom anatomischen Standpunkte aus beschriebenen Fälle dieser Krankheit. Dieser Umstand bewog mich, 3 diesbezügliche Fälle aus der Klinik des Herrn Prof. T. P. Pawlow genauer zu beobachten und sie vor allem einer pathologisch-anatomischen Untersuchung zu unterwerfen, wobei ich auch die neuesten Ergebnisse über die Entstehung zelliger Elemente der entzündlichen Neubildung mit in Betracht zog. Die gesamte Gruppe der Keratosen und Parakeratosen bietet ja in gewissen Stadien, ganz gleich ob sie von lokalen Bedingungen oder anderen Ursachen abhängen, vom klinischen Standpunkte aus gar kein Interesse und deshalb ist es nicht zu verwundern, daß noch bis zum heutigen Tage der Streit über verschiedene Benennungen nicht abgeschlossen ist und daß einige Verfasser, wie z. B. Tenneson (2), die Pityriasis rubra pilaris als Psoriasis anzusehen geneigt sind.

Da dieses Exanthem nicht näßt, keinen Juckreiz und überhaupt keine Beschwerden verursacht, sodann in seinen Anfangsstadien nur unbedeutende Flächen einnimmt und zudem hauptsächlich die ärmsten Bevölkerungsklassen von ihm betroffen werden, so kommt es in seinen Initialstadien nur selten zur Beobachtung.

Auf Grund der oben angeführten Erwägungen halte ich es für überaus wichtig festzustellen, ob in der Tat die einander ähnlichen Krankheiten „Lichen ruber", „Psoriasis" und „Pityriasis rubra pilaris" vom anatomischen Standpunkte aus verwandte Erkrankungen oder nur Varietäten ein und derselben Krankheit oder schließlich ganz verschiedene Krankheiten darstellen. Diese Frage kann nur durch genaues Studium des spärlichen Materiales, welches in unsere Hände gelangt, entschieden werden.

Wie bereits erwähnt, konnte ich 3 Fälle dieser Art beobachten; ehe ich jedoch zu den Ergebnissen meiner Untersuchungen übergehe, will ich die Krankengeschichten kurz wiedergeben, zumal als einer der zu beschreibenden Fälle seinem klinischen Bilde nach ganz besonders interessant war:

1. (Eigener Fall.) E., 32 Jahre alter Bauer, Mann von mittlerem Wuchse, normalem Körperbau und Ernährungszustande, sowie gut entwickeltem Knochen- und Muskelsystem; im Dezember 1906 in die Klinik aufgenommen. Schleimhäute normal gefärbt. In den inneren Organen keine Veränderungen. Der Harn enthält keine pathologischen Elemente. Patellarreflexe, sowie Schleimhautreflexe gesteigert. Gesichtsfeld des linken Auges etwas eingeengt (V — 20/XXX). Am Halse, am Rumpf sowohl vorn, als auch hinten, an Beuge- und Streckflächen der Arme und am Gesäß, von wo aus das Exanthem auch auf die unteren Extremitäten übergreift, stellt die Haut des Patienten eine trockene, schuppende und gerötete feinhöckerige Oberfläche dar, wobei die Unebenheiten an diesen Stellen parallel verlaufende, hervorspringende Wülste bilden. Am Halse sieht man in diesen Wülsten außerdem stellenweise noch vereinzelte Hornknötchen. Die Schuppenbildung ist ausgiebig, kleieartig. Die behaarte Kopfhaut weist auch kleieartige Schuppenbildung auf glatter, gerröteter Oberfläche auf; die Haare fühlen sich trocken an; sie sind hart und stehen vereinzelt da; Alopecie der Scheitelgegend. Die Gesichtshaut zeigt fettigen Glanz, ist gerötet, stellenweise gewahrt man auch hier Schuppenbildung, so daß das Gesicht des Kranken wie gespannt aussieht. Untere Augenlider zum Teil ektropisch. An den äußeren Augenwinkeln — kleieartige Schuppenbildung. Die Wimpern an den äußeren Teilen der Augenlider in spärlicher Anzahl verstreut. An den Handflächen waren weder Knötchen noch Rötung zu gewahren, wohl aber ausgiebige Verhornung und Schuppenbildung, wobei die normalen Hautfalten deutlicher ausgeprägt waren als wie gewöhnlich. Dieselben Veränderungen, jedoch in viel stärkerem Grade, waren auch an den Fußsohlen zu vermerken. Die Fingernägel sind am freien Ende deutlich verdickt; unter ihnen sieht man Ablagerungen von Hornsubstanz. Außerdem zeigen die Nägel an ihrem freien Rande deutliche Längsstrichelung und

Gelbfärbung. Dieselben Veränderungen finden sich auch an den Fußnägeln.

Durch Nachfrage konnte festgestellt werden, daß Patient an seiner Krankheit schon 17 Jahre leidet. Von Interesse ist der Umstand, daß sich bei ihm Remissionen der Krankheit nicht im Sommer, wie das häufiger zur Beobachtung kommt, sondern im Winter einstellten. Seit zwei Jahren besteht das Exanthem ohne Unterbrechung. Vor diesem Zeitraume waren im Laufe von 7 Jahren keine Krankheitssymptome zu beobachten gewesen: die Haut des Patienten war in diesem Zeitraume durchaus normal. Der Vater des Pat. ist am Leben und erfreut sich einer guten Gesundheit. Pat. ist verheiratet und hat zwei Kinder gehabt, die jedoch beide gegen Ende ihres ersten Lebensjahres gestorben sind. Über den Beginn seiner Krankheit erzählt er folgendes: Sein Vater heiratete zum zweiten Male eine Witwe, die bereits erwachsene Söhne hatte; als einst ein Streit zwischen den Stiefsöhnen und dem Vater entstand, verjagten die ersteren sowohl ihn, als auch unseren Patienten aus dem Hause und drohten noch mit weiteren Gewaltsamkeiten. All diese Unannehmlichkeiten wirkten sehr stark auf unseren Patienten ein, und nach Verlauf von 8 Monaten zeigte sich bei ihm das Exanthem am Halse, um sich bald auch auf den Rumpf fortzusetzen. Übrigens hatte noch 3—4 Monate vor diesem Ereignis ein anderes Exanthem, welches akut aufgetreten und bald wieder verschwunden war, den ganzen Körper des Patienten bedeckt. Gegenwärtig klagt Patient über ein unangenehmes Gefühl von Trockenheit und Spannung der Haut. Schweißsekretion und Juckreiz fehlen ganz. Alkohol- und Tabakmißbrauch leugnet Patient vollständig; auch an Syphilis hat er nicht gelitten.

Die anatomischen Befunde berechtigen zu dem Schlusse, daß wir es im gegebenen Falle mit einer chronischen Hautkrankheit, welche zeitweise ganz verschwindet und das Allgemeinbefinden des Patienten augenscheinlich gar nicht beeinflußt, zu tun haben. Faßt man die Befunde der Anamnese und der klinischen Untersuchung zusammen, so muß man unwillkürlich an die chronischen Exantheme, welche durch Schuppenbildung charakterisiert sind, denken. Von diesen kennen wir die Psoriasis, den Lichen ruber, die Ichthyosis und die Pityriasis rubra pilaris. Während die primären Elemente der beiden ersteren Erkrankungen auf geröteter, verändeter Basis verstreut sind, kommen die Elemente der Pityriasis auch auf ganz normaler Haut vor. Bevor man sich für die eine oder die andere klinische Form entscheidet, muß man erst die typischen, primären, morphologischen Elemente, aus denen sich die betreffende Krankheitsform herausgebildet hat, ausfindig

machen. Bei aufmerksamer Betrachtung der Handrücken, des unteren Vorderarmdrittels und der Dorsalfläche der Fingerphalangen, sowie der Innenfläche der oberen Schenkelteile konnte eine Reihe kleiner Hornsubstanzknötchen, welche auf ganz normaler Haut vereinzelt verstreut waren und der Hautoberfläche ein höckeriges Aussehen verliehen, leicht erkannt werden. Stellenweise war das Zentrum dieser Knötchen mit einem abgebrochenen Haar durchsetzt und dann sah man an dieser Stelle ein schwarzes Pünktchen. Wenn ich nun also die Ergebnisse der klinischen Untersuchung in Betracht zog und andere ähnliche Erkrankungen ausschloß, so sah ich mich berechtigt, im gegebenen Falle eine Pityriasis rubra pilaris Devergie-Besnier anzunehmen. Es sei außerdem bemerkt, daß ein Teil der primären Knötchen an den Handrücken auftrat, als Patient sich bereits auf der Klinik in meiner Beobachtung befand. Diese eben erst in ihrer Entwicklung begriffenen primären morphologischen Elemente dienten mir im gegebenen Falle als Material für meine pathologisch-anatomischen Untersuchungen.

2. A. G., 39 Jahre alter Bauer, befand sich zum ersten Male im November 1899, zum zweiten Male im Dezember 1904 und zum dritten Male vom 20. Oktober 1905 an auf der Klinik in Behandlung. Da meine anatomischen Untersuchungen sich auf das Jahr 1905 beziehen, so gebe ich hier nur das klinische Bild dieser letzten Periode.

Die Krankheitsdauer beträgt ca. 9 Jahre. In Anfang verspürte Patient ein leichtes Jucken im Genick, dann rötete sich die Haut in dieser Gegend und trat das Exanthem auf. Vordem war Patient stets gesund gewesen und litt nur in demselben Jahre, wo er vom Exanthem befallen wurde, häufig an Schüttelfrost, auf den starke Gliederschmerzen folgten. Vor der Krankheit mußte Patient in feuchtem Boden arbeiten, da er an Kanalarbeiten teilnahm. Vater und Mutter des Patienten sind gesund; in der Familie sind weder Syphilis, noch Tuberkulose vorgekommen. Patient ist verheiratet und Vater eines Kindes.

Stat. praes: Mann von mittlerem Wuchs, starkem Körperbau, gutem Ernährungszustande. Kniereflexe abgeschwächt. Schleimhäute normal gefärbt. An der behaarten Kopfhaut kleieartige Schuppenbildung. An den Ohrmuscheln, über den Augenbrauen, an der Nasenspitze, den Wangen und dem Kinn bedeutende Auflagerung von schmutziggrauen Schüppchen, welche der Hautoberfläche fest anhaften. Am Gesicht kleieartige Schuppenbildung; Gesichtshaut derb und etwas rauh. Die ganze Körperoberfläche rot und runzelig; überall ausgiebige Schuppenbildung, welche besonders stark an den Streckflächen der Arme und in der Lenden-

gegend ausgeprägt ist. Die Körperoberfläche erinnert an Chagrinleder und fühlt sich rauh und trocken an. Am Penis und am Skrotum ist die Haut etwas gerötet, die Innenfläche der Oberschenkel ist fast normal. Im Subskapulargebiet, an den Streckflächen der Unterarme, sowie im Gebiet der Mm. glutaei und an den oberen Dritteln der Oberschenkel erscheint die Haut zum Teil normal, zum Teil aber, namentlich in der Subskapulargegend, mit stecknadelkopf- bis hanfkorngroßen kegelförmigen Knötchen besät; an der Spitze dieser Knötchen gewahrt man Häufchen verhornter Schüppchen. Diese Gebiete sind vollkommen symmetrisch gelagert. An den Rückenflächen der Hände ist die Haut trocken und rauh, schmutziggrau verfärbt und mit einer Reihe kleiner spitzer vereinzelt dastehender Hornsubstanzknötchen besät. Derartige Knötchen finden sich auch an den unteren Unterarmteilen, sowie an den Handfingern. Stellenweise sieht man im Zentrum derselben ein abgebrochenes Haar. Die Haut an den Handflächen ist stark verhornt, stellenweise in der Richtung der natürlichen Hautfalten von tiefen Einrissen durchsetzt. Die Hautfalten sind bedeutend stärker ausgeprägt, als wie im normalen Zustande. Die an ihrem freien Rande stark verdickten Nägel weisen schmutziggelbe Färbung und deutliche Längsstrichelung auf; unter ihrem freien Rande befinden sich Ansammlungen von Hornsubstanz. Dieselben Veränderungen finden sich auch an den Fußsohlen, nur sind hier Hautverhornung, Rhagaden, Veränderungen des freien Nagelrandes und Ablagerungen von Hornsubstanz stärker ausgeprägt. Der linke Unterschenkel zeigt gar keine Schuppenbildung und ist normal gefärbt. Sobald sich Patient entkleidete, so sammelte sich um ihn herum am Boden eine Menge Hautschüppchen an, so daß der Boden wie mit Mehl bestreut schien. Zum Beweis, daß Patient sich durchaus gesund fühlte, mag erwähnt werden, daß er aus dem Gouvernement Witebsk zu Fuß gekommen war, um an der Klinik Aufnahme zu finden.

3. J. B., 40 Jahre alter Bauer, war 7mal an der Klinik in Behandlung, zum ersten Male vom 20. März 1902 an, dann in den Jahren 1903, 1904 und 1905. Kann nicht genau angeben, wann seine Krankheit begonnen hat; jedenfalls ist er schon mehrere Jahre krank gewesen.

Stat. praes: Mann von hohem Wuchs, gutem Ernährungszustande, mit normal entwickeltem Knochen- und Muskelsystem. Normale Färbung der Schleimhäute. Gesichtshaut blaurot, glänzend, gleichsam mit Lack überzogen und gespannt. Behaarung dicht, die Haare fühlen sich trocken an. Die ganze Körperhaut, sowie die Haut an den Extremitäten ist hellrot verfärbt, atrophisch, runzelig, reichlich mit silberglänzenden Schüppchen bedeckt, welche stellenweise, namentlich am Rücken, ziemlich mächtige Ablagerungen bilden; nimmt man diese Schuppen ab, so gewahrt man die rote, zum Teil atrophische, nirgends nässende Haut. Stellenweise, namentlich am Bauche, ist die Rotfärbung der Haut keine fortlaufende, und hier kann man kleine, hanfkorngroße einzeln stehende rote Knötchen, welche ihrer Lage nach den Follikeln entsprechen, ausfindig machen. Die Spitze dieser Knötchen ist mit weißen Schüppchen bedeckt; zwischen

den ziemlich dicht stehenden Knötchen ist die Haut ihrer Farbe nach vollkommen normal. Dieselben Veränderungen sind an den unteren Teilen der Unterarme zu vermerken.

Wie bereits oben erwähnt, teilt Hebra den Verlauf seines „Lichen ruber" („Pityriasis rubra pilaris", Devergie) in 3 Perioden ein. Oben ist auch hervorgehoben worden, daß diese Krankheit, da sie die Kranken wenig beunruhigt, selten in ihren Anfangsstadien den Ärzten zu Gesicht kommt und erst, wenn sie große Körpergebiete, namentlich die Gesichtshaut, eingenommen hat, die Patienten aus rein ästhetischen Rücksichten zwingt, sich an einen Arzt zu wenden. Es versteht sich von selbst, daß man sich das anatomische Bild dieses Anfangsstadiums nur mit großen Schwierigkeiten verschaffen kann, daß dieses jedoch zugleich höchst erwünscht ist. Auf diese Weise hätten wir die Möglichkeit, die strittige Frage zu lösen und könnten wir zugleich Einwände über die primäre Lokalisation des Prozesses beseitigen. Die beiden zuerst beschriebenen Fälle bieten das klinische Bild einer vollkommen ausgebildeten „Pityriasis rubra pilaris". Was jedoch den 3. Fall anbetrifft, so war es sehr schwierig, ihn in dieser Periode direkt zu der „Pityriasis rubra pilaris" zu beziehen, da nur sehr wenige für diese Krankheit charakteristische Merkmale zu verzeichnen waren. Er stellt nämlich das dritte Krankheitsstadium dar, und natürlicher Weise bietet diese Form in diagnostischer Beziehung bedeutendes Interesse. In diesen Fällen könnte nur das anatomische Bild die Frage entscheiden; leider beziehen sich die anatomischen Befunde, welche von den Autoren erwähnt werden, ausschließlich auf die 2. Krankheitsperiode. Ich halte deshalb die von mir beschriebenen Fälle für beachtenswert und zwar sowohl aus dem Grunde, weil überhaupt diese Hautkrankheit zu den Seltenheiten gehört, als auch weil ich hier das histologische Bild verschiedener Krankheitsstadien ausmalen kann.

Zur Anfertigung anatomischer Schnitte dienten mir Hautstücke, welche nach vorhergehender Kokaininjektion an folgenden Stellen excidiert worden waren. In Fall 1 wurde ein Stückchen, welches die charakteristischen primären morphologischen Elemente enthielt, an der Rückfläche der linken Hand

ausgeschnitten; die anderen Stückchen stammten von symmetrischen Gebieten der Unterschenkel. Dieses Gebiet war nicht nur im gegebenen Moment vollkommen normal, sondern war auch früher nie Sitz des Krankheitsprozesses gewesen. Ich verfuhr so, um Vergleiche, über deren Ergebnisse weiter unten die Rede sein soll, anstellen zu können. Das in Fall 2 aus der Unterarmhaut ausgeschnittene Hautstückchen enthielt etwa stecknadelkopfgroße morphologische Elemente und zeigte fast normale Körperfarbe; einige Knötchen waren mit zarten Hautschüppchen bedeckt. In Fall 3 wurde ein Hautstückchen aus dem Interskapulargebiet excidiert; an seiner Oberfläche sah man dicht neben einander stehende, kleine, rote Elemente von unregelmäßiger Form und ohne merkbare Schuppenbildung; da die einzelnen Elemente nicht von einander getrennt waren, so stellte das ausgeschnittene Stückchen gleichsam eine fortlaufende Affektion, welche der Haut ein chagrinlederartiges Aussehen verlieh, dar und konnte man überhaupt das Vorhandensein vereinzelter Elemente bestreiten.[1])

In Fall 1 wurde das Stückchen in Alkohol, sowie in konzentrierter Sublimatlösung, welche aus physiologischer Kochsalzlösung mit Zusatz von einigen Tropfen Ac. aceticum glaciale angefertigt worden war, gehärtet. Dieses ist die ein wenig modifizierte Methode von Sabouraud, welche aus folgenden Manipulationen besteht: 1. der Schnitt wird auf eine Stunde in die oben erwähnte Sublimatlösung mit Essigsäurezusatz gelegt, hierauf kommt er auf zwei Stunden in Aceton, welches leicht mit Jodtinktur angefärbt ist, wobei in dem Falle, daß die Lösung sich entfärbt, wiederum Jodtinktur bis zu einer Färbung, welche an Madeirawein erinnert, hinzugefügt werden muß; 2. der Schnitt wird zweimal im Laufe von je 2 Stunden in reinem Aceton ausgewaschen; 3. er verbleibt im Laufe von 8—12 Stunden in einer konzentrierten Lösung von Paraffin in

[1]) Zu Fall 2 und 3 benutzte ich bereits eingebettete Stückchen, welche mir von meinem Kollegen, Herrn Dr. W. J. Terebinsky, dem ich an dieser Stelle meinen verbindlichsten Dank ausdrücke, zur Verfügung gestellt worden waren. Herzlichen Dank bin ich auch Herrn Dr. N. W. Morosow schuldig, welcher in Fall I die Exzision der Hautstückchen vornahm.

Äther bei 37° C. und wird sodann in Paraffin eingebettet. Ich härtete die Stückchen auch in Zenkerscher Lösung. In Fall 2 und 3 wurden die Hautstückchen in Alkokol, Sublimat und Zenkerscher Flüssigkeitfixiert und in Zelloidin und Paraffin eingebettet.

Von Farben verwandte ich Delafieldsches Hämatoxylin, Eosin, Safranin, Lichtgrün; außerdem wandte ich die v. Giesonsche Methode, die Methode von Gram nebst darauffolgender Tinktion mit Orthschem Karmin und die Färbung mit polychromem Methylenblau nach Unna an. Da ich in den Details den allgemein anerkannten Vorschriften folgte, so halte ich eine Beschreibung derselben hier für überflüssig.

Ehe zur Beschreibung der anatomischen Veränderungen, welche in den von mir untersuchten Fällen gefunden wurden, übergehe, möchte ich noch der Theorien, welche gegenwärtig über die Entstehung der zelligen Elemente der entzündlichen Neubildung herrschen, erwähnen.

Derartige Theorien sind uns zwei bekannt. Die eine von ihnen war bis vor kurzem die einzig anerkannte. Dieses ist die histiogene Theorie, deren Anhänger annahmen, daß die Elemente der entzündlichen Neubildung das Ergebnis der Vermehrung präformierter Bindegewebselemente sind. Als Repräsentant dieser Theorie ist unter den Dermatologen Unna anzusehen.

In letzter Zeit haben sich die Ansichten über diese Frage bedeutend verändert und schließlich ist eine neue Lehre, die sog. hämatogene Theorie entstanden, nach welcher die Zellen der entzündlichen Neubildung aus mononukleären Blutelementen, welche aus der Blutbahn emigriert sind, entstehen. Die umfangreiche Gruppe der Leukocyten besteht aus sehr verschiedenartigen Zellformen und erst die bahnbrechenden Untersuchungen Ehrlichs (5) haben eine rationelle Klassifikation, welcher einerseits die Beschaffenheit des Kernes, andererseits aber die Beschaffenheit des Protoplasmas zu Grunde gelegt wurde, geschaffen. Auf diese Weise unterscheidet man also Leukocyten mit rundem oder etwas unregelmäßig geformtem Kerne und basophilem Protoplasma, welches in frischem Zustande keine färbbaren Körnchen enthält. Diese Zellen werden als Lympho-

cyten bezeichnet [Pappenheim (6), A. Maximow u. a.]. Andererseits existiert eine Gruppe von Leukocyten mit verschiedenartig geformtem Kern und mit deutlich wahrnehmbarer Körnelung des Protoplasmas, welche eine typische Affinität zu verschiedenen Anilinfarben offenbart. Diese Zellen tragen nach Pappenheim (7) den Namen Granulocyten oder Leukocyten im speziellen Sinne. Die verschiedenartige Affinität der Körnchen dieser Leukocyten zu verschiedenen Anilinfarben, welche von Ehrlich entdeckt worden ist, hat als Grundlage für die Einteilung der Leukocyten in 3 Arten gedient; es sind dieses: 1. Leukocyten mit spezieller Granulation; 2. solche mit eosinophiler oder acidophiler Granulation und 3. Leukocyten mit basophiler Granulation, sog. Mastzellen.

Um wieder auf die Lymphocyten zurückzukommen, darf nicht unerwähnt bleiben, daß ihre Fähigkeit, aktive Bewegungen auszuüben und also auch aus den Blutgefäßen zu emigrieren, lange Zeit über ganz und gar geleugnet wurde. Erst in letzter Zeit hat Prof. A. Maximow (8) diese Frage auf experimentellem Wege zu untersuchen getrachtet und es ist ihm gelungen, durch direkte Experimente zu beweisen, daß sowohl große als auch kleine Lymphocyten zweifellos eine sehr rege Mobilität besitzen, und daß sie bei Entzündungen ebenso aus den Blutgefäßen auswandern, wie die polymorphkernigen Leukocyten. Die Ergebnisse dieser Untersuchungen bestätigten die Ansicht J. J. Metschnikows (8), welche er schon früher auf Grund der Befunde der vergleichenden Pathologie ausgesprochen hatte.

Indem ich dem Studium der pathologisch-anatomischen Veränderungen in den von mir untersuchten Fällen diese neue Anschauung über den Ursprung der zelligen Elemente zu Grunde lege, will ich der Beschreibung einiger Zellformen, welche weiter unten bei der Wiedergabe des anatomischen Bildes zu erwähnen sein werden, hier einige Zeilen widmen.

Die „Polyblasten" stellen eine Varietät der Lymphocyten, welche verschiedene Form und Größe zeigt, dar. Sie sind entweder aus Lymphocyten, welche die Blutgefäße verlassen und sich weiter entwickelt haben, oder aus fixen Bindegewebszellen, welche ihre Entstehung gleichfalls Leukocyten, die jedoch be-

reits in der Embryonalperiode des Organismus die Blutgefäße verlassen haben, verdanken, entstanden. Die Zellen der Polyblasten besitzen verschiedene Größe und es finden sich zwischen ihnen sämtliche Übergangsformen zwischen mononukleären Rundzellen einerseits und sogenannten zwei- bis dreikernigen Epitheloidzellen andererseits. Was jedoch den Kern anbetrifft, so behält er im allgemeinen die Struktur des Lymphocytenkernes bei und färbt er sich stets bedeutend intensiver, als wie das Protoplasma; die Chromatinsubstanz ist in ihnen dichter verteilt, als wie in anderen Zellen von der gleichen Größe. Die Grundform des Kernes ist die kugelige, obgleich auch einige Abweichungen von dieser gewöhnlichen Form nicht ausgeschlossen sind. Liegt der Kern im Zentrum der Zelle, so ist er meist rund, verschiebt er sich jedoch zu dem Rande des Zelleibes, so ist er entweder rund oder mehr oder weniger verlängert, zuweilen sogar bogenförmig. Die Größe des Kerns ist eine verschiedenartige und sie kann die Größe des Lymphocytenkerns um ein Vielfaches übertreffen. In dem Kerne gewahrt man 1—2 große Nukleoli, welche meist sehr deutlich zu unterscheiden sind. Der Kern ist scharf umrissen. Das Protoplasma tritt deutlich hervor, wobei in alten Zellen in ihm gleichfalls deutliche Granulation bemerkbar wird. Die Zellen besitzen entweder runde oder ovale, zuweilen auch polygonale Form, jedoch sind lange, lanzenförmige Protoplasmafortsätze an diesen Zellen nicht zu gewahren. Aus Beobachtungen A. Maximows geht hervor, daß diese Zellen in Plasmazellen, welche den Grundstock der Granulome bilden, übergehen.

Die „Fibroblasten" sind Bindegewebszellen von ganz verschiedener Größe und Form. Auch hier unterscheidet man Kern und Zellprotoplasma. Gewöhnlich besitzt der Kern eine verlängerte Eiform. In einigen Fällen ist der Kern biskuitförmig, wobei man auch Teilungsfiguren in ihm gewahrt. Die Chromatinmenge der Kerne ist ihrer Größe umgekehrt proportional und während in kleinen Kernen das Chromatinnetz deutlich hervortritt, ist die Chromatinmenge in großen Kernen eine unbedeutende. Außerdem treten in großen Kernen auf blassen Untergrunde zwischen deutlichen Granulationen 1—2 Körnchen,

welche als Nukleoli bezeichnet werden, hervor. Jedenfalls färbt sich hier der Kern weniger scharf, als wie bei den Lymphocyten; jedoch treten seine Umrisse ziemlich deutlich hervor. Die Fibroblasten sind mit Fortsätzen versehen und können je nach der Form und Menge dieser Fortsätze das Aussehen einer Spindel oder eines Sternes gewinnen. Im Vergleich zur Größe des Kernes ist die Protoplasmamenge eine verschwindende, zuweilen kann das Protoplasma überhaupt nicht nachgewiesen werden, und dann scheint der Kern mit den Fortsätzen eng verbunden zu sein. Das Protoplasma zeigt netzartige Struktur. Als Unterscheidungsmerkmale von großen Polyblasten dienen folgende: die langen Protoplasmafortsätze der Fibroblasten, die blassere Färbung ihrer Kerne, in einigen Fällen aber auch der Umstand, daß das Protoplasma bei Fibroblasten fast ganz fehlt.

Die „Mastzellen" unterscheiden sich bei Bearbeitung des Präparates mit Unnas polychromem Methylenblau mit darauffolgender Entfärbung in Glyzerinäthergemisch deutlich von den übrigen Zellenformen. Ihre Kerne bieten nichts Besonderes. Im Protoplasma gewahrt man einige vereinzelte grobe Granula, welche sich bei Bearbeitung der Präparate mit polychromem Methylenblau metachromatisch (rot) färben. Die Zellen besitzen sehr verschiedene Form, sie sind bald in die Länge gezogen, bald gekörnt, bald erinnern sie täuschend an Plasmatocyten mit der diesen eigenen Granulation der Fortsätze und nur das Vorhandensein der metachromatischen Granulation widerspricht dieser Ähnlichkeit. Ich erwähne dieses deshalb, weil in einigen Fällen die Ähnlichkeit mit Plasmatocyten in der Tat eine täuschende war.

Indem ich nun zur Beschreibung des anatomischen Bildes in den von mir untersuchten Fällen übergehe, will ich hinzufügen, daß ich unten nur die von mir beobachteten Hauptzüge der Umwandlung von Lymphocyten wiedergebe; die übrigen Zellformen sollen weiter behandelt werden.

Vor allem sei die Hornschicht erwähnt. Diese Schicht war in allen von mir untersuchten Fällen stark verdickt; stellenweise drang die Hornsubstanz in die Follikel der Haarbälge ein und lagerte sich gleichsam um sie herum. In der

Hornschicht kamen in beträchtlicher Menge Zellen mit plattenförmigen Kernen vor, wobei diese Bezirke mit solchen abwechselten, wo derartige Zellen nicht zu finden waren. Weder eigentliche Leukocyten, noch Lymphocyten waren hier zu sehen.

Das Stratum lucidum Oehls bestand aus mehreren Schichten. Hier waren auch Zellen mit plattenförmigen Kernen zu beobachten und zwar fanden sich derartige Zellen stellenweise in den oberflächlichen Schichten, während die tieferen Schichten kernlos waren.

Das Stratum Malpighi: Die obere Schicht dieses Abschnittes, das sog. Stratum granulosum von Langerhans, bestand stellenweise aus drei Reihen von Zellen, stellenweise aber nur aus einer Reihe. Die Zellen waren platt. In ihrem Protoplasma konnte man deutlich zahlreiche Keratohyalikörnchen unterscheiden. Sowohl Kerne als auch Zellen waren scharf umrissen.

Das Stratum spinosum war saftig und mehrschichtig. Polynukleäre Leukocyten kamen gar nicht vor, zuweilen jedoch sah man Zellen mit stabförmigen Kernen. Fast überall trat die brückenartige Verbindung der Epithelzellen untereinander deutlich zu Tage.

Sowohl in der Malpighischen Schicht, als auch hauptsächlich in der basilaren, zylindrischen Schicht waren sehr oft Mitosen zu vermerken. Besonders zahlreiche karyokinetische Figuren sah ich in Fall 1 und 2, in Fall 3 waren sie sehr spärlich vertreten. Außerdem fiel in Fall 2 das reichliche, gelbbraune Pigment in der zylindrischen Schicht und zugleich eine ungeheure Menge von Chromatophoren, was an die Struktur der Naevi erinnerte, auf.

Wenn ich nun die anatomischen Veränderungen mit der Epidermis zusammenfasse, so muß ich vor allem diejenigen der Hornschicht verzeichnen. Dieselbe war stets verdickt; außerdem füllten Hornmassen die Haarbalgfollikeln aus und erweckten dadurch, daß sie gleichsam ausschließlich in deren Umgebung konzentriert waren, den Anschein, als ob sie von den Follikeln ausgehen. Das Vorhandensein von Zellen mit platten Kernen, welches vornehmlich in der Hornschicht sowie

im Stratum lucidum zu vermerken ist, beweist, daß es sich hier nicht um eine komplette Verhornung, sondern nur um eine Parakeratose handelt. Diese anatomischen Befunde stimmen mit den klinischen durchaus überein: bei den Patienten kann sogar in Zeitabschnitten, wo sie unter krankhaften Symptomen nicht zu leiden haben, Hautabschuppung stattfinden.

Es muß noch ein Umstand erwähnt werden und zwar die Karyomitose, welche in Fall 1 und 2 zu beobachten war und in Fall 3 fast ganz fehlte. Diese Erscheinungen zeigen von verstärkter Zellproliferation in diesem Gebiete in Fall 1 und 2. Die Ergebnisse der mikroskopischen Untersuchung in Fall 3 ergänzen sein klinisches Bild. Ruft man sich dasselbe in Erinnerung, so erkennt man deutlich, daß dieser Fall nach den ihn begleitenden Erscheinungen zum dritten Krankheitsstadium nach der Klassifikation von Hebra gehört. In klinischer Hinsicht äußerte sich die Krankheit in diesem Falle hauptsächlich in Hautrötung und -abschuppung, das anatomische Bild aber, welches auf spärliche Karyokinese hinwies, unterstützte diesen klinischen Befund aufs Treffendste.

Als sehr wichtig muß noch hervorgehoben werden, daß Lymphocyten und eigentliche Leukocyten in sämtlichen 3 Fällen vollständig fehlten.

Die Papillarschicht war aufgelockert; sie enthielt viele erweiterte Interstitien. Die Papillen, welche das Knötchen umgaben, waren nebst der sie überziehenden Malpighischen Schicht stark vergrößert, namentlich in Fall 2. Das Bindegewebe war reich an unbeweglichen, ruhenden Zellen (Fibroblasten). Die zwischen den Bündeln von Bindegewebsfasern verlaufenden Gefäße waren erweitert. In der Umgebung der Blutgefäße, in den Bindegewebsinterstitien, gewahrte man eine beträchtliche Ansammlung von zelligen Elementen, deren Hauptmasse aus Lymphocyten bestand; es kamen auch Fibroblasten vor. Auch Mastzellen waren vorhanden, in Fall 2 in ungeheurer Menge, in Fall 1 vereinzelt, in Fall 3 aber gar nicht. Von Plasmazellen war nichts zu vermerken. Was die Polyblasten anbetrifft, so sah man sie vereinzelt; polynukleäre Leukocyten aber fehlten ganz und gar. Es muß noch bemerkt werden, daß in Fall 1 und 2 gekörnte polymorphe Zellen,

welche stellenweise in die Länge gezogen waren, trockene, ovale Kerne und grobe Pigmentkörnchen im ganzen Leibe aufwiesen, in ungeheurer Menge vorkamen. Diese Granulation sieht bei Färbung mit Unnas polychromem Methylenblau gelbbraun aus.

Das Verhalten der Haare zu den Haarscheiden war stellenweise ein abnormales. Die Haarscheiden nahmen Trichterform an, wobei ihr erweitertes Ende der Ausgangsöffnung und ihr zugespitztes Ende der Tiefe zu gerichtet war; man gewann den Anschein, als ob der Haarbalg aus mehreren ineinander gelegten Trichtern, in deren Zentrum das Haar sich befand, besteht.

Wie bereits erwähnt, untersuchte ich in Fall 1 nicht nur solche Hautbezirke, an deren Oberfläche die primären morphologischen Elemente zu sehen waren, sondern ganz gesunde aus der Unterschenkelhaut. Auch hier beobachtete ich Gefäßdilatation und bedeutende Ansammlung von Zellen, deren Hauptmasse aus Lymphocyten bestand, in ihrer Umgebung.

Fasse ich die Ergebnisse der anatomischen Untersuchungen in den 3 von mir beschriebenen Fällen zusammen, so muß ich hervorheben, daß die Veränderungen der Hornschicht in allen sehr scharf ausgeprägt waren, ein Umstand, welcher an eine primäre Affektion derselben denken lassen könnte. Eine andere Erwägung führt jedoch zu folgenden Voraussetzungen. Die Hornschicht besitzt bekanntlich kein selbständiges Blutgefäßsystem, sondern ernährt sich durch Lymphe, welche aus der Papillarschicht in dieselbe durchdringt; deshalb muß man die Ursachen ihrer Ernährungsstörungen in dieser letzteren suchen. Ich beobachtete in sämtlichen Fällen Veränderungen an den Gefäßen der Papillarschicht; dieselben Veränderungen, allerdings wohl in bedeutend schwächerem Grade ausgeprägt, fanden sich auch in entfernten, ganz gesunden Hautbezirken, welche noch nie Sitz des Krankheitsprozesses waren (in Fall 1). Nimmt man als Ursache der uns interessierenden Erkrankung Veränderungen im Nervensystem an, eine Meinung, die bis heute vertreten wird, so kann man sich die trophischen Störungen, dank welchen diejenige Schicht, die im Falle einer Hemmung der regelmäßigen Zellenernährung am wenigsten

gesichert ist, vor allem leiden muß, sehr gut erklären. Es versteht sich von selbst, daß die Veränderungen der Hornschicht, weil sie stärker ausgesprochen sind, in den Vordergrund treten und hiermit die eigentliche Ursache verdecken. Geht man also von diesen Erwägungen aus, so muß man eher zugeben, daß bei dieser Erkrankung die als Parakeratose sich äußernden Veränderungen der Hornschicht sekundäre sind.

Schon Hebra wies auf die Veränderungen der Gefäße hin und konnte deren Dilatation vermerken. Auf ihn folgt eine ganze Reihe von Autoren, welche auch auf andere Abweichungen von der Norm hinwiesen.

So beobachtete Neumann (10) Wucherung der Epithelzellen und der Zellen der Malpighischen Schicht, reichliche Zellenansammlung in dem Corium und längs den Gefäßen, welche hauptsächlich in den Papillen verlaufen. Besonders hervorgehoben hat Neumann die Ansammlung von Zellen der äußeren Haarscheide am Boden des Haarfollikels, wo die kegelförmigen Fortsätze, die das Haarfollikel vor sich hervorstülpen, bilden. Biesiadecki bemerkt in dieser Frage, daß die von Neumann angegebenen Veränderungen auch bei anderen chronischen Hautkrankheiten, z. B. am Prurigo, der chronischen Dermatitis, dem chronischen Ekzem vorkommen, während man andererseits auch bei dem Lichen ruber Hebra (Pityriasis rubra pilaris) ein ganz normales Verhalten des im Zentrum des Knötchens befindlichen Haares zu den umgebenden Teilen beobachten kann, weshalb er diese Veränderungen nicht für wesentlich hält.

Wesentliche Bedeutung haben nach Hebras Meinung die Veränderungen, welche Biesiadecki und Kaposi in den Hautpapillen gefunden haben. Die in der Umgebung des Knötchens befindlichen Hautpapillen sind nebst der sie überziehenden Malpighischen Schicht vergrößert und mit zelligen Elementen infiltriert. Veränderungen derselben Art konnten auch in dem den Papillen anliegenden Teile der Cutis beobachtet werden. Was jedoch die Papillen anbetrifft, welche im Zentrum des Knötchens gelagert sind, so bieten sie ein geschrumpftes Aussehen. Diese zentralen Papillen entsprechen den Vertiefungen, welche bei klinischer Untersuchung im Zentrum des Knötchens zu beobachten sind. Nach Untersuchungen von Biesiadecki liegen diese atrophischen Abschnitte stets in der Nähe des Haares und zwar entsprechen sie der Anheftungsstelle der M. erector pili an die obere Schicht der Cutis.

Aus der Literatur, welche die uns interessierende Frage behandelt, sind vor allem die Veröffentlichungen von Richaud (11), Brocq (12), Robinson (13), Taylor (14), Fox (15), Boeck (16), Galewski (17), Hallopeau (18), Audry (19), Unna (20), Neisser (21) und Mourek (22) zu nennen. Zu den neuesten Veröffentlichungen gehören diejenigen von Lukasiewicz (23), Crocker (24), Havas (25), Lewin (26), Saalfeld (27), Schloemann (28), Török (29), Bredas (30), Róna

(31), De Amicis (32), Morton (33), Jordan (34), Fox (35), Rosenthal (36), Pollitzer (37), Ravogli (38), Dubreuilh (39), Kalt (40), G. Meschtscherski (41), Palm (42), Leredde (43), Pinkus (44), Du Castel und Kalt (45), Hügel (46), Zieler (47), Alexander (48), Hall, Arthur (49), Blaschko (50), Sokolow (51), Thibierge (52), Nudelo und Hérisson (53), Vignolo-Lutati (54), Cohn (55) und Breda (56). Hiermit ist die Literatur über Pityriasis rubra pilaris fast erschöpft. Die überwiegende Mehrzahl dieser Veröffentlichungen sind kasuistische Beschreibungen und nur in einigen von ihnen finden sich auch pathologisch-anatomische Untersuchungen.

Um nun zu meinen Fällen zurückzukommen, muß ich vermerken, daß die Pityriasis rubra pilaris Devergie-Richaud-Besnier keinen akuten Prozeß darstellt, wie der Lichen ruber. Als Beweis hiefür kann der Umstand dienen, daß hier polymorphkernige Leukocyten, welche beim Lichen ruber im Gegenteil sehr zahlreich vertreten sind, ganz fehlen. Ebensowenig handelt es sich bei der Pityriasis rubra pilaris um einen akuten exsudativen Entzündungsprozeß, sondern wir haben es hier mit einer chronisch wirkenden Irritation, welche sich den Blutgefäßen entlang fortpflanzt und zu Ansammlung der oben erwähnten Zellenformen und zu mäßiger Fibroblastenvermehrung führt, zu tun.

Weiter darf nicht unbemerkt bleiben, daß in den von mir beschriebenen Fällen neben polynukleären Leukocyten auch Plasmazellen fehlten; was jedoch die Polyblasten anbetrifft, so kamen sie nur vereinzelt vor. Diese vollkommene Abwesenheit von Plasmazellen und das seltene Vorkommen von Polyblasten zeugen auch gegen den entzündlichen Charakter der uns interessierenden Krankheit, bei welchem der Übergang von Lymphocyten in diese Zellformen unausbleiblich wäre, wie das z. B. bei Syphilis, Lichen ruber usw. zu beobachten ist.

Nimmt man sich das anatomische Bild überhaupt und den Gehalt an verschiedenen Zellformen im Speziellen zur Richtschnur, so muß man die von mir beschriebenen Fälle anders anordnen, als wie ich das bei Beschreibung des klini- Bildes getan habe. In Fall 2 fanden sich die meisten Zellenformen, und es muß angenommen werden, daß es dem Höhepunkt der Krankheit entspricht; deshalb muß dieser Fall vom Standpunkte der anatomischen Veränderungen aus an der Spitze stehen. Weniger Zellformen beobachtete ich in Fall 1

und ganz arm an diesen war Fall 3. Dieser letzte Fall, welcher aus dem klinischen Bilde nach dem letzten Stadium der Krankheit (nach der Einteilung von Hebra) entspricht, bietet vom anatomischen Standpunkte aus bedeutendes Interesse. Die anatomischen Veränderungen bei Pityriasis rubra pilaris, welche in der Literatur beschrieben werden (Riechaud, Jacquet u. a.), entsprechen dem Höhepunkt der Krankheit. Hier aber sind einige besondere Erscheinungen zu vermerken, die übrigens einander durchaus nicht widersprechen.

In der Basilarschicht waren nur sehr wenige Mitosen zu beobachten, und obgleich die Gefäße der Papillarschicht erweitert blieben, so waren in ihrer Umgebung weder Zellformen noch Ödem zu beobachten; all dieses bewies, daß das Überleben der zelligen Elemente ein spärliches war und daß dieser Fall zwar nicht ganz dem Endstadium des Krankheitsprozesses entspricht, jedoch jedenfalls sich dem regressiven, atrophischen Stadium nähert. Die in Fall 3, welcher auch vom klinischen Standpunkte aus dem dritten Krankheitsstadium entsprach, zu beobachtenden, anatomischen Veränderungen beweisen uns noch einmal, daß die Pityriasis rubra pilaris keinen akuten Entzündungsprozeß darstellt und daß die Identifizierung dieser Krankheit mit Lichen ruber durch den Vergleich der histologischen Veränderungen nicht bekräftigt werden kann. Das Vorhandensein von Mastzellen und der Umstand, daß die Lymphocyten sich hier nicht in terminale Zellgebilde umwandeln, weisen darauf hin, daß der Prozeß in diesem Stadium gleichsam in seiner weiteren Entwicklung stehen bleibt und nicht in ein Granulom übergeht. Diese Erscheinung ist für Prozesse typischer Störung mit Ausgang in Atrophie charakteristisch und diese anatomischen Veränderungen stehen mit dem klinischen Bilde der Erkrankung, bei welcher in der Tat Atrophie zu beobachten ist, in vollkommenem Einklange.

Was die polymorphen, gekörnten Zellen mit trockenen, ovalen Kernen und grober, gelbbrauner Granulation im ganzen Körper, welche ich in Fall 1 und 2 in riesiger Menge zu vermerken hatte, anbetrifft, so sind sie wohl unzweifelhaft Chromatophoren, jedoch muß ich hervorheben, daß sie ihrem Aussehen nach sehr stark an die beim Menschen und bei Säuge-

tieren beschriebenen Plasmatocyten (R. W.-Zellen) erinnern. Bei dieser Gelegenheit will ich der Voraussetzung Ausdruck geben, daß vielleicht die Chromatophoren Gebilde darstellen, welche mit Clasmatocyten verwandt sind, und daß ein Übergang der einen in die anderen möglich ist. Jedenfalls kann der reichliche Gehalt an Chromatophoren nochmals bestätigen, daß die uns interessierende Krankheit mit chronischer Hyperämie Hand in Hand geht.

Auf Grund der Ergebnisse meiner anatomischen Untersuchungen sehe ich mich also berechtigt, akute Entzündungserscheinungen bei der Pityriasis rubra pilaris zu verneinen und ich schließe mich also der Benennung dieser Krankheit, an welcher die französische Schule festhält, vollkommen an und meine dagegen, daß die Benennung der deutschen Autoren (Lichen ruber acuminatus) den histologischen Veränderungen durchaus nicht entspricht.

Literatur.

1. Besnier. Pityriasis rubra pilaris. Annales de Dermatol. et de Syphiligr. 1889. p. 253—398—485.

2. Tenneson. Traité clinique de Dermatologie. Paris. 1893. — Gaucher. Traité des maladies de la peau. Paris. 1895. — Pospelow, A. J. Handb. der Hautkrankheiten. Moskau. 1905. — Besnier, Brocq, Jacquet. La pratique dermatologique. Paris.

3. Comptes-rendus du XII Congrès international. Moscou. 1897.

4. Hebra. Handbuch der Hautkrankheiten.

5. Ehrlich und Lazarus. Die Anämie. Spezielle Pathologie u. Therapie von Nothnagel. Bd. VIII. I. Teil. 1901.

6. Pappenheim. Erwiderungen auf die kritischen Bemerkungen von Türk. Folia haematologica. 1905.

7. Pappenheim. Atlas der menschlichen Blutzellen. Jena. 1905.

8. Maximow, A. *a*) Experimentelle Untersuchungen über die entzündliche Neubildung von Bindegewebe. Zieglers Beiträge. Suppl. 5. Jena. 1902. — *b*) Ibidem. Bd. XXXIV, XXXV, XXXVIII. — *c*) Über die Zellformen des lockeren Bindegewebes. Archiv für mikroskop. Anatomie. Bd. LXVII. p. 680—757.

9. Metschnikoff, J. Leçons sur la pathologie comparée de l'inflammation.

10. Neumann, ref. Hebra, loc. cit.

11. Richaud. Etude sur le Pityriasis pilaris. Ref. Arch. f. Derm. u. Syph. 1906. Bd. LXXIX. p. 273.

12. Brocq. *a*) Sur le lichen ruber. Ann. de Dermat. et Syphiligr. 1886. p. 389. — *b*) La question du lichen ruber en Amerique. Annal. de Dermat. et de Syphiligr. 1889. p. 302. — *c*) Quelques considerans sur le lichen ruber planus. Journal des praticiens. 1897. Nr. 14.

13. Robinson. *a*) Lichen ruber and Lichen planus. New-York med. Record. 1883. — *b*) The question of relationship between lichen planus (Wilson) and lichen ruber (Hebra). Journal of cutaneous and genito-urinary diseases. 1889. Januar-März.

14. Taylor. Lichen ruber as observed in America and its distinction from lichen planus. New-York med. Journ. 1889. Januar.

15. Fox. The non identiv of lichen planus and lichen ruber. Ref. Arch. f. Derm. u. Syph. 1906. Bd. LXXIX. p. 273.

16. Boeck. *a*) Ein Fall von Pityriasis pilaris. Monatshefte f. prakt. Dermatol. 1889. Bd. VIII. p. 97. — *b*) Einige Betrachtungen über Lichen ruber in Norwegen. Monatshefte f. prakt. Dermat. 1886.

17. Galewsky. Pityriasis rubra pilaris. Verhandl. der deutschen dermat. Ges. III. Kongreß. Ergänzungsh. z. Arch. f. Derm. u. Syph. 1892.

18. Hallopeau. *a*) Sur une variété de lichen de Wilson simulant par places un pityriasis rubra pilaire. Semaine médicale. 1893. — *b*) Note complementaire sur un cas de lichen de Wilson avec localisation peripilaire (lichen ruber acuminatus) rapports de cette dermatose avec la pityriasis rubra pilaris. Soc. franç. de dermatol. et de syphil. 6 juin. 4 juillet. 1901. — *c*) Sur une poussée aigné de Pityriasis rubra pilaire avec érythrodermie exfoliatrice généralisée. Ann. de Derm. et de Syph. 1898.

19. Audry. Étude sur le Pityriasis rubra pilaris. Gazette hebdom. de médecine. 1898. janv.

20. Unna. Histopathologie der Hautkrankheiten. 1893.

21. Neisser. *a*) Zur Stellung der Pityriasis rubra pilaris und des Lichen ruber acuminatus. Verhandl. der Derm. Ges. IV. Kongr. 1894. — *b*) Ein Fall von Pityriasis rubra pilaris. Verhandl. der Breslauer dermat. Vereinigung. Arch. f. Dermat. u. Syph. 1900. Bd. LIII. p. 389.

22. Mourek, Heinrich. Zur Frage der Pityriasis rubra pilaris. Arch. f. Dermat. u. Syph. 1895. Bd. XXXIII. p. 79.

23. Łukasiewicz. Lichen ruber acuminatus und planus an der Haut und Schleimhaut desselben Individuums und über die Identität des Lichen ruber acuminatus und der Pityriasis rubra pilaris. Arch. f. Derm. u. Syph. 1896. Bd. XXXIV. p. 163.

24. Crocker. *a*) Festschrift, gewidmet Pick. 1898. pag. 431. — *b*) The British Journal of dermatology. 1890. Dec.

25. Havas. *a*) Pityriasis rubra pilaris. Verhandlungen des Vereines Ungarischer Dermatologen und Urologen. Archiv f. Dermat. u. Syphilis. 1896. Bd. XXXVI. p. 245. — *b*) Ibidem. 1898. Bd. XLVI. p. 130.

26. Lewin. *a*) Pityriasis rubra pilaris. Verhandl. d. Berliner derm. Ges. Arch. f. Derm. u. Syph. 1895. Bd. XXXI. p. 267. — *b*) Ibidem. 1895. Bd. XXXII. p. 476. — *c*) Über Lichen ruber acuminatus und Pityriasis rubra pilaris. Verhandl. d. Berliner dermatol. Vereinigung. Ibidem. 1895. p. 205. — *d*) Ibidem. 1896. Bd. XXXV. p. 295.

27. Saalfeld. Ein Fall von atypischer Pityriasis rubra pilaris. Verh. d. Berl. derm. Vereinig. Arch. f. Derm. u. Syph. 1896. Bd. XXXVI. pag. 242 und 438.

28. Schloemann. Beitrag zur Lehre von der Pityriasis rubra pilaris Devergie. Inaug.-Diss. Straßburg. 1895. Ref. Arch. f. Dermatol. u. Syph. 1897. Bd. XXXIX. p. 278.

29. Török. *a*) Pityriasis rubra pilaris. Verhandlungen des Vereines ungarischer Dermatologen und Urologen. Archiv f. Derm. u. Syph. 1897. Bd. XXXVIII. pag. 464. — *b*) Mikroskopische Präparate über Pityriasis rubra pilaris. Arch. f. Derm. u. Syph. 1897. Bd. XL. p. 103. — *c*) Ibidem. 1898. Bd. XLII. p. 146.

30. Bredas. Beobachtungen und Betrachtungen über Lichen ruber. Festschrift, gewidmet Pick. 1898. p. 113.

31. Róna. Charakteristische Zeichen der Keratosis pilaris rubra und Pityriasis rubra pilaris (Devergie) an einem Individuum. Pester med. chir. Presse. 1898. Mai.

32. De Amicis. Un caso tipico di Pityriasis rubra pilaris. Società Italiana di Dermatologia e Sifilografia. Ref. Arch. f. Dermatol. u. Syph. 1906. Bd. LXXIX. p. 275.

33. Morton, Alexander. A case of pityriasis rubra pilaris (Devergie). Ref. Arch. f. Derm. u. Syph. 1899. Bd. L. p. 404.

34. Jordan. Ein Fall von Pityriasis rubra pilaris. Monatshefte f. prakt. Dermat. Bd. XXIV.

35. Fox. Ein Fall von Pityriasis rubra pilaris. Verhdl. d. Berliner dermat. Ges. Arch. f. Derm. u. Syph. 1899. Bd. L. p. 112.

36. Rosenthal. Ein Fall von Pityriasis rubra pilaris. Verhandl. der Berliner derm. Ges. Arch. f. Derm. u. Syph. 1899. Bd. XLVII. p. 295.

37. Pollitzer. Ein Fall von Pityriasis rubra pilaris. Verhandl. d. American Dermatological Association. Archiv f. Dermatol. u. Syph. 1899. Bd. XLIX. p. 396.

38. Ravogli. Pityriasis rubra pil. The Cincinati Lancet. 1899. Avril.

39. Dubreuilh. La pratique dermatologique. Bd. II.

40. Kalt. Pityriasis rubra pilaire. Soc. de Dermatol. et de Syphil. 1900. Paris. Decembre.

41. Meschtscherski. Moskauer venerologische und dermatolog. Gesellschaft. 1900. Dezember.

42. Palm. *a*) Ein Fall von Pityriasis rubra pilaris. Verhandlungen d. Berliner derm. Ges. Arch. f. Derm. u. Syph. 1900. Bd. LI. p. 433. —

b) Demonstration desselben Kranken. 5. Januar 1904. Ibidem 1904. Band LXIX. pag. 486.

43. Leredde. Pityriasis rubra pilaire. Soc. de Derm. et de Syph. Annal. de Dermatol. et de Syphil. 1898.

44. Pinkus. Mikroskopische Präparate über Pityriasis rubra pil. und Lichen ruber acuminatus. Verhandl. d. Berliner derm. Ges. Arch. f. Dermat. u. Syph. 1901. Bd. LVII. p. 274.

45. Du Castel et Kalt. Pityriasis rubra pilaire et lésions oculaires. Soc. de Dermat. et de Syph. Arch. f. Dermatol. u. Syphilis. 1902. Bd. LXIII. p. 446.

46. Hügel. Ein Fall von Pityriasis rubra pilaris (mikroskopische Präparate). Münchener mediz. Wochenschrift. 1900. Nr. 50.

47. Zieler. Ein Fall von Pityriasis rubra pilaris. Verhandlungen der Breslauer dermatol. Vereinigung. Archiv f. Dermatol. u. Syph. 1903. Bd. LXIV. p. 439.

48. Alexander. Pityriasis rubra pilaris. Verhandl. der Breslauer dermat. Vereinigung. Arch. f. Derm. u. Syph. 1903. Bd. LXIV. p. 419.

49. Hall, Arthur. Case of Pityriasis rubra pilaris in child of four years. British Journal of Dermatology. 1903. Nr. 11.

50. Blaschko. Pityriasis rubra pilaris. Verhandl. der Berl. derm. Ges. Arch. f. Derm. u. Syph. 1904. Bd. LXIX. p. 227.

51. Sokolow. Zur Behandlung der Pityriasis rubra pilaris. Journ. russe de maladies cutan. et syphil. 1904. Juli. p. 39.

52. Thibierge. La pratique dermatologique. Bd. III.

53. Hudelo et Herisson. Pityriasis rubra pilaire chez un enfant de deux ans. Annal. de dermat. et syphil. 1905. p. 355.

54. Vignolo-Lutati. Über Pityriasis rubra pilaris. Arch. f. Derm. u. Syph. 1906. Bd. LXXIX. p. 273.

55. Cohn. Ein Fall von Pityriasis rubra pilaris. IX. Kongreß der Deutschen dermat. Gesellschaft in Bern. Arch. f. Dermat. u. Syph. 1906. Bd. LXXXII. p. 305.

56. Breda. Della Pityriasis rubra pilaris. Giorn. ital. delle malattie veneree e della pelle. 1907. Fasc. 5.

Aus der dermatologischen Universitätsklinik in Bern.
(Prof. Dr. Jadassohn.)

Zur Kenntnis der Maculae coeruleae.

Von

Dr. Tièche,
I. Assistent der Klinik.

Seit besonders Moursou und Duguet (mit Mallet) die Beziehungen der Taches bleues und der Phthirii klinisch und experimentell erwiesen haben, hat man sich, soweit ich die Literatur übersehe, mit dieser praktisch nicht wichtigen, theoretisch aber interessanten Frage nur recht wenig beschäftigt. Dabei sind die Autoren über das Wesen der blauen Flecke noch keineswegs einig. Die einen sehen sie als toxische Erytheme, die anderen als wirkliche Verfärbungen an.

In zwei neueren Arbeiten wird ihre Entstehung auf Grund von neuen Gesichtspunkten erörtert. In einer ausführlichen Studie kommt Oppenheim[1]) zu folgenden Resultaten. Er untersuchte einen von Ehrmann in den Phthirii gesehenen grünen Farbstoff, der an periphere Zellen des Fettkörpers in den Seitenteilen des Thorax und Abdomens gebunden war, und fand, daß dieser Farbstoff verwandt, wenn auch keineswegs identisch sei mit dem Biliverdin. Oppenheim nimmt an, daß die Pediculi aus dem Hämoglobin des menschlichen Blutes diesen grünen Farbstoff wahrscheinlich durch ein (in den Speicheldrüsen gebildetes) Ferment erzeugen, welches mit dem Stich des Tieres in die Haut gelangt. „Unter dem Einfluß des Speichelferments bildet sich ein eisenfreier, grüner Blutfarbstoff, der sehr fein verteilt durch die Epidermis als

[1]) Arch. f. Dermat. u. Syph. Bd. LVII. p. 235.

trübes Medium angesehen, stahlblau erscheint." Als Argumente für diese Auffassung bringt Oppenheim noch die Beobachtung, daß bei reichlicher und deutlicher Ausbildung der Maculae alle reifen Läuse den Farbstoff enthalten, und daß, wenn man lebende Tiere, deren Magen Blut enthält, einige Tage aufbewahrt, viele, die bei der ersten Untersuchung keine Spur von Farbe aufwiesen, bei einer späteren Untersuchung Farbstoff in den Fettkörperzellen enthalten. Es ist, klar, daß alle die erwähnten Tatsachen den Beweis für die Richtigkeit der Oppenheimschen Hypothese noch nicht erbringen können. Denn, wie der Verfasser selbst sagt, hofft er, „durch Untersuchungen an Taches bleues diese Theorie beweisen zu können". Er hat aber den grünen Farbstoff in der Haut noch nicht gesehen und konnte auch nicht wirklich dartun, daß er aus dem Blute in den Pediculi selbst entsteht.

Die zweite der oben erwähnten Arbeiten ist eine kurze Notiz von Campos Huguenay.[1]) Auch dieser kommt zu der Ansicht, daß das Hämoglobin durch das Morpionengift zersetzt wird und daß dabei eine ähnliche Farbreaktion zu stande kommt wie bei der bekannten Guajakterpentinreaktion.

Für diese Auffassung fehlt ebenfalls der experimentelle Nachweis. Ich möchte nun in möglichster Kürze über Untersuchungen berichten, die ich über die Taches bleues angestellt habe, wenngleich ich von vornherein betonen muß, daß sie zu einer wirklichen Klärung der Frage nicht geführt haben.

Zunächst beobachtete ich nicht selten, daß an frisch gefangenen Morpionen Klümpchen von menschlichem Blute hingen. Untersuchte ich die Morpionen unter dem Mikroskope, so zeigten sich braune und dunkelblaue schollige Massen, und es schien nahe zu liegen, letztere als durch das Morpionengift zersetztes Blut aufzufassen. Bei Leuten, welche viel Morpionen aufweisen und sich stark vernachlässigen, sieht man recht häufig, besonders in der Schamgegend, kleine braunrote Krüstchen, welche jedenfalls (da ich sie nie ohne Morpionen beobachtete) aus vertrocknetem Blut, das beim Saugen und Bohren der Morpionen ausgetreten ist, bestehen. In diesem Blut

[1]) Gazette d. hôp. 1902. Nr. 59. pag. 591. Quelques remarques sur le Phthirius inguinalis.

finden sich neben den schon erwähnten schwach braunen und blauen Schollen auch lila Körnchen, welche mich in ihrer Farbe ganz an die Maculae coeruleae erinnerten. Ich machte nun, um zu sehen, ob analoges bei der Einwirkung von Morpionen auf Blut zu konstatieren wäre, folgenden Versuch. Ich zerschnitt Morpionen auf einem Objektträger und setzte Wasser oder Kochsalzlösung und etwas menschliches Blut hinzu. Es zeigte sich dann nach vorsichtiger Bedeckung mit dem Deckglase nach 1—5 Minuten eine eigenartige Violettfärbung an den roten Blutkörpern in der Umgebung des von den zerschnittenen Morpionen gebildeten Breies, die auch makroskopisch schon sichtbar war. Von Grünfärbung im Sinne Oppenheims habe ich dabei nie etwas gesehen. Zunächst glaubte ich, daß es sich hier um eine Veränderung des Blutes handelte, welche für die Phthirii charakteristisch sei und mit den Taches bleues etwas zu tun haben müsse. Kontrollversuche aber zeigten mir immer mehr, daß ich es hier vielmehr mit einem einfachen Phänomen zu tun hatte, nämlich mit der Reduktion des Oxyhämoglobins durch überlebendes Gewebe. Denn nicht bloß Pediculi capitis und vestimentorum, sondern auch Fliegen und schließlich frischer Kaninchenmuskel ergaben die gleiche Farbenveränderung. Bei der Aufhebung des Deckglases verschwand der violette Ton. Die genauere Untersuchung, die ich mit freundlicher Unterstützung des Herrn Prof. Bürgi vornahm, zeigte in der Tat, daß es sich bei dieser Farbenveränderung nur um die Reduktion des Oxyhämoglobins handelte. Das so veränderte Blut ergab das Spektrum des reduzierten Hämoglobins, ebenso wie das mit Stokesscher Flüssigkeit behandelte Blut. Ich hatte also nur konstatiert, daß überlebendes Gewebe auch der Phthirii reduzierende Eigenschaften besitzt, wie das ja durch eine Anzahl Untersuchungen der letzten Jahre[1]) für andere Gewebe vielfach erwiesen ist. Das reduzierte Hämoglobin hat einen violetten Farbenton.[2])

Ich habe mich natürlich gefragt, ob diese Violettfärbung nicht doch eine Bedeutung für die Entstehung der Taches bleues haben könnte. Man hätte ja daran denken können,

[1]) cf. Hefftter. Med.-naturwiss. Archiv. I. 1.

[2]) cf. z. B. Tigerstedt, Lehrbuch der Physiologie des Menschen.

daß das durch den Biß der Phthirii in die Haut gelangte Blut in dieser Weise verändert werde. Dann müßte entweder das, wie man annimmt, aus den Speicheldrüsen austretende Ferment diese reduzierende Wirkung ausüben, oder aber es müßte die Berührung des Blutes mit der lebenden Haut zu der Entstehung des violetten Farbentones genügen. Was die erstere Möglichkeit anlangt, so ist es mir nicht gelungen, durch Einbringung lebender Phthirii in einen Tropfen menschlichen Blutes die geschilderte Violettfärbung zu erzielen. Das kann natürlich daran liegen, daß unter diesen Umständen das Speicheldrüsensekret von den Tieren nicht abgegeben wird. Ich sah aber keinen Weg, dieses Sekret unabhängig von anderem überlebendem Gewebe des Tieres zur Wirkung kommen zu lassen. Gegen die zweite Annahme könnte man wohl einwenden, daß ja Blut oft in das Hautgewebe austritt und daß das charakteristische Aussehen der Taches bleues trotzdem bei anderen Prozessen nicht zu stande kommt. Bei genauerer Überlegung findet man aber, daß es eigentlich doch kaum Affektionen gibt, bei denen die Bedingungen wirklich die gleichen sind, wie bei den Taches bleues — ganz abgesehen von dem supponierten Ferment aus den Speicheldrüsen. Bei allen Blutungen, wie bei den Purpuraerkrankungen, bei Kontusionen etc. sind die austretenden Blutmengen ja unzweifelhaft wesentlich größer, als bei dem Bisse der Phthirii. Bei den durch andere Epizoen speziell die Pediculi vestimentorum und capillitii bedingten Läsionen aber kommt das Moment der Entzündung, respektive der Hyperämie und des (urtikariellen oder entzündlichen) Ödems hinzu. Bei den Phthirii fehlen bekanntlich solche Erscheinungen fast vollständig — davon habe auch ich mich immer wieder bei der genauen Untersuchung von mit Morpionen infizierten Patienten oder bei der experimentellen Erzeugung der Taches bleues überzeugt. Man weiß schon aus früherer Zeit, daß reizende Substanzen die Taches bleues schnell zum Verschwinden bringen können (z. B. Moursou). Auch ich habe gesehen, daß man durch Erzeugung einer selbst nur geringen Entzündung im Zentrum der Flecke diese mehr oder weniger schnell zum Rückgang bringen kann, während sie sonst, wie aus früheren und aus meinen eigenen Beobachtungen her-

vorgeht, viele Tage bestehen bleiben. Dagegen ist es mir, wie ich hier nebenbei erwähnen möchte, nicht gelungen, durch passive Hyperämie (Ansaugen durch Schröpfköpfe während einer Stunde) die Taches bleues zu beseitigen. Die durch die anderen Epizoen bedingten Hautveränderungen können also schon einfach darum nicht den Maculae coeruleae gleichen, weil sie nicht ohne Entzündung ablaufen. Eine solche Dermatitis habe ich auch wiederholt durch lebende und durch zerschnittene Pediculi capitis auf der Haut erzeugt (auch in den letzteren ist also das Entzündung erzeugende Element noch wirksam), ohne aber je eine Spur von Taches bleues beobachten zu können. Aus allen diesen Erörterungen ergibt sich zunächst nur das Eine, daß möglicherweise Taches bleues auch nur dadurch zu stande kommen können, daß Blut durch den Stich der Phthirii in kleinsten Mengen in die Haut austritt. In dieser kann es dann eventuell durch die lebende Haut reduziert werden. Nur wenn man bestätigen könnte, daß man ausschließlich mit den die Speicheldrüsen enthaltenden Abschnitten der Phthirii Tabes bleues erzeugen kann, müßte man eine Fermentwirkung für notwendig halten.

Ich habe auch auf dem Objektträger die oben beschriebene Verfärbung des Blutes durch Hinzufügung von etwas menschlicher Haut konstatieren können, wenn auch in sehr geringem Grade. Ob aber die Annahme einer solchen Reduktionswirkung zur Erklärung der bläulichen Verfärbung der Maculae überhaupt notwendig ist, muß ich dahingestellt lassen. Denn wir wissen ja, daß auch reines Rot ebenso wie andere Farbentöne, z. B. Braun, durch das trübe Medium von Cutis und Epidermis bläulich durchscheint — so daß auch nicht reduzierter Blutfarbstoff (eventuell sogar in seinen verschiedenen Zersetzungsstufen) den gleichen Farbeneindruck hervorrufen könnte.

Auffallend bleibt dieser blaue Farbenton nur darum, weil man doch a priori annehmen müßte, daß der Blutaustritt bei den Stichen der Phthirii ein sehr oberflächlicher sei. Bekanntlich haben frühere Untersucher (Duguet, Oppenheim) der Maculae coeruleae irgendwelche Veränderungen oder Einlagerungen nicht gefunden. Ich habe solche Untersuchungen nicht vorgenommen. Dagegen habe ich konstatiert, daß, wenn

man die oberen Hautschichten von Maculae coeruleae, wie zu Thierschschen Transplantationen, abträgt, in den abgeschnittenen Läppchen nichts von Färbung zu konstatieren ist. wohl aber an der zurückgebliebenen Haut nach Stillung der Blutung der blaue Ton noch sehr deutlich vorhanden ist. Das spricht also jedenfalls dafür, daß die Farbe der Maculae coeruleae unterhalb des Epithels- und wohl auch des Papillarkörpers entsteht.

Es fragte sich weiter, ob man aus der genauen Beobachtung der Entstehung und des Verlaufes der Maculae coeruleae irgendwelche Schlüsse auf die Pathogenese ziehen kann. Ich sah, wenn ich (wie ich es unten noch näher beschreiben werde) lebende Phthirii auf eine Hautstelle aufbrachte und zwar bei Menschen, die augenscheinlich sehr leicht Maculae bekamen, daß zuerst an der Stelle, an welcher der Phthirius fest saß, ein bräunliches, gerade noch sichtbares Fleckchen entstand, das ich noch nicht erwähnt gefunden habe, und daß erst längere Zeit (ca. 8 Stunden) später die typische Macula coerulea auftrat, die noch während mehrerer Tage (selbst bis zur Größe eines Dreimarkstückes) wachsen kann. Es ist bekannt, wie lange der einzelne Fleck sich halten kann — ich selbst habe bei 10 experimentell erzeugten Taches bleues konstatieren können, daß sie durchschnittlich 12 Tage deutlich sichtbar bleiben.

Aus allen den bisher angeführten Tatsachen und Erwägungen kann man mit größter Vorsicht einige Schlüsse über die Genese der Taches bleues ziehen. Von der Entstehung eines grünen Farbstoffes durch Zusammenbringen von Blut und zerschnittenen (oder lebenden) Phthirii habe ich nichts gesehen — da aber durch solche, wie oft konstatiert ist, Taches bleues zu stande kommen können, so wird durch dieses negative Resultat die Annahme Oppenheims von der Entstehung der Taches bleues durch die Erzeugung eines grünen Farbstoffes aus dem Blut nicht gestützt. Weitere Nachuntersuchungen werden lehren müssen, ob die Entstehung des grünen Farbstoffes in den Phthirii auf die Aufnahme von Blut zurückzuführen ist.

Für die Deutung der Taches bleues als toxisches Erythem spricht nichts. Die Art ihrer Entstehung und ihr langes Be-

stehenbleiben sowie die Persistenz nach Abtragung der Epidermis läßt vielmehr darauf schließen, daß es sich um eine Infiltration der Haut mit korpuskulären Elementen handelt, die — wie die negativen Resultate der bisherigen Untersuchungen lehren — sehr fein und, wie ich feststellen konnte, unterhalb des Epithels gelegen sein müssen. Man könnte auch an eine Imbibition mit gelöstem Material denken — doch spricht das lange Bestehen dagegen. Das färbende Material stammt vielleicht aus dem Blute. Wie weit zu einer Entstehung ein besonderes Ferment notwendig ist, muß ich dahingestellt sein lassen. Zur Not könnte man Entstehung und Aussehen der Taches bleues auch ohne solches erklären, wenn man berücksichtigt, daß so geringe Mengen Blutfarbstoff ohne entzündliche Erscheinungen sonst kaum mit der menschlichen Haut in Berührung kommen. Ob die violette Farbe des reduzierten Hämoglobins für die blaue Farbe dieser Flecke eine Bedeutung hat, konnte ich bisher nicht entscheiden, halte es aber nicht für notwendig.

Mit einem zweiten Punkte, der mir allgemeineres Interesse zu haben schien, habe ich mich ebenfalls seit längerer Zeit beschäftigt. Es wird nämlich vielfach behauptet, daß manche Menschen trotz mehr oder weniger reichlicher Invasion von Morpionen keine Maculae coeruleae haben; Lesser z. B. lehrt, daß sie nur „in einer geringeren Anzahl" der Fälle zur Beobachtung kommen. Moursou hat sie zwar oft vermißt, glaubt aber augenscheinlich, daß das wesentlich daran liegt, daß bei den Patienten ohne Taches bleues die Infektion noch nicht lange genug besteht. Duguet aber ist überzeugt, daß es refraktäre Menschen gibt, und Oppenheim sagt, daß einzelne Menschen keine Taches bleues bekommen, auch wenn reichlich Pediculi vorhanden sind. Er meint, das hänge wohl damit zusammen, daß 20% der ausgewachsenen Tiere keinen Farbstoff zeigen. Er sagt andererseits, daß man bei „fehlenden oder kaum angedeuteten Taches" höchstens bei 25% aller Läuse den Farbstoff und zwar in sehr geringer Menge finde.

Daraus würde also hervorgehen, daß entweder das Blut solcher Menschen nicht im stande ist, mit dem von den Pediculi nach Oppenheim gelieferten Ferment grünen Farbstoff zu erzeugen, oder daß gewisse Stämme von Pediculi den Farbstoff überhaupt nicht bilden. Oppenheim scheint das letztere zu glauben. Auch Duguet hat das schon angedeutet, da er einen Stamm von Phthirii fand, mit denen er bei seinem sonst sehr empfindlichen Schüler Mallet keine Taches bleues erzeugen konnte.

Meine Untersuchungen haben mich in dieser Beziehung zu abweichenden Resultaten geführt.

Ich prüfte eine ganze Anzahl von Individuen auf das Zustandekommen von Maculae coeruleae. Dabei machte ich die Beobachtung, daß sich im Anfang meiner Untersuchungen viele refraktär zu verhalten schienen. Als ich aber später die Methode besser beherrschte, kam ich dazu, daß ich Maculae coeruleae wohl bei allen darauf geprüften, wenn ich die Versuche in richtiger Weise anstellte, experimentell erzeugen konnte. Man geht dabei, wie ich glaube, am besten in folgender Weise vor: Man legt ein mit einem kleinen Fenster versehenes Stück Zinkoxydpflastermull auf die Haut, bringt lebende, nicht lädierte Morpionen in die Fensteröffnung und bedeckt das ganze mit einem Zinkoxydpflaster, dem etwas Mosetig-Batist untergelegt wird und zwar so, daß die Stelle, auf welcher die Morpionen sich befinden, direkt durch den Batist gedeckt wird. Dadurch wird vermieden, daß die Morpionen festgeklebt werden; sie haben dann einen kleinen Bezirk, wo sie sich genügend frei bewegen können. Auf diese Weise gelang es mir immer, Maculae coeruleae zu erzeugen — auch bei solchen Menschen, bei welchen andere Versuche erfolglos geblieben waren. Ich muß nun allerdings erklären, daß ich überhaupt unter zirka 70 Fällen mit Pediculi pubis nur drei traf, welche bei genauerer Beobachtung keine Taches bleues aufwiesen. Bei allen anderen fand ich immer mehr oder weniger deutliche Maculae. Bei zwei Fällen von den dreien sah ich solche später doch auftreten und nur bei einem Falle, den ich ungefähr 3 Monate Gelegenheit hatte zu beobachten, fehlten letztere immer. Es starben aber bei diesem Falle die Morpionen langsam ab und verschwanden etwa nach 2 Monaten vollkommen. Da die

Patientin an einer starken Retinitis albuminurica litt und ihre Parasiten vor den übrigen Patienten verheimlichte, ist es ausgeschlossen, daß die Phthirii irgendwie entfernt wurden und es bleibt nur anzunehmen, daß die Patientin für die Morpionen ein ungünstiges Terrain darbot und letztere deshalb zu Grunde gingen oder daß der ganze Pediculistamm krank war und abstarb. Später machte ich den oben beschriebenen Versuch auch bei dieser Patientin und da zeigte sich, daß sie typische Maculae coeruleae bekam. Auch sie also war nicht refraktär gegen die Taches bleues.

Es blieb schließlich nur noch die Frage zu beantworten, warum die Maculae coeruleae bei den verschiedenen Individuen so verschieden reichlich und so verschieden ausgebildet sind — da ein wirkliches Refraktärsein nach meinen Befunden außerordentlich selten sein muß, wenn es überhaupt vorkommt. Man hätte daran denken können, nicht bloß daß, wie Moursou glaubte, die Pediculi oft noch nicht lange genug auf dem Patienten angesiedelt sind und darum noch keine Taches bleues erzeugt haben, sondern auch, daß sie vielleicht schon zu lange vorhanden waren und eine, sei es allgemeine, sei es lokale Unfähigkeit der Haut mit Maculae coerulae zu reagieren hervorgerufen hätten. Dagegen sprach, daß ich bei Leuten mit sehr zahlreichen Maculae noch neue erzeugen und daß ich wiederholt an den gleichen, genau fixierten Stellen Maculae coeruleae wieder produzieren konnte, nachdem sie schon verschwunden waren. Ich konnte daher die Frage, warum die Maculae coeruleae bald sehr reichlich und stark, bald unbedeutend sind, experimentell nicht lösen. Nach meinen klinischen Beobachtungen möchte ich aber, zum Teil in Übereinstimmung mit früheren Autoren, annehmen, daß Individuen mit zarter, feiner Haut, ferner solche, welche leicht schwitzen und ein stark erregbares Nervensystem haben, leicht Maculae bekommen. Im Gegensatze dazu scheinen mir Menschen, welche sich refraktär verhalten, mehr eine trockene bis leicht ichthyotische Haut aufzuweisen. Hierzu gehören vielleicht auch solche, die an einer chronischen Krankheit leiden und infolgedessen eine spröde, abschilfernde Haut haben. Wie weit auch Veränderungen des Blutes eine Bedeutung haben können, entzieht sich

meiner Beurteilung. Manchmal sind wohl auch die Phthirii krank und sterben langsam ab, ehe es zur reichlichen Bildung von Maculae coeruleae kommen kann, wie das ja auch bei Milben oft beobachtet wird.

Ich glaube also, daß der geringeren Ausbildung der Maculae, die man vielfach auf ein von mir nicht konstatiertes Refraktärsein zurückgeführt hat, verschiedene Ursachen zu Grunde liegen können. —

Anmerkung bei der Korrektur. Erst seither wurde mir eine Arbeit von Ciuffo bekannt (Intorno alla patogenesi delle cosi dette macchie cerulee; Bollett, d. Soc. med.-chir. di Pavia, 6./VII. 1907). Ich kann auf diese Mitteilung hier nicht mehr näher eingehen und möchte nur hervorheben, daß der Verf. mit einem Pedikuli-Extrakt bei subkutaner Injektion Taches bleues hervorgerufen hat, nicht aber bei oberflächlicher Skarifikation; er schließt daraus, daß nur diejenigen Individuen die Flecke bekommen, bei denen der Pedikulus das Gift „tief unter die Haut" bringen kann. Er glaubt, daß das Blut mit der Entstehung der Taches bleues nichts zu tun hat, da der Extrakt nicht hämolytisch wirkt und die Flecke die bekannten Farbenveränderungen des ausgetretenen Blutes nicht durchmachen; beides wäre doch aber auch bei einer Blutreaktion nicht notwendig (s. ob.). Mit Extrakt aus den anderen Pedikuli hat auch Ciuffo nicht Taches bleues, wohl aber Quaddeln erzeugen können.

Die Serodiagnostik der Syphilis nach Wassermann, Neisser und Bruck.[1]

Von

Dr. **Carl Bruck.**

M. H.! Die Serodiagnostik der Syphilis steht heute im Mittelpunkt des Forschungsinteresses. Es vergeht kaum eine Woche, in der Sie nicht über eine größere oder kleinere Anzahl von Untersuchungsresultaten, von daraus gezogenen Schlüssen und nicht zuletzt von allen möglichen Verbesserungen und Vereinfachungen der Methodik lesen. Es scheint daher angebracht, wieder einmal das Erreichte zu sichten und Ihnen, m. H., dürfte in erster Linie eine kritische Übersicht willkommen sein; denn Ihnen vor allen soll die neue Methode zu statten kommen, für Sie dürfte sie ein in die tägliche Praxis einschneidendes Moment bilden und ich glaube nicht, daß sich der Einzelne dieser Fragen in Zukunft wird ganz entziehen können.

Wie Sie wissen, hat sich von den 4 bisher für die Serodiagnostik der Syphilis versuchten Verfahren nur das zuerst gefundene praktisch bewährt: das von Wassermann, Neisser und mir angegebene Komplementbindungsverfahren. Ich will mich daher vor diesem Kreise von Praktikern nicht mit den 3 anderen Methoden: der Fornetschen Präzipitin-, der Klausnerschen Fällungs- und der Porges-Meierschen Lecithinmethode beschäftigen. Sie haben gewiß alle ein theoretisches Interesse, aber für die Praxis eignen sie sich wegen ihrer geringen Spezifizität für die Lues gar nicht und das wird ja von

[1]) Nach dem Vortrage auf dem X. Kongreß der Deutschen dermat. Gesellschaft in Frankfurt am Main. Juni 1908.

den Entdeckern dieser Methoden selbst zugegeben. Gestatten Sie mir aber, mit einigen Worten auf die historische Entwicklung der Komplementbindungsreaktion einzugehen.

Das Prinzip der Komplementablenkung, mit deren Hilfe es gelingt, Amboceptoren gegen Bakterien in vitro nachzuweisen, stammt bekanntlich von Bordet und Gengou. Aber erst durch die Arbeiten von Max Neisser und Sachs, die auf die Methode ihr forensisches Verfahren aufbauten, und durch die Arbeiten von Wassermann und mir, die wir die Komplementbildung zur Serodiagnose der Infektionskrankheiten einführten, hat die Methode die praktische Bedeutung erlangt, die sie heute einnimmt. Es war uns gelungen, die Reaktion bei Typhus und Meningitis epidemica mit Erfolg zu verwerten, wir hatten mit ihrer Hilfe im tuberkulösen Organismus das Tuberkulin und einen Antikörper dagegen, das Antituberkulin, gefunden und darauf unsere Theorie von der Tuberkulinwirkung gegründet und wir gingen nun in Gemeinschaft mit A. Neisser daran, die Reaktion für eine Infektionskrankheit mit nicht züchtbaren Erregern, für die Syphilis zu verwerten. Wir stellen uns vor, daß, wenn sich in Analogie mit anderen Infektionskrankheiten im Serum eines Luetikers Antikörper gegenüber einem Spirochaetenstoff bilden, Komplementbindung eintreten muß, wenn man Luesserum vermischt mit den Organextrakten aus syphilitischen Föten oder Affen, die das Antigen, den Spirochaetenstoff, in großer Menge enthalten mußten. Die angestellten Versuche ergaben uns Recht. Es trat Komplementbindung auf, wenn man Luesserum zu Luesextrakten brachte, es trat völlige Hämolyse ein, wenn man normale Seren mit Luesextrakten, oder Luesseren mit normalen Extrakten vermischte. Wir konnten dann weiter an einem großen Material der Neisserschen Klinik die Bedeutung der Reaktion erweisen und ihre praktische Erprobung und Verwertung aufs angelegentlichste empfehlen.

Die Reaktion hat zuerst einige Anfeindungen erlitten, aber bald hat sie sich durch die überzeugenden Resultate, insbesondere von Wassermann und Plaut, Citron, Schütze, Marie und Levaditi, Morgenroth und Stertz durchgerungen, denen sich bald eine Fülle anderer Autoren an-

schlossen, so daß heute bereits eine ganze Literatur über diese Frage existiert.

M. H.! Wohl einstimmig wird heute die große praktische Bedeutung der Reaktion anerkannt und die Diskussion dreht sich im wesentlichen nur noch um 2 Fragen, allerdings Fragen von großer Bedeutung:

1. Worin besteht das Wesen der Reaktion?

2. Was beweist der positive Reaktionsbefund in den mannigfaltigen Situationen der Praxis?

Lassen Sie mich zuerst von unserer heutigen Kenntnis vom Wesen der Komplementbindungsreaktion bei Syphilis berichten.

Ich hatte schon gesagt, daß wir bei der Ausarbeitung der Methode von der Vermutung ausgegangen waren, es bilde sich im Organismus eines Luetikers ein Antikörper gegenüber einer Spirochaetensubstanz, es handle sich also um das Zusammenwirken eines Spirochaetenantikörpers und eines Spirochaetenantigens. Für diese Annahme schienen erstens die Erfahrungen zu sprechen, die Wassermann und ich mit der Komplementbindung bei anderen Infektionskrankheiten erzielt hatten, und zweitens die Tatsache, daß die Reaktion eben nur eintrat beim Vermischen von Luesserum mit luetischen Organextrakten, nicht aber mit normalen. Nun, m. H., diese Annahme hat sich als irrig bewiesen. Bald trat Weil auf und gab an, er habe auch mit Tumorenextrakten positive Resultate erzielt und so mußten diese Versuche noch einmal aufgenommen werden. In der Tat gelang es dann auch bald Landsteiner und seinen Mitarbeitern, Marie und Levaditi, sowie unabhängig von diesen mir in Batavia durch veränderte Versuchsbedingungon auch Komplementbindung zu erzielen, wenn man Luessera mit alkoholischen oder Kalilaugeextrakten aus normalen Organen vermischte. Auch wässerige Extrakte gaben, wenn auch nicht so regelmäßig, positive Reaktionen, wenn die Extraktion lange genug stattgefunden hatte und nicht, wie wir dies zuerst getan hatten, möglichst schonend und kurze Zeit extrahiert wurde. Stets aber wurde dabei beobachtet, daß eben nur luetische Seren reagierten, normale aber nicht. Wir müssen also unsere Anschauung über die Natur der bei der

Reaktion wirkenden Stoffe revidieren. Nicht ein Spirochaetenantigen; denn ein solches kann sich natürlich nicht im normalen Organismus befinden, bewirkt mit einem Spirochaetenantikörper die Komplementbindung; sondern diese wird hervorgerufen durch den Zusammentritt eines normalen Organstoffes zu einer anderen Substanz, die sich im Luesserum befindet. Auf die praktische Verwertbarkeit der Reaktion hat aber diese veränderte Auffassung von ihrem Wesen keinen Einfluß. Denn das lehren die Resultate der vielen Tausende von Untersuchungen, die bisher gemacht wurden: eine Spezifizität für die Lues ist vorhanden. Das einzige, was wir uns also klar machen müssen, ist: es handelt sich nicht um eine spezifische Reaktion auf den Krankheitserreger, aber auf die Krankheit.

Was sind das nun für merkwürdige Substanzen, der im normalen Organismus vorhandene, und der andere, im Luetikerserum befindliche, die zusammen die Komplementbindung hervorrufen? So ziemlich das Einzige, was wir heute von diesen Organsubstanzen wissen, ist, daß sie alkohollöslich sind, daß sie also keine Eiweißsubstanzen sind, sondern wahrscheinlich in die Gruppe der Lipoide gehören. Das haben die Untersuchungen von Wassermann, Landsteiner, Müller, Levaditi und Yamanouchi erwiesen.

Über die nähere Bestimmung dieser Lipoide ist nun in der letzten Zeit viel gearbeitet worden. Porges und Meier haben beobachtet, daß, wenn man Luesseren mischt mit Lecithinemulsionen, Ausflockungen sowohl wie Komplementbindungsreaktion zu erkennen sind, daß also eine positive Reaktion auch auftritt, wenn man den Organextrakt ersetzt durch reines Lecithin. Diese Entdeckung, daß das Lecithin ein Stoff ist, der eine bestimmte Avidität zu einer im lueskranken Organismus kreisenden Substanz hat, schien nun von großer Bedeutung zu sein, nicht nur für das Verständnis des Wesens der Reaktion, sondern auch in gewissen Beziehungen für das Verständnis der Lues! Man hat nämlich die Hypothese aufgestellt, daß der bisher als Antikörper angesehene Stoff im Luetikerserum möglicherweise ein Syphilisgift sein könne, das sich in Analogie mit dem Kobralecithid von Sachs und Kyes mit dem Lecithin zu einem Toxolecithid verbindet. Man

hat ferner in Erwägung gezogen, ob dieses supponierte Syphilisgift mit seiner Lecithinavidität nicht an der Entstehung der Tabes und Paralyse beteiligt sein könne, in der Art, daß dieses Gift einen der wichtigsten Bestandteile des Zentralnervensystems, das Lecithin, angreift. Hiefür schienen außerdem die Befunde von Peritz zu sprechen, der eine vermehrte Lecithinausscheidung bei Taboparalytikern, ein Schwinden der vorher positiven Serumreaktion nach Lecithininjektionen und einen günstigen therapeutischen Effekt derselben bei Tabes und Paralyse beobachtete.

Aber, m. H., die weitere Beobachtung hat doch die Bedeutung der Porges-Meierschen Reaktion wesentlich eingeschränkt. Es läßt sich ja nicht leugnen, daß die Lecithinreaktionen häufig bei Lues auftreten, daß sie auch häufig mit der Komplementbindungsreaktion mit Organextrakten Hand in Hand gehen; aber nicht immer. Vor allen Dingen aber — und diese Erfahrung haben Porges und Meier zuerst selbst gemacht und dann ist sie von Fritz und Krenn und von Groß und Volk in weitestem Maße bestätigt worden — geben beinahe ebensoviele nicht luetische Seren Lecithinreaktionen als luetische. Die Verwertbarkeit der Reaktion für die Praxis oder ein Ersatz der Organextrakte durch das Lecithin ist also vorläufig ausgeschlossen.

Es sind im Anschluß an das Lecithin noch eine Reihe anderer alkohollöslicher Stoffe auf ihr Verhalten gegenüber Luetikerserum geprüft worden, so von Levaditi und Yamanouchi die gallensauren Salze, von Fleischmann das Cholestearin und Vaselin und zuletzt von Sachs und Altmann das oleinsaure Natron. Bezüglich der gallensauren Salze scheinen die Verhältnisse ähnlich zu liegen, wie beim Lecithin (Fritz und Krenn). Auch die eben erschienenen Resultate von Porges und seinen Mitarbeitern sind, was die Spezifizität der Reaktion anbelangt, nicht sehr günstige. Besser scheint sich das oleinsaure Natron zu bewähren. So fanden Sachs und Altmann bei 52 Luetikern 38mal Hämolysehemmung, bei 32 Nichtsyphilitikern stets negative Reaktion. Aber auch sie vermeiden es vorläufig, das oleinsaure Natron als vollwertigen Ersatz der Organextrakte anzusehen. — Es wäre gewiß ja sehr

wünschenswert, wenn es auf diese Weise gelänge mit chemisch definierbaren Substanzen an Stelle von Organextrakten zu arbeiten; aber man muß dann eben verlangen, daß diese Substanzen ebensoviel leisten wie die Organextrakte.

Wenn also diese Untersuchungen das größte Interesse in Anspruch nehmen müssen, wenn ihnen vielleicht auch praktisch eine Bedeutung zukommen wird, so haben sie uns aber vorläufig keine definitive Antwort auf die Frage gegeben: Worin liegt das Wesen der Reaktion? Wir wissen, wie gesagt, auch heute noch nicht mehr, als daß es sich bei der Reaktion um 2 Substanzen handelt, eine auch im normalen Organe befindliche, alkohollösliche, die wahrscheinlich in die Gruppe der eben genannten Stoffe gehört, und um eine zweite, völlig unbekannte, im Luetikerserum befindliche. Es ist durch die Untersuchungen von Elias, Neubauer, Porges und Salomon wahrscheinlich geworden, daß es sich hierbei um Colloidreaktionen, also um physikalisch-chemische Veränderungen des molekularen Zustandes handelt. Aber, warum diese Substanzen nun gerade bei der Syphilis eine Rolle spielen, warum sie vereint Komplement binden, darüber müssen wir uns eine definitive Antwort versagen.

Bei dieser Sachlage halte ich es für angebracht, vorläufig noch bei der alten klaren Vorstellung von einem Antikörper und Antigen zu bleiben und nur als Antigen nicht mehr einen Spirochaetenstoff anzunehmen, sondern eine normale Körpersubstanz, die unter dem Einflusse des Syphilisvirus eine Vermehrung erfährt, die nun zur Antikörperbildung Anlaß gibt. Ich gebe zu, daß wir von derartigen Antikörpern noch recht wenig wissen, daß es vielleicht richtiger wäre, wie dies Sachs und Altmann tun, von einer quantitativen Verschiebung gewisser antikomplementärer Wirkungen zu sprechen, aber ich meine, wir haben für die Antikörper-Antigenhypothese wenigstens Analogien an anderen bekannten mit Komplementbindung einhergehenden biologischen Prozessen, so daß wir an dieser Vorstellung wenigstens so lange festhalten sollten, bis wir über den Mechanismus der Reaktion besser aufgeklärt sein werden.

Sie sehen aus diesen Ausführungen, m. H., die Untersuchungen über das Wesen der Reaktion sind noch in vollem

Gange und noch zu keinem Abschluß gelangt, die Ergebnisse der Reaktion in der Praxis, auf die ich gleich zu sprechen komme, lassen diese theoretischen Erwägungen etwas in den Hintergrund treten.

Darf ich vorher noch ein Wort über die Technik der Reaktion sagen? Ein vollwertiger Ersatz für die Organextrakte ist also vorläufig noch nicht gefunden und bei der praktischen Ausführung der Reaktion müssen wir uns auf jeden Fall noch der Organextrakte bedienen. Wir wissen aber heute über alle diejenigen Faktoren, die bei der Luesreaktion eine Rolle spielen können, noch so wenig, daß ich es für geraten halte, sich für die Ausführung der Reaktion für praktische Zwecke nicht nur normaler Organextrakte zu bedienen, sondern ausschließlich luetische zu benutzen. Ich gebe zu, daß man mit normalen Organextrakten gute Resultate erhält, ob man nicht noch bessere und sichere mit luetischen erzielt, das könnten erst Hunderte von vergleichenden Untersuchungen zeigen. Wir, in Breslau, verwenden jedenfalls nur Syphilisorgane!

M. H.! Ich wende mich nun zur Verwertbarkeit der Seroreaktion für die Praxis und spreche also jetzt ausschließlich von den mit der Komplementbindungsmethode mit Organextrakten erzielten Resultaten.

Die erste Frage, die wir uns da vorlegen müssen, ist die: spricht eine positive Seroreaktion mit Sicherheit für Lues oder nicht?

Mit 3 Einschränkungen, auf die ich gleich zu sprechen komme, ist diese Frage nach dem heutigen Stande unseres Wissens und nach den an Tausenden von Fällen gemachten Erfahrungen der verschiedensten Autoren mit ja zu beantworten. Ich nenne außer unsern eigenen Mitteilungen nur die Resultate von Blaschko, Citron, L. Michaelis und Fritz Lesser, Erich Hoffmann und Blumenthal, Höhne, Groß und Volk, Landsteiner, Müller, Marie, Levaditi usw. Nach dem übereinstimmenden Urteil aller dieser Autoren ist die Reaktion in hohem Grade charakteristisch für die Lues. Sie findet sich in durchschnittlich 90% aller manifester Luetiker; sie findet sich nicht bei normalen oder an anderen Krankheiten leidenden Individuen. Hunderte von

Kontrolluntersuchungen an Nicht-Luetikern sind mit negativem Ergebnis gemacht worden. Aber Sie können mir einwenden: Hier und da kommt es ja doch vor, daß Leute, bei denen weder die Anamnese noch die Erscheinungen irgendwie für Lues sprechen und die auch bei der späteren Beobachtung nichts verdächtiges zeigen, positiv reagieren. Daß das vorkommt, m. H., ist sicher, aber in einer verschwindend kleinen Zahl von Fällen. Wir haben jetzt in Breslau ca. 3000 Blutuntersuchungen gemacht und nur 4 derartige Fälle gefunden. Angenommen, was möglich ist, es handle sich bei diesen Fällen wirklich nicht um Lues, würden diese Ausnahmen die praktische Verwertbarkeit der Reaktion irgendwie herabsetzen? Oder wird es jemandem einfallen, der Gruber-Widalschen Reaktion ihre Bedeutung abzusprechen, weil sie hier und da einmal bei Nichttyphösen beobachtet worden ist. Aber ich glaube, m. H., wir können mit unsern Schlüssen aus der positiven Seroreaktion bei Lues noch kühner sein. Wir können sagen: auch in diesen wenigen unaufgeklärten Fällen hat mit größter Wahrscheinlichkeit eine latente Syphilis bestanden. Wir dürfen nicht der Reaktion ohne weiteres eine Unspezifizität beimessen, sondern wir müssen uns eben bewußt bleiben, daß wir ja mit keiner anderen klinischen oder experimentellen Untersuchungsmethode das Vorhandensein oder Fehlen einer latenten Lues sicher erweisen können. Was berechtigt uns nun zu diesen weitgehenden Schlüssen? Nun, m. H., beweisen läßt sich das nicht, aber dazu berechtigt uns die tägliche Erfahrung derjenigen, die die Reaktion an einem großen Materiale prüften. Wenn man es erlebt hat, wie ich dies selbst gesehen habe, daß man unter einer ganzen Reihe von „normalen" Kontrollseren plötzlich eins mit positiver Reaktion findet, nun den Patienten, von dem dieses Serum stammt, eindringlichst examiniert und erfährt, daß er absichtlich gelogen und doch Lues durchgemacht hat, wenn man einen andern Patienten, der jede Infektionsmöglichkeit leuguet, keinerlei luetische Erscheinungen aufweist, positive Reaktion hat, nach kurzem mit manifesten Luessymptomen wiedersieht, nun, m. H., dann muß man sich schon prinzipiell nicht überzeugen lassen wollen, um sich nicht sagen zu müssen: in solchen Fällen

leistet die Serodiagnose eben mehr wie jede andere klinische Untersuchungsmethode und so wird man auch an solchen Fällen, mögen sie auch noch so unaufgeklärt sein, nicht einfach achtlos vorübergehen können. Aber, m. H., wir brauchen in dieser Frage nicht nur die subjektiven Erfahrungen des Einzelnen sprechen zu lassen. Wir haben auch objektive Beweise und das sind die Untersuchungen der pathologischen Anatomen, die die Serodiagnose am Sektionstische prüften. Fälle, wie sie von Fränkel und Much, Pick und Proskauer, Citron, Fleischmann, F. Lesser mitgeteilt worden sind, Fälle, die in vivo bezüglich Anamnese und Erscheinungen völlig im Stiche gelassen hatten, die positiv reagierten und bei der Sektion sichere Luessymptome darboten, dürften wohl zur Genüge die hohe Bedeutung der Reaktion für die Luesdiagnose beweisen.

Bei sicher nicht-syphilitischen Erkrankungen — und nun berühre ich die erwähnten 3 Ausnahmen — verläuft die Reaktion positiv bei der Framboesie, gewissen Trypanosomenerkrankungen und, wie letzthin behauptet wird, beim Scharlach.

Fälle von Framboesie mit positiver Reaktion sind von mir, von Hoffmann und Blumenthal beschrieben worden, die Trypanosomenuntersuchungen verdanken wir Landsteiner, Müller und Pötzl. Bei der großen ätiologischen Verwandtschaft zwischen Lues und Framboesie und den Beziehungen, in die wir nach unserer heutigen Kenntnis beide wohl zu den Trypanosomenerkrankungen setzen müssen, darf der gleiche Reaktionsfall nicht weiter wundern. Praktisch kommen ja diese Krankheiten, wenigstens in unsern Klimaten, nicht in Betracht. Weit wichtiger sind die Befunde, wie sie von Much und Eichelberg neuerdings beim Scharlach erhoben worden sind. Vorläufig sind die Befunde von Much und Eichelberg noch von keiner Seite bestätigt worden. Wir selbst haben bei Scharlach noch keine positive Reaktion gesehen; dasselbe teilte mir auch Herr Geheimrat Wassermann (zirka 20 Fälle) und Dr. Höhne (5 Fälle) mit. — Aber angenommen die Befunde von Much und Eichelberg lassen sich für einen Teil der Scharlachfälle noch bestätigen! Dann möchte ich es ebenso wie diese Autoren vermeiden, nun etwa aus der positiven Reaktion bei Scharlach auf eine etwaige Spirochaeten- oder

Protozoenätiologie dieser Krankheit zu schließen; ich möchte nur auf die Bedeutung hinweisen, welche die Scharlachbefunde für die praktische Serodiagnose der Lues haben würden. Nun, m. H., ich glaube, die Fälle, in denen die Serumreaktion berufen sein könnte, eine Differentialdiagnose zwischen Scharlach und Lues zu stellen, dürften wohl zu den enormen Seltenheiten gehören. Viel wichtiger ist die Frage: wie lange nach Ablauf des Scharlachs sind die Antikörper noch im Blute nachzuweisen; kann eine jahrelang nach Ablauf des Scharlachs gefundene positive Reaktion noch auf den Scharlach bezogen werden oder beweist sie Lues. — Ich glaube, daß diese Frage gerade bei der akuten Infektion, dem Scharlach, sich leicht klären lassen wird und daß wir aus der Lösung dieser Frage dann Rückschlüsse machen könnten auf einen andern wichtigen Punkt, auf den ich nachher zu sprechen komme: auf die Bedeutung der Antikörper in den Latenzstadien der Lues. Aber, wie gesagt, die ganze Scharlachfrage ist noch nicht spruchreif. Die positive Reaktion beim Scharlach — das geht schon aus den bisherigen Nachprüfungen hervor — gehört, wenn sie überhaupt vorkommt, zu den Ausnahmen und bildet keinesfalls die Regel. Ich halte es daher für völlig unberechtigt, anzunehmen, daß die Scharlachbefunde, selbst wenn sie bestätigt werden, die praktische Bedeutung der Reaktion für die Lues irgendwie in Frage stellen werden.

Wenn ich also, wie ich glaube berechtigt bin, die große Bedeutung der Serumuntersuchung für die Diagnose der Lues als zweifellos hinzustellen — und ich befinde mich dabei in Übereinstimmung mit fast allen Autoren — so kann ich mich vor diesem Kreise über den hohen Wert, den die Methode für die Differentialdiagnose in der Dermatologie hat, kurz fassen. Darf ich Sie nur hinweisen auf die Resultate, die die Methode uns selbst, wie Blaschko, Hoffmann, Lesser, Müller, Höhne u. a. geleistet hat, Resultate, die Sie in den zahlreichen Arbeiten niedergelegt finden.

Aber nicht nur praktische, differentialdiagnostische Vorteile hat uns die Methode gebracht, auch alte strittige Fragen in der Syphilislehre haben eine neue Bearbeitung und Klärung gefunden. Knöpfelmacher und Lehndorff haben die Be-

rechtigung des Collesschen und Profetaschen Gesetzes an der Hand der Serodiagnose studiert und gefunden, daß 78% aller anscheinend völlig gesunder Mütter, die luetische Kinder gebären, zuweilen noch Jahre nach der Geburt positive Reaktion in ihrem Blute aufweisen, daß sie also mit großer Wahrscheinlichkeit nicht immun, sondern latent krank sind.

Ich muß es mir versagen, auf die zahlreichen Untersuchungen einzugehen, die mit Hilfe der Reaktion bei Tabes und Paralyse gemacht worden sind, insbesondere von Wassermann und Plaut, Schütze, Morgenroth und Stertz usw., Untersuchungen, die die postsyphilitische Natur dieser Erkrankungen auf eine noch sichere Basis gestellt haben, als dies bisher alle Statistiken und Erwägungen tun konnten.

Ich kann auch nicht eingehen auf den Wert, den die Serodiagnose in der innern Medizin gefunden, wie dies die Untersuchungen von Citron, Fleischmann, Mühsam und Ziesché gezeigt haben, auf die Erfahrungen, die in der Chirurgie von Karewski und Coenen, besonders bei der Differentialdiagnose: Tumor und Lues, in der Augenheilkunde von Leber und Cohen gemacht worden sind. (Feststellung der Ätiologie von Iritis, Keratitis parenchymatosa, Sehnerven- und Augenmuskelerkrankungen). Ich möchte schließlich noch die Untersuchungen erwähnen, die insbesondere von Pick und Proskauer, Fraenkel und Much, F. Lesser gemacht worden sind, um mit Hilfe der Serodiagnose den Zusammenhang pathologisch-anatomischer Veränderungen, so z. B. der Orchitis fibrosa, der Mesaortitis retratens, der Bantischen Cirrhose mit der Syphilis zu studieren.

Sie sehen also, m. H., die Methode hat bereits eine große Nutzanwendung auf allen Gebieten der Medizin gefunden und ihre Bedeutung dürfte mit den weiteren Erfahrungen immer mehr und mehr steigen.

Wenn ich nun das Auftreten der Reaktion in den verschiedenen Stadien der Lues durchgehe, so ergibt sich folgendes:

Primärstadium: Ich habe bereits in Batavia nachgewiesen, daß es zuweilen gelingt, Antikörper im Serum infizierter Affen zu einer Zeit nachzuweisen, in der von einem Primäraffekt überhaupt noch nichts zu sehen ist. Auch beim

Menschen liegt eine ganze Reihe von Beobachtungen vor, nach denen positive Reaktion in Fällen gefunden wurde, wo erst ganz unscheinbare, klinisch noch nicht zu differenzierende Effloreszenzen vorhanden waren. Im entwickelten Primärstadium findet sich nach unseren Erfahrungen positive Reaktion in zirka 50% der Fälle. Was beweist uns nun die positive Reaktion im Primärstadium? Alles, was wir bisher über derartige Körperreaktionen wissen — und als Ausdruck einer solchen müssen doch die im Luetikerserum auftretenden Stoffe in jedem Falle aufgefaßt werden, spricht dafür, daß derartige Reaktionsprodukte im Blute erst dort in solcher Menge vorkommen, wo der Organismus unter dem Einflusse eines in die Blutbahn eingetretenen Agens steht. Wir dürfen uns also wohl kaum vorstellen, daß die sich an der Infektionsstelle immerhin doch langsam und spärlich entwickelnden Spirochaeten zu Antikörperproduktion Anlaß geben, sondern daß diese erst erfolgt, als der Ausdruck der eingetretenen Generalisation des Virus. Dafür sprechen auch die Tierversuche der Neisserschen Expedition, die gezeigt haben, daß ebenso wie zuweilen Antikörper im Blute vor dem Primäraffekte auftreten, auch die inneren Organe zuweilen bereits zu einer Zeit verimpfbar sind, wo von einem Primäraffekt noch nichts zu sehen ist, daß ferner beim Auftreten des Primäraffekts eine Durchseuchung des Körpers beinahe schon die Regel ist. Aber auch die Beobachtungen von Levaditi und Yamanouchi sprechen dafür, den Antikörperauftritt als das Zeichen der Generalisierung aufzufassen. Diese Autoren konnten nämlich zeigen, daß die Reaktion erst dann positiv wird, wenn die sogenannte Hautimmunität bei Lues eintritt, also eine Reinfektion der Haut nicht mehr gelingt. Fassen wir aber die Hautimmunität als das Zeichen der Allgemeinerkrankung auf und das müssen wir nach den Ergebnissen der Neisserschen Expedition wohl tun, so müssen wir auch den Auftritt der komplementbindenden Substanzen im Serum als das Zeichen der Körperdurchseuchung anerkennen. Diese Erkenntnis gibt uns aber wichtige Folgerungen für die Praxis. Die Blutuntersuchung wird künftighin der Spirochaetenuntersuchung nicht nur als frühdiagnostische Methode an die Seite treten müssen, sie kann uns auch über die bereits voll-

zogene Allgemeinerkrankung des Organismus belehren und unsere Therapie auf eine viel sichere Basis stellen. Wir werden bei positiver Reaktion im Primärstadium nicht nur mit der Behandlung viel zeitiger beginnen können, wir werden auch dort, wo die Reaktion noch nicht positiv ist, also eine Generalisierung des Virus wahrscheinlich noch nicht eingetreten ist, für die Excision viel güngstigere Chancen haben und alles aufbieten, um die Reaktion dauernd negativ zu halten, den Patienten vor einer Durchseuchung zu bewahren. Im unbehandelten Sekundärstadium findet sich nach unserer Statistik positive Reaktion in rund 90% der Fälle, im Tertiärstadium stellt sich die Reaktion auf ca. 70% und geht in den Latenzstadien der Krankheit auf 50% herunter. — Ich lasse hier einige Statistiken folgen:

Positive Reaktion. — Bruck und Stern:

Lues I	48·2%
Lues II	87·1%
Lues III	66·6%
früh latent	50%
spät latent	50%

Citron-Blaschko:

Lues I	90%
Lues II	98%
Lues III	91%
früh latent	80%
spät latent	60%

Fleischmann:

manifeste Luetiker	93·5%
latente Luetiker	52·0%

Hoffmann-Blumenthal:

Lues I	50·0%,
Lues II	82·0%,
Lues III	88·0%,
früh latent	67%,
spät latent	38%,
Latente im allg.	52%.

Groß und Volk:

Lues I	40%,
Lues II	84%,
Lues III	76%,
Latente	30%.

In den Stadien mit Erscheinungen liegt die praktische Hauptbedeutung der Reaktion in ihrem differentialdiagnostischen Wert. Anders in den latenten Stadien der Krankheit. Hier will der Arzt nicht nur wissen: Hat der ohne Erscheinung zu ihm kommende Patient Lues gehabt, sondern hat er noch Lues, spricht die positive Reaktion für noch bestehende Krankheit. M. H.! Experimentell beantworten läßt sich diese Frage mit unseren heutigen Mitteln nicht, wir können nur aus Erfahrungen gewisse Schlüsse ziehen. Und da spricht alles dafür — dafür sprechen unsere Versuche an Affen, der Einfluß der spezifischen Behandlung auf die Reaktion, die Erfahrungen der pathologischen Anatomen und die statistischen Untersuchungen Blaschkos, daß Antikörper sich nur dort im Blute finden, wo auch noch Virus vorhanden ist, und wenn auch versteckt arbeitet. Wir werden also nicht fehl gehen, wenn wir bei latenten Fällen und positiver Reaktion auf noch bestehende Krankheit schließen. Stellen wir uns aber auf diesen Standpunkt — und wir haben, wie gesagt, genügend Gründe dafür — oder drücken wir uns vorsichtiger mit Blaschko aus und sagen: „In Latenzstadien ist eine negative Reaktion günstiger als eine positive", so er-

gibt sich die Bedeutung des Reaktionsausfalles für die Praxis von selbst. Ich stimme Citron bei, wenn er meint, daß in Zukunft zu der chronisch-intermittierenden Behandlung eine chronisch-intermittierende serologische Untersuchung treten muß. Die Fournier-Neissersche Methode hat also jetzt eine objektive Handhabe gewonnen. Und dies führt mich zu dem Einfluß der spezifischen Therapie auf die Reaktion.

So wie die Antikörperkurve nach unseren Untersuchungen am Affen und am Menschen an und für sich schon die Tendenz hat mit der Dauer der Erkrankung abzufallen, so ist der Einfluß der spezifischen Therapie, in dem Sinne eine positive Reaktion in eine negative zu verwandeln, unverkennbar. Das ist eine von allen Autoren mit größerem Material und zuerst von Citron gemachte Erfahrung.

1. Citron:

unbehandelte	Luetiker	und	Tabiker	positiv	. 81%,
behandelte	„	„	„	„	. 65%.

2. Bruck und Stern:

sekund. Lues:	mit	Behandlung	positiv	. . . 45·1%,
	ohne	„	„	. . . 87·1%,
tertiäre Lues:	mit	„	„	. . . 45·4%,
	ohne	„	„	. . . 66·6%,
früh latent:	mit	„	„	. . . 18·7%,
	ohne	„	„	. . . 50·0%,
spät latent:	mit	„	„	. . . 16·9%,
	ohne	„	„	. . . 50·0%.

Es ist also ohne Zweifel ein bedeutender Einfluß der spezifischen Therapie auf die positive Reaktion vorhanden und wir werden daher künftighin als obersten Leitsatz für die Therapie, insbesondere für die Indikationsstellung chronisch-intermittierende Kuren den stellen müssen: eine positive Reaktion

möglichst bald in eine negative zu verwandeln und dauernd negativ zu halten. Ich gebe zu, daß der Therapeut hierbei häufig in eine prekäre Lage kommen wird, denn mit Leichtigkeit und Schnelligkeit gelingt es nicht eine positive in eine negative Reaktion überzuführen, ebensowenig wie es leicht und schnell gelingt einen Patienten von seiner Syphilis zu heilen. Wir werden also niemandem versprechen können, daß seine positive Reaktion verschwindet, ebensowenig wie wir ihm die Heilung versprechen können. Aber wir werden wenigstens das Mögliche tun und dabei, glaube ich, dürfte das einzige objektive Warnungszeichen, die positive Reaktion, das wir heute in Latenzfällen haben, gar sehr in die Wagschale zu werfen sein.

Ich habe bisher immer nur von der Bedeutung der positiven Reaktion gesprochen und darf nun noch ein Wort darüber sagen, wie die negative zu bewerten ist. M. H.! Ebensoviel, wie die positive Reaktion beweist, so wenig beweist die negative. Das ist ein Standpunkt, der von Anfang an von Wassermann, Neisser und mir vertreten worden ist, und den auch wohl alle Autoren heute einnehmen. Wir müssen uns ja immer klar machen, daß das, was wir mit der Reaktion nachweisen, Reaktionsprodukte sind, die der Organismus erst auf die Einwirkung des syphilitischen Virus hin hervorbringt, und wie verschieden die Reaktionsfähigkeit der einzelnen Individuen ist, das wissen wir ja aus so vielen biologischen Erfahrungen. Ich glaube, es hat daher auch wenig Zweck, sich über die sogenannten „Versager" zu wundern und daraus gewagte Schlüsse ziehen zu wollen, also über jene Fälle, die trotz manifester Lues negativ reagieren. Wir müssen uns eben mit der Tatsache abfinden, und ich glaube, wir können mit dieser Tatsache ganz zufrieden sein, daß ca. 10% der Fälle trotz florider Lues negativ reagieren. Das lehrt uns aber, daß wir bei negativer Reaktion nie mit Sicherheit eine bestehende Lues ausschließen, noch gar in latenten Fällen eine definitive Heilung garantieren können. Nun würde es natürlich zu weit gehen, wenn wir der negativen Reaktion in praxi jede Bedeutung absprechen wollten. Wir werden häufig genug in die Lage kommen einer negativen Reaktion, besonders wenn sie öfters auftritt, in

zweifelhaften, klinisch unsicheren Fällen eine gewisse Beweiskraft beizumessen und unsere Therapie in andere Bahnen zu lenken. Solche Fälle sind ja schon genügend beschrieben worden. Ich erinnere z. B. an die Erfahrungen mit der Reaktion in der Augenheilkunde. Wir werden bei latenten Luetikern mit dauernd negativer Reaktion dieses objektive Symptom zur Beruhigung unserer Patienten mit verwerten können und wir werden ferner, das habe ich vorhin schon auseinandergesetzt, den Übergang einer positiven in eine negative Reaktion und die dauernde Erhaltung der negativen als einen wertvollen Maßstab unserer Therapie betrachten müssen.

Darf ich nun noch die wichtige Frage des Ehekonsens streifen? Sollen wir einem Patienten, der nach guter Behandlung jahrelang frei von Erscheinungen geblieben ist und doch noch positive Reaktion hat, die Ehe versagen. Das würde nach der Ansicht wohl aller Autoren entschieden zu weit gehen. Es wird ja dem Arzte sowohl wie dem Patienten entschieden eine große Erleichterung bieten, wenn der Arzt sich dem Patienten gegenüber außer seinen Wünschen und Hoffnungen noch auf das objektive Symptom der negativen Blutreaktion stützen kann; aber auch bei positiver Reaktion können wir ihm nicht vom Heiraten abraten. Wir müssen dann ja allerdings annehmen, daß noch nicht völlige Heilung eingetreten ist, daß noch irgendwo im Körper Syphilisvirus vorhanden ist, wir werden auch energisch auf eine nochmalige Kur dringen, und wenigstens den Versuch machen, die positive Reaktion in eine negative zu verwandeln; aber, m. H., die Erfahrung der Praxis hat ja gelehrt, daß auch solche latent kranke Leute, solche Spirochaetenträger häufig genug ohne jeden Schaden für ihre Frau und Nachkommenschaft in die Ehe gehen können, und so wäre es nicht zu verantworten, wenn wir ihnen allein auf die positive Reaktion hin, von der Ehe abraten wollten.

M. H.! Ich bin am Schluß! Ich habe bei dem großen Material, das heute schon über die Serodiagnostik bei Syphilis vorliegt, manches nicht berühren, das meiste nur streifen können; darf ich aber resumieren:

Die Serodiagnose der Lues durch Komplementbindung nach der von Wassermann, Neisser und mir angegebenen

Methode ist eine spezifische; sie ist nicht spezifisch für den Krankheitserreger, wohl aber für die Krankheit, vielleicht für eine Gruppe von Protozoenkrankheiten, jedenfalls aber eine Reaktion, die uns in der Praxis die wertvollsten Aufschlüsse für die Erkennung und das Wesen der Syphilis geben kann.

Bericht über die Leistungen

auf dem

Gebiete der Dermatologie und Syphilis.

Verhandlungen der Deutschen dermatologischen Gesellschaft, X. Kongress.

Gehalten zu Frankfurt a. M., 8.—10. Juni 1908.

Referent

Dr. **Fritz Juliusberg** (Berlin).

---

1. Sitzung 8. Juni 1908, Vormittag.

Hofrat Professor Dr. Pick (Prag) begrüßt als Vorsitzender der Gesellschaft die Anwesenden und betont, daß, wie der vorige Kongreß zu Bern unter dem Zeichen der Entdeckung der Spirochaete pallida gestanden hatte, diesmal als neue bedeutungsvolle Frage: die Serodiagnostik der Syphilis zur Sprache käme. Er übergibt den Vorsitz an Prof. Dr. Herxheimer (Frankfurt a. M.). Im Namen der Stadt, der Behörden und wissenschaftlichen Gesellschaften rufen Oberbürgermeister Adickes, Dr. Fromm, Dr. Gans, Geh. Rat Ehrlich und Prof. Edinger den Anwesenden ein freundliches Willkommen zu.

1. **Ehrlich**, Paul. Über moderne Chemotherapie.

Der Vortragende geht von seinen bahnbrechenden Untersuchungen über den Zusammenhang zwischen chemischer Konstitution und Wirkung und über die distributiven Gesetze der Arzneimittel aus. Die Übertragung biologisch-chemischer Denkweise auf die Lehre der Infektionskrankheiten zeitigte die Immunitätsforschung und Seitenkettentheorie des Vortragenden. Die Trypanosomenkrankheiten veranlaßten Ehrlich dem Atoxyl seine Aufmerksamkeit zuzuwenden. Es gelang ihm die chemische Konstitution des Atoxyls festzustellen. Er nennt diese Körper jetzt Arsanilsäure = Arsanil. Er stellte zahlreiche Arsanilderivate dar, die teils bes. giftig, teils so gut wie ungiftig sind. Ihre Wirkung auf Versuchstiere ist eigenartig und sehr verschieden. Einige Acetylverbindungen machen Mäuse zu Tanzmäusen, andere machen Icterus etc. Die Sulfatverbindungen des Arsanils sind viel ungiftiger wie NaCl, aber haben keine Heilwirkung. Ein geeigneteres Präparat ist die Acetylarsanilsäure.

Experimentiert wurde an Mäusen, welche mit Trypanosomenstämmen infiziert wurden, die nach 3 Tagen zum Tode führten. Im Reagenzglas wirkte das Arsanil auch in starken Lösungen nicht auf Tryphanosomen; im Mäusekörper wirkt es nicht gleichmäßig. Bei einigen Mäusen ist die Heilwirkung schlecht, bei anderen besser, denn es wirkt nicht das

Arsanil, sondern seine Reduktionsderivate und wie viel von diesen letzteren gebildet werden, hängt von der konstitutionell verschiedenen Reduzierfähigkeit des Organismus ab. Diese Reduktionsprodukte sind viel toxischer wie das Arsanil. Die Mäuse, die stark reduzieren, werden schwer vergiftet, aber ihre Parasiten werden abgetötet.

Weiterhin äußert sich der Vortragende über das Wesen der Wirkung. Nachdem sich zeigte, daß Trypanosomenstämme arsanilfest werden können und, auch auf andere Mäuse übertragen, von Arsanil nicht beeinflußt werden, kam er zu der Vorstellung, daß auch in der Zelle „Chemorezeptoren" vorhanden sein müssen, die eine Avidität zu den Arzneimitteln haben. Es kommt darauf an, für Heilzwecke solche Substanzen auszusuchen, die eine erhöhte Avidität zu den Rezeptoren besitzen. Das ist Ehrlich bei Tieren gelungen. Es gelingt ihm durch eine Injektion schwer mit Trypanosomen vergiftete Mäuse vom sicheren Tode zu retten. Dasselbe gelang ihm beim Kaninchen. Die Forschungsresultate ermahnen uns auch für die Therapie am Menschen gangbare Wege zu suchen.

2. **Albrecht** (Frankfurt a. M.). Zur Systematik der Tumoren.

Der Vortragende erörtert einleitend die von ihm begründete Auffassung aller (gutartigen wie bösartigen) Geschwülste als Organoide, organartige Überschußbildungen. Die Geschwulstlehre wird damit zu einer organologischen und entwicklungsmechanischen; ihre erste Aufgabe ist die Feststellung der Störungen entwicklungsmechanischer Faktoren, welche statt der normalen Organe Geschwülste erzeugen. Die hauptsächlichsten, für die Geschwulstlehre in Betracht kommenden Feststellungen der Entwicklungsmechanik sind folgende:

1. Die Wechselbeziehungen bestimmter Zellenarten, die sich zu Organbildungen vereinigen: Epithel und Mesenchym, Nerven- und Muskelgewebe mit Bindegewebe und Gefäßen usw. In den Adenomen, Adenofibromen und Adenosarkomen liegen verschiedene Grade der Störung dieser Verhältnisse vor.

2. Die Vereinigung gleichartiger und verwandter Gewebe und Organanlagen zur homogenen Verschmelzung (Verwachsung von Carcinom oder anderem Epithel etc.).

3. Die Feststellung über Selbstdifferenzierung und abhängige Differenzierung (Selbstdifferenzierung) in Teratomen, u. a. abhängige Differenzierung wahrscheinlich ausgefallen beim embryogenen Nephrom.

4. Die allmähliche Einengung der Entwicklungsmöglichkeit, die aber weiter ist, als die gewöhnliche Entwicklung.

5. Das Vorhandensein organogener Stoffe, die sowohl quantitäts- als qualitätsbestimmend wirken.

6. Das Liegenbleiben und die Ausschaltung von Zellen.

7. Gesteigerte Avidität von ruhenden Keimen und Embryonal- und regenerierenden Zellen.

Das natürliche System der Geschwülste, das Albrecht vorschlägt, sieht folgende Hauptgruppen vor:

1. Holoblastome: Der ganze Körper ist Ziel der Bildung (Foetus inclusus, hochkomplizierte Teratome).

2. Meroblastome: Bestimmte Regionen (Kopf etc.) sind Gegenstand der Neubildung (Teratome und Teratoide).

3. Onkosen: Systematische Geschwulstbildung (z. B. Neurogliomatosis).

4. Holorganome: (ganze Organe sind Gegenstand der Bildung) z. B. das maligne Nephrom, das Enterokystom, Oophorom, Metrom, Dermatom, Arteriom, Phlebom, Teleangiom etc.

5. Merorganome: Hierher gehört der größte Teil der einfach gebauten Tumoren. Die charakteristischen Eigentümlichkeiten des Organs

und Organoids sind im Namen hervorzuheben: Nephroadenom, Hepatadenom, Hidradenom, Cavernom etc.

6. Hamartome: Um einen der Organbestandteile ist eine abnorme Menge, ev. Art gebildet (Ham. fibrocanaliculare renis, H. haematoplasticum hepatis u. a.).

Für die Geschwulstlehre ist die Erforschung der äußeren Ursachen wenig, die der inneren in erster Linie wichtig. Erst mit ihrer Erforschung in Geschwulstlehre und anderen Gebieten der Pathologie wird unser Zeitalter mit Recht das ätiologische heißen.

3. **Hammer** (Stuttgart). Vererbung in der Ätiologie von Hautkrankheiten.

Der Vortragende weist auf die Möglichkeit hin, die Mendelschen Vererbungsgesetze auch für die Klärung der Vererbung gewisser Hauterkrankungen in Anwendung zu bringen. Er erörtert eingehend die Prävalenzregel und das Spaltungsgesetz dieses Autors. Die Hauterkrankungen, die auf diese Gesetze hin zu prüfen sind, wären die Neurofibromatose, das Keratoma hered., die Ichthyosis, die Epidermolysis bullosa hered. etc.

4. **Bloch**, Bruno (Basel). Über Hautimmunität.

Das Studium der Hautimmunität hat sowohl praktische (Lues, Tuberkulose) wie theoretische (cf. v. Picquet: über Allergie) Bedeutung. Weitaus das geeignetste Objekt für derartige Untersuchungen ist nach Experimenten von Bloch und Massini die Trichophytie und zwar besonders ein eigentümlicher, dem Achorion Quinckeanum nahestehender Stamm, der auf künstlichem Nährboden reine Trichophytoneigenschaften zeigt, auf die Haut der Tiere oder Menschen verimpft eine typische, in 3—5 Wochen heilende Krankheit erzeugt, die im wesentlichen in starker herdförmiger Infiltration und Scutulabildung besteht. Es zeigte sich die Tatsache, daß Meerschweinchen, die bei erster Inokulation stets positiv sich verhielten, durch einmaliges Überstehen dieser Mykose gegen jede Neuimpfung völlig immun wurden. Die Tatsache beweist, daß vom rein lokalen Krankheitsherd Stoffe (Toxine?) resorbiert werden, die zu einer Umstimmung sämtlicher Körper(resp. Haut-)zellen führen.

Nur nach kutaner Impfung tritt die Immunität ein, nicht nach subkut. oder intraperit. Einverleibung der Pilze. Der Grund dafür liegt wohl darin, daß die Hautpilze zum Wachstum reichlich O bedürfen, diese Bedingung aber im Innern des Organismus nicht in genügendem Grade finden. Auch andere Trichophytonarten (Tr. gypseum und Microsporon canis) haben die Fähigkeit, Immunität zu erzeugen. Es handelt sich also vielleicht um eine allen pathog. Trichophytonpilzen zukommende Eigenschaft. Die Immunität ist nicht streng spezifisch. Inokulation einer Art schützt auch vor Erkrankung mit der anderen, obgleich die Pilze sehr different sind, einer sogar zu den Favuspilzen gerechnet wurde.

Es ist nach Versuchen und klin. Erfahrungen sehr wahrscheinlich, daß auch beim Menschen Immunität nach Überstehen einer (tiefen) Trichophytie eintritt. Die Immunität tritt etwa am 8.—12. Tage der Erkrankung ein, sie dauert nach den am weitesten zurückliegenden Versuchen bereits 2 Jahre.

Eine weitere Versuchsreihe stützt die Anschauung, daß von einem Trichophytieherde resorbierte Substanzen eine Allergie sämtlicher Hautzellen hervorrufen. Es gelingt in Analogie mit v. Picquets Cutisreaktion bei Tuberkulose, bei an Trichophytie Leidenden mit Trichophyton-Maltosekulturen von mindestens 2 Wochen Alter an jeder Stelle der Hautoberfläche typische Cutisreaktionen zu erzeugen. Auch diese Allergie ist, wie die Immunität nicht streng spezifisch. Als wichtig ist hervorzuheben, daß die Allergie bestehen bleibt, nachdem die ursprüngliche Krankheit längst abgeheilt ist, also streng genommen, nur beweist, daß

der Mensch einmal trichophythiekrank war, nicht aber, daß er es noch ist. Vielleicht gilt das auch für die Cutisreaktion bei Tuberkulose.

---

2. Sitzung, 8. Juni, Nachmittag.

1. **Fabry** (Dortmund). Demonstration eines Falles von Blastomykose der Haut.

Der Fall ist vor einigen Jahren im Archiv f. Dermat. publiziert, besteht seit 10 Jahren, wird 4 Jahre von Fabry beobachtet.

Mit dem wohlcharakterisierten Bilde der Mycosis fung. hat sein Fall nichts zu tun. Klinisch hebt F. das Gebundensein aller Grade der Erkrankung an die Talgdrüsen hervor. Von den kleinen Primäreffloreszenzen — um die Talgdrüsen gelagerte Knötchen — bis zu recht ausgedehnten Tumoren finden sich alle Übergänge. Auch histologisch ist Eiter und Infiltrationsherd an die Talgdrüsen gebunden. Das Infiltrat besteht aus Lymphocyten, Leukocyten, zahlreichen Riesenzellen mit wandständig und zentral gelegenen Kernen. Die Infiltrationstumoren zeigen an vielen Stellen spontanen Durchbruch. An den Durchbruchsstellen hochrote himbeerähnliche Granulationen. In dem Sekret hat F. bei sehr häufigen Untersuchungen nur zweimal spärlich Hefezellen gefunden.

Bezüglich der ätiologischen Bedeutung der Hefebefunde betont F., daß wenn es Erkrankungen durch pathogene Hefen gibt, wahrscheinlich auch verschiedene Arten und verschiedene Krankheitsformen vorkommen. In der Literatur finden sich 2 verschiedene Typen der Blastomycosis cutis. In der einen Gruppe findet man leicht zahlreiche Hefen, bei der anderen ganz wenige und spärliche. Dazu gehört offenbar dieser Fall.

Reitmann (Wien) hat ähnliche Fälle gesehen, als Acne aggregata bezeichnet.

Fabry hält mit Rücksicht auf den Hefebefund an seiner Diagnose fest.

2. **Fabry** (Dortmund). Demonstration eines Falles von Pemphigus foliaceus.

Der Fall ist bereits im Archiv f. Dermat. (Festschrift f. Doutrelepont) ausführlich beschrieben. Die Krankheit besteht jetzt $7^1/_2$ Jahre, das Befinden ist gut. Die Therapie bestand in Bädern, indifferenten Salben und Röntgenbestrahlungen der Milz. Die Haut blieb frei, doch trat zweimal nur wenige Tage bestehender hämorrhagischer Harn auf, zurückzuführen auf Blaseneruptionen der Blasenschleimhaut. Auch bestand durch Blasenbildung der Cornea wiederholt Keratitis.

Diskussion. Ledermann (Berlin) sah ähnlichen Fall, der nach Blasenbildungen jetzt ein Bild bietet, das der Pityriasis rubra ähnelt, und sich wohl fühlt.

Hoffmann (Berlin) frägt an, ob framboesiforme Wucherungen aufgetreten sind. Er sah bei einem P. foliaceus Wucherungen derart in der Achselhöhe, darin zahlreiche grobe Spirochaeten.

Jesionek (Gießen). Blutbefund?

Fabry (Dortmund). Der Blutbefund war normal. Ein Auftreten von Epithelverlust mit sekundärer Wucherung der Cutis — Übergang zum P. vegetans hat er nicht gesehen, dagegen bestand stets die größte Epithelwucherung und Infiltration in den Achselhöhlen und Inguinal-

falten; er meint, daß die Gefahr eines derartigen Überganges stets besteht und nur durch geeignete Verbände zu verhindern ist. Fabry hat diese Frage des Überganges schon in seiner Arbeit betont.

3. **Veiel** sen. (Canstatt) demonstriert einen Fall von Xanthom entumeur.

Das junge Mädchen zeigt an Ellbogen und Knien seit Kindheit die gelben harten Tumoren, bes. groß am Ellbogen. Es bestanden Geräusche an Herzspitze und Aorta. Aber die Beobachtung zeigte, daß es sich um anämische Geräusche handelte. Zuckerausscheidung bestand nie.

4. **Veiel** jun. (Canstatt). Demonstration eines 20jährigen Patienten mit Lupus erythematosus des Gesichtes, des behaarten Kopfes und des harten Gaumens.

Der Fall ist dadurch interessant, daß einige der erkrankten Stellen, so besonders um den Mund und auf der Nase infolge eines starken Ödems polsterartig aufgetrieben waren und daß gerade diese ödematösen Stellen in wenigen Wochen unter einer milden Weißpräzipitat-Wismut-Vaseline (1 : 1 : 18) abgeheilt sind.

5. **Müller Max** (Metz) demonstriert einen Fall von Acanthosis nigricans.

Die Erkrankung besteht seit dem dritten Lebensjahr. Zeitweise kam es zu Blasenbilung.

Diskussion. Jadassohn (Bern) hält den Fall nicht für eine Acanthosis, sondern für eine Ichthyosis paratypica. Dafür sprechen auch die Blaseneruptionen. Es handelt sich um ein Keratoma hered. mit Blasenbildung.

Herxheimer (Frankfurt a. M.), Bettmann (Heidelberg), Arning (Hamburg) schließen sich dem an. Letzterer betont, daß die schwarze Farbe des Falles nicht Pigment, sondern die Farbe der dicken Hornhaut darstellt.

6. **von Broich** (Elberfeld) demonstriert einen Fall von Psorospermosis follicularis Darier.

Der Fall begann 1899 mit warzenartigen, schwarzbraunen dichtgesäten Effloreszenzen auf dem Kopf, speziell an der Haargrenze und an der Oberlippe; dann wurde der Rücken befallen. Arsen intern, Chrysarobin, Schwefel, Teer, Pyrogallussäure kutan war ohne Wirkung. Später folgte ein starker Fortschritt des Leidens. Die Talgdrüsenausscheidung wurde vermehrt, es trat starker Fettgeruch auf. Behandlung mit Thermokauter als erfolglos wieder aufgegeben.

Diskussion. Herxheimer (Frankfurt a. M.) hat 2 Fälle der Darierschen Dermatose mit Thermokauter geheilt. Bettmann (Heidelberg) sah unter Thyreoidin Besserung. Jacoby (Freiburg i. B.) sah unter Jodothyrin keine Besserung, weist auf zeitweises spontanes Zurückgehen hin. Ehrmann (Wien) sah Schwinden unter Lebertran. Einer seiner Fälle hatte Drüsenschwellungen, deren Vergrößerung mit Exacerbation des Hautleidens zusammenfiel. v. Broich (Elberfeld) sah auch Schwankungen bei seinem Fall.

7. **Kutznitzki** (Köln) demonstriert einen Fall von Elephantiasis, besonders interessant durch Atrophie der Handknochen.

Diskussion. Merk (Innsbruck) und Oppenheim (Wien) halten den Fall für Neurofibromatose. Ehrmann (Wien) betont, daß auch die psychischen Eigenschaften des Patienten für diese Diagnose sprechen.

8. **Hoffmann** (Berlin) demonstriert aus der Berliner Universitätsklinik einen Fall von chronischem Rotz.

Die Affektion, lokalisiert in Mund und Rachenhöhle, besteht seit 2 Jahren; die Diagnose wurde durch Kultur und Tierüberimpfung verifiziert. Der Patient hatte einen Herd am Arm, der als Tuberkulose aufgefaßt und chirurgisch behandelt wurde. Der Vater des Pat. starb der Anamnese nach an akutem Rotz.

Diskussion. Kreibich (Prag) beobachtete einen Fall von akutem Rotz. Es handelte sich um ein diffuses Exanthem, beginnend als bläulichrote Knötchen, die sich in Pusteln umwandelten. An diese schlossen sich toxische Erytheme. Das Gesicht war stark beteiligt. Es erfolgte Exitus. Im Deckglaspräparate fanden sich keine Bazillen, aber es gelang Kulturen herzustellen. Eingang der Inf. war ein rhagadiformes Ekzem. Der Pat. hat mit kranken Meerschweinchen gearbeitet.

Hoffmann (Berlin) fügt hinzu, daß die menschliche Infektion meist auf kranke Tiere zurückzuführen sei. Die Geschwüre heilen gut auf Jodkali und Hg.

9. **Hoffmann** (Berlin) demonstriert aus der Berliner Universitätsklinik einen Fall von Lichen sclerosus (bereits gezeigt auf dem internat. Kongreß zu Berlin). Er weist auf den Lichen albus von Zumbusch hin und frägt, ob sein Fall dem von Zumbusch gleiche.

Diskussion. Ehrmann (Wien) bemerkt, daß die frischen Stellen bei diesem Fall dem von Zumbusch ähneln, aber der Fall von Z. hatte keine Involutionserscheinungen. Reitmann (Wien) bemerkt, daß der Fall von Z. keine Planus-Knötchen hatte und auch histologisch kein Infiltrat gezeigt hat. Arning (Hamburg) zeigt die Moulage eines ähnlichen Falles. Eigentümlich ist, daß die Effloreszenz schon beim ersten Auftreten ganz dunkel pigmentiert ist. Histologisch ist es ein sicheres Lichen planus. Jadassohn (Bern) hat in seinem Referat im Zentralblatt für Chir. über den Fall Zumbusch die Analogie dieser Fälle mit gewissen Fällen von Sclerodermie circumscripta betont. Hoffmann (Berlin) betont, daß histologisch sein Fall, der in der Dermat. Zeitschrift XII, Heft 10 beschrieben ist, dem Fall von Zumbusch so weit entspricht, daß eine Abtrennung nicht gerechtfertigt erscheint.

10. **Halle** (Berlin). Demonstration eines Falles von Sklerödem aus der Berliner Universitätshautklinik.

Ein 45jähriger Mann, 1906 an Influenza erkrankt, bekam im Anschluß daran Anschwellung der Haut des Gesichts, des Nackens, des Rumpfes und der Arme. Es handelte sich im wesentlichen um ein tiefgelegenes Ödem, gut unterscheidbar von der Sklerodermie. Besserung durch Bäder und Massage; Fibrolysin ohne Wirkung.

Diskussion. Blaschko (Berlin) bemerkt, daß der vorgestellte Fall zeigt, daß Buschkes Benennung Sklerödem das Wesen der Erkrankung nicht kennzeichnet. Die Erkrankung ist völlig different von der Sklerodermie. Es spricht alles für eine Erkrankung der Hautgefäße (flüchtige annuläre Erytheme, Dermographismus). In einem seiner Fälle bestand auch eine Hyperplasie der Thyreoidea. Bettmann (Heidelberg) sah einen ähnlichen Fall im Anschluß an Influenza mit auffallenden Schwankungen des Körpergewichtes.

11. **Halle** (Berlin) demonstriert einen Fall von Erythema elevatum et diutinum aus der Berliner Universitätshautklinik.

3jähriger Knabe, bei dem nach Angabe des Vaters vor 6 Mon. eine Anzahl von Knoten auf dem Handrücken auftraten, die sich allmählich ohne subjektive Beschwerden vergrößerten. Mikroskopisch Bild der chron. Entzündung.

12. **Jacoby** (Freiburg i. B.) demonstriert einen Fall von Mycosis fungoides.

Die Erkrankung besteht seit 20 Jahren. Seit 1 Jahr Schwellung der Lymphdrüsen. Ein Tumor hatte sich geöffnet und entleerte bis 60 *ccm* Serum in 24 Stunden. Die Blutuntersuchung ergab normalen Befund (nur geringe Vermehrung der Leukocyten). Jetzt sind am Stimmband ähnliche Prozesse aufgetreten. Ein exzidierter Tumor ergab ein Mycosis fung. ähnliches Bild.[1])

Diskussion. Finger (Wien) schließt sich der Diagnose an. Auch er sah so starke Serumentleerung aus durchgebrochenen Tumoren. Arndt (Berlin) widerspricht der Diagnose, betont den Mangel des Juckens. Histologisch spricht das Freibleiben der pars papillaris gegen Mykosis. Auch die Menge der Plasmazellen spricht vielleicht dagegen. Vielleicht handelt es sich um eine Form der sarkoiden Tumoren. Herxheimer (Frankfurt) hält die Histologie nicht für Mykosis atypisch. Spiegler (Wien) schließt sich Jacoby an. Neisser (Breslau) schließt sich Jacoby an, er schlägt therapeutische Versuche vor. Juliusberg (Berlin) sah Zurückgehen von sicherer Mycosis fung. nach Arseninjektionen. Saalfeld (Berlin) empfiehlt Chinin und Schiff (Wien) bemerkt, daß auch nach Röntgenstrahlen Rezidive vorkommen.

13. **Baum** (Berlin) stellt ein junges Mädchen mit Lichen ruber annularis vor, der hauptsächlich in der Taillengegend lokalisiert war. Die einzelnen Effloreszenzen heilten nach Art der Anetodermien mit schlaffer erhabener Narbe ab, bedingt durch Schwund des elastischen Gewebes. Pat. hatte früher Spitzenkatarrh.

Diskussion. Oppenheim (Wien) weist auf ähnliche Fälle von Atrophia cutis maculosa hin, doch ist hier die Diagnose Lichen ruber zweifellos.

Jadassohn (Bern) bemerkt, daß der Lichen ruber, wie andere Hautkrankheiten, zu rein sekundärer Anetodermie führen kann.

14. **Baum** (Berlin) demonstriert einen jungen Mann, bei dem sich seit dem 12. Lebensjahr eine Porokeratosis Mibelli entwickelt hat. Die Lokalisation der Affektion ist halbseitig und gewissen Nervenbahnen entsprechend nach Art der Naevi unius lateris. Die Affektion ist noch progredient und hat im Laufe der Jahre nacheinander verschiedene Nervengebiete am Arm, Rumpf und Bein der linken Seite befallen.

Diskussion. Arndt (Berlin) bestätigt die Diagnose, er sah zwei Fälle ohne Systematisierung.

15. **Salomon** (Coblenz). Chininintoxikation bei Lupus eryth. mit Purpura haemorrhagica des Gesichts und der Unterschenkel, Blutungen der Conjunctiva, Mundschleimhaut, das Darmes, Haematurie, Hae-

[1]) Der Fall kam einen Tag später unerwartet zum Exitus. Es fand sich eine alte Pericarditis und Endocarditis. Im Larynx Knoten mit Ödem, die offenbar den Tod herbeiführten.

matemesis, Atemnot nach einer Dosis von 0·3 + 0·15 innerhalb 24 St. Früher wurde Chinin gut vertragen. Die Blutungen im Gesicht hielten sich streng an die Lupus eryth.-Stellen. Auch bei 2 intravenösen Chinin-Injektionen nach Lenzmann sah Salomon üble Zustände (Besinnungslosigkeit, Atemnot, Brechreiz).

---

3. Sitzung, 9. Juni, Vormittag.

1. **Herxheimer** (Frankfurt a. M.) demonstriert

a) einen Fall von Pseudoalopecie atrophicans Brocq,

b) zwei Fälle von Lupus disseminatus miliaris (follicularis),

c) einen Fall von Dermatitis herpetiformis Duhring,

d) einen Fall von Dermatitis atrophicans eczematoides. Nässendes Ekzem, das auf Kopf und Augenbrauen Atrophie mit Haarverlust hinterlassen hat,

e) einen Fall von Naevus lymphangiomatodes.

2. **Neisser** (Breslau). Bericht über die in Java angestellten experimentellen Syphilisforschungen.

Aus den ausführlichen in Thesen zusammengefaßten Ausführungen Neissers seien folgende Hauptpunkte hervorgehoben: Während für gewisse therapeutische Fragen Kaninchen verwertbar sind, sind nach wie vor für die evperimentelle Syphilisforschung die geeignetsten Tiere die höheren Affen. Die niederen Affen können um die Primäraffekte lokalisierte Rezidivausschläge aufweisen, disseminierte sekundäre Eruptionen kommen bei den Schimpansen und Gibbons in typischer Weise, bei gewissen Paviansarten andeutungsweise vor.

Eine Verschiedenartigkeit der Virulenz kann nicht zur Erklärung der Verschiedenartigkeit des Verlaufs der Syphilis herangezogen werden. Letztere beruht entweder auf der wechselnden Quantität der bei der Infektion eindringenden Spirochaeten oder in höherem Grade auf der Verschiedenheit der Disposition bei den einzelnen Rassen oder Individuen.

Da, wo die Excision des Primäraffektes keinen Erfolg hat, lokale Rezidive in der Excisionswunde eintreten, ist besonderer Wert auf die Methodik der örtlichen Heilversuche zu legen. Die Excision muß möglichst weit im Gesunden erfolgen und mit einer Ätzung kombiniert werden.

Zur Desinfektion post und ante coitum empfehlen sich besser noch als Metschnikoffs 33%ige Kalomellanolinvaseline, 33%ige Kalomelsalben mit Kochsalzlösung, 2—3‰ Sublimat- und Sublaminlösungen, 10%ige Chinin-Glyzerin-Wasserlösungen, 50%iges Isoformglyzerin.

Es scheint, daß der menschliche Körper einen günstigeren Nährboden für die Entwicklung der Spirochaeten bietet, es sind deswegen auch die Resultate der Versuche durch Zerstörung des Virus an der Eingangspforte die Lues zu koupieren, beim Menschen viel schlechter, als bei den niederen Affen.

Quecksilber und eine Anzahl Arsenpräparate können die Syphilis niederer Affen ganz ausheilen. Diese Präparate wirken auch auf latenten Virus. Auch Jodpräparate sowie Chinin wirken heilend, aber in geringerem Grade wie Hg und As. Eine Präventivheilung konnte nicht durch Hg, sondern nur durch Atoxyl resp. Acetyl-Atoxyl erzielt werden.

Weiter weist Neisser auf das Acetyl-Atoxyl Ehrlichs hin. Es ist viel ungiftiger wie das bisherige Atoxyl und unzersetzlich, daher

beliebig oft durch Kochen sterilisierbar. Bisher bestanden seine Kuren aus 20 Inj. à 0·6. Die Injektionen wurden jede Woche an 2 aufeinander folgenden Tagen gegeben.

Doch mahnt Neisser, das sicher erprobte Hg nicht etwa zu Gunsten des noch nicht genügend erforschten Acetyl-Atoxyls zu vernachlässigen, sondern beide Mittel zu kombinieren.

Die Hg-Kuren müssen energischer gestaltet werden als bisher. Der örtlichen Therapie ist große Aufmerksamkeit zuzuwenden, da solche örtliche Spirochaetenansiedlungen lange Zeit sich halten können, um dann zu späteren Rezidiven Veranlassung zu geben. Der Primäraffekt ist auch bei stattgehabter Allgemeindurchseuchung möglichst zu entfernen, denn er ist die wesentlichste Spirochaetenvermehrungsstätte und die Hauptquelle der die Metastasierung bedingenden Spirochaeten.

3. **Bruck** (Breslau). Über Serodiagnostik bei Syphilis. Unter den 4 versuchten biolog. Verfahren zur Serodiagnostik der Syphilis eignet sich für praktische Zwecke nur die von Wassermann, Neisser, Bruck angegebene Komplementbindungsmethode. Zwei Fragen stehen noch zur Diskussion: 1. Worin besteht das Wesen der Reaktion und 2. wozu berechtigt uns eine positive Reaktion in der Praxis.

ad 1. Die Reaktion wird ausgelöst durch das Zusammenwirken eines normalen alkohollöslichen Körperstoffes, der wahrscheinlich in die Gruppe der Lipoide gehört und einer nur im Luetikerserum befindlichen Substanz. Die nähere Bestimmung dieser Lipoide (Lecithin, gallensaure Salze, oleinsaures Natron) weist darauf hin, daß diese Substanzen zu der Reaktion in Beziehung stehen; eine völlige Erklärung des Wesens derselben ist noch nicht gefunden; für die praktische Ausführung muß man sich vorläufig noch an die Organextrakte halten. Bruck empfiehlt ausschließlich syphilitische Organextrakte zu verwenden.

ad 2. Positive Reaktion beweist sicher Lues. 90% aller manifester Syphilitischen reagieren positiv. Sonst findet sich positive Reaktion bei Nichtsyphilitischen nur bei Framboesie und Trypanosomenkrankheiten. Muchs und Eichelbergs Befunde bei Scharlach konnte Vortragender, wie Wassermann und Hoehne, noch nicht bestätigen.

Praktische Verwendung für die Differentialdiagnose fand die Serodiagnostik bisher in der Dermatologie, inneren Medizin, Chirurgie, Ophthalmologie, Neurologie. Ferner wurde mittelst der Serodiagnose die Berechtigung des Collesschen Gesetzes, die Beziehungen der Tabes, Paralyse und gewisser path.-anat. Veränderungen zur Syphilis studiert.

Im Primärstadium fand sich pos. Reaktion in ca. 50%. Sie beweist hier Generalisation des Virus und gibt Aufklärung über Behandlungsbeginn. Excisionserfolg etc.

Im Sekundärstadium fand Vortragender die Reaktion positiv in 90%, in Tertiärstadien in 70%, im Latenzstadium in 50%.

Positive Reaktion im Latenzstadium spricht für noch bestehende Krankheit. Eine chronische intermittierende serolog. Untersuchung hat daher in Zukunft die Indikation für chron. intermittierende Kuren im Latenzstadium abzugeben. Ein Einfluß der spez. Behandlung auf die pos. Reaktion ist unverkennbar und man muß daher den Übergang der pos. Reaktion in eine negative als einen wertvollen Maßstab der Therapie betrachten.

Auf die negative Reaktion hin kann nie die Diagnose: Nicht-Lues oder eingetretene Heilung gestellt werden. — Hie und da sind aber auch negative Reaktionen, bes. wenn sie häufiger negativ verlaufen sind, in praxi verwertbar. Allein auf die positive Reaktion hin die Ehe zu verbieten, hält Vortr. für nicht statthaft.

Diskussion. Hoffmann (Berlin) hat bei Affen durch Impfung in den Hoden positive Resultate erzielt. Beim Affen konnte auch an der

Mamilla ein Chancre successif erzielt werden. Was den Einfluß der Syphilis in den Troppen betrifft, so fand er bei einem Neger 17 Jahre post inf. positive Serumreaktion. Er ist für möglichste Präventivbehandlung. Doch hat eine Reihe so behandelter Fälle später positive Serumreaktion gezeigt. Er nimmt gerne Kalomel und gestaltet die Kur länger. Er plädiert für die Überlegenheit des Spirochaetenbefundes beim Primäraffekt gegenüber der Serumreaktion. Er empfiehlt das Serum mittelst Klappschen Saugnäpfen aus den Effloreszenzen zu aspirieren.

Sachs, Hans (Frankfurt a. M.). Die Serodiagnostik hat sich auch im Institut für exp. Therapie in Bezug auf klin. Spezifizität und Zuverlässigkeit in gemeinsammen Arbeiten mit Dr. Höhne und Dr. Altmann aufs beste bewährt. Die von Much und Eichelberg mitgeteilten positiven Ergebnisse bei Scharlach dürfen bei der Seltenheit der Differentialdiagnose nicht ernstlich ins Gewicht fallen. Außerdem ist die Richtigkeit dieser Befunde noch nicht ohne Zweifel. Ev. haben Abweichungen in der Technik Muchs und Eichelbergs Ergebnisse veranlaßt. Jedenfalls dürfte die von ihnen benützte Serummenge (0·3 ccm) doch etwas zu hoch sein. Oft wird übersehen, daß der Extrakt an und für sich hämolytisch wirken kann; die hämolyt. Wirkung des Extraktes kann aber eine scheinbar einwandfreie Kontrolle mit doppelter Extraktmenge vortäuschen.

Sachs' Bemerkungen über die Sicherheit der Serodiagnostik beziehen sich ausschließlich auf die Wassermannsche Komplementbindung. Die verschiedenen Ausflockungsreaktionen haben nicht gehalten, was sie versprachen. In Bezug auf die neueste Phase, die von Porges, Elias, Neubauer und Salomon vorgeschlagene Ausflockung des glykocholsauren Natrons bleiben ausgedehnte Erfahrungen abzuwarten. Die lange Beobachtungszeit (16—20 St.) ist nicht viel versprechend.

Gemeinsam mit Altmann hat Sachs auf den Einfluß der Alkaleszenz bei der Komplementbindung aufmerksam gemacht. Alkali hebt die Reaktion auf. Salzsäure verstärkt sie. Dementsprechend wirken auch aktive Sera dank ihrer geringeren Hydroxylionenkonzentration (v. Liebermann) fast stets stärker als die bei 55° inaktivierten und in 34 Fälle von sicherer Syphilis trat bei Verwendung des aktiven Serums positive Reaktion ein, während die inaktivierten Sera negativ reagierten. Trotzdem ist Ersatz des inaktivierten Serums durch das aktive noch nicht zu raten, weil auch in einigen Fällen, wo Syphilis anscheinend nicht vorlag, das aktive Serum positiv reagierte, allerdings nur mit ziemlich hohen Extraktmengen. Jedenfalls kann aber ein Parallelversuch mit aktivem Serum eine gute Kontrolle für negative Reaktionen darbieten. Ev. kann man durch eine niedriger gewählte Inaktivierungstemp. die Versuchsbedingungen günstiger gestalten. Bei weiterem Erhitzen über 55° nimmt nämlich die Reaktionsfähigkeit des syph. Serum sukzessive ab und bei halbstündigem Erhitzen auf 62° ist sie in der Regel völlig aufgehoben.

Der letztere Umstand ist theoretisch von gewissem Interesse. Die Temp. von ca. 62° scheint für die Reaktionsfähigkeit des Serums mit den Lipoiden gewissermaßen kritisch zu sein. Wir wissen ja schon durch

Kyes, daß das Lecithin des Serums durch Erhitzen auf 62° und höhere Temp. für Cobragift „disponibel" wird. Bestandteile des Serums werden also durch diese Temp. so verändert, daß sie mit dem Lecithin nicht reagieren. In analoger Weise sehen wir, daß die Wassermannsche Komplementbindung, bei der es sich ja auch um eine Reaktion zwischen Serumbestandteilen und Lipoiden handelt, bei 62° aufgehoben wird. Berücksichtigt man ferner, daß nach Moll beim Erhitzen über 60° die Eiweißstoffe des Blutserums im Sinne einer Bildung von Alkalialbuminaten denaturiert werden, so hat es den Anschein, als ob das Eiweiß durch die Alkalialbuminatbildung die Reaktionsfähigkeit mit den Lipoiden einbüßt. Der Umstand ferner, daß Säure die Reaktion verstärkt, könnte vielleicht zu der Vermutung führen, daß eine Denaturierung im Sinne von Acidalbuminbildung die veränderte Reaktionsfähigkeit des Serums veranlaßt. Dabei wäre zu berücksichtigen, daß die Alkalialbuminatbildung leichter und rascher erfolgt als die Bildung von Acidalbumin und daß dementsprechend im Reagenzglase das Aufheben der Reaktion durch Alkali leichter gelingen müßte, als das Zustandekommen der Reaktion durch Säure. Weitere Untersuchungen werden in dieser Hinsicht Aufklärung bringen müssen.

Zum Schlusse weist Sachs auf eine kleine Maßnahme hin, durch welche die alkoholischen Organextrakte verbessert werden können. Er bewahrt die Extrakte in der Kälte (— 10°) auf. Dabei entstehen nicht unerhebliche Ausfällungen. Filtriert man von diesen in der Kälte ab, so erweist sich das Filtrat sehr oft für die Komplementbindung geeigneter als der ursprüngliche Extrakt. Es kann allerdings dabei vorkommen, daß das Filtrat an hämolytischer Wirkung etwas zugenommen hat. Jedenfalls scheint es, daß der in der Kälte ausfallende Niederschlag Stoffe enthält, welche das Zustandekommen der Wassermannschen Komplementbindung etwas hemmen.

Kreibich (Prag) berichtet über weitere Resultate, die Klausner mit der von ihm angegebenen Syphilisserum-Reaktion, id est Zusatz von 0·7 dest. H_2O zu 0·2 Serum, an seiner Klinik erzielt hat. Untersucht wurden bisher 417 Pat., 300 Luetiker, 117 Nichtsyphilitische. Von den 300 Luetikern hatten 267 rezente Symptome. Sie gaben mit 2 Ausnahmen positive Resultate. Von den 265 positiven Fällen waren 101 Sklerosen und erste Exantheme, 144 rezente Rezidivlues, 20 Fälle von Lues gummosa. Bei frischer Lues trat die Reaktion in 5—6 Stunden, bei Rezidivlues und Lues gummosa in 7—9 Stunden auf. Es gibt eine Zeit, wo bei bestehender Sklerose die Reaktion noch nicht vorhanden ist, dann erst in 12 Stunden und schließlich in 5—6 Stunden auftritt. Am raschesten trat die Reaktion bei Frühgummen, also Sekundärprodukten, ein. Von 33 symptomlosen Luetikern gaben 9 die Reaktion.

Was den Einfluß der Hg-Therapie auf die Reaktion betrifft, so läßt sich sagen, daß sie dieselbe anfangs verzögert und endlich, nach etwa 40 Einreibungen, zum Schwinden bringt.

Von 117 Nichtluetischen reagierten positiv: 5 Fälle von Typhus abd. auf der Höhe des Fiebers (2 entfieberte waren negativ); positiv waren ferner 3 Fälle von croupöser Pneumonie, 5 Fälle von ausgebildetem Lupus, 1 Fall von Psoriasis. Die Reaktion ist somit für Lues nicht spezifisch, aber in hohem Grade charakteristisch.

Was das Wesen der Reaktion anbetrifft, so liegt nahe, daß es sich bei dem Präzipitate um Fibrinogenreste und Fibrinoglobulin handelt, welche im Luetikerserum in größerer Menge oder leichter ausfällbarer Form vorhanden sind, als im Serum normaler. Löst man das gewaschene Präzipitat in 10%iger Kochsalzlösung auf, so wird bei 28·5 Sättigung mit konz. Amonsulfatlösung das gesamte Eiweiß gefällt.

Die Reaktion gelingt nur bei frischen und hämoglobin- und fettfreien Seris.

Hoehne (Frankfurt a. M.) hat im Institut für experimentelle Serumtherapie zusammen mit Prof. Sachs und Altmann Versuche angestellt über den Einfluß der spez. Therapie auf die Wassermannsche Reaktion. Die Resultate waren:

1. Pat., die vor der Therapie negativ reagierten, haben niemals wieder im Laufe der Behandlung positiv reagiert;

2. eine große Reihe reagierte vor der Therapie positiv, später dann negativ. Die Zeit zur Erwerbung der negativen Reaktion war sehr verschieden;

3. ein Teil zeigt im Laufe der Therapie eine Abschwächung der positiven Reaktion;

4. eine Gruppe reagierte vor wie nach der Therapie stark positiv.

Auch über die jüngst von Blumenthal und Wile angegebene Verwendung des Urins zur Serumreaktion wurden Untersuchungen angestellt. Hämolyse tritt auch bei Verwendung des Urins allein ohne Extraktzusatz ein. Eine Übereinstimmung der Urine mit der komplementbindenden Kraft des Serums konnte nicht konstatiert werden. Man müsse bei Verwendung von Urinen dieselben am besten neutralisieren und prüfen, ob sie hypertonisch oder hypotonisch sind, was praktisch zu umständlich ist.

Blumenthal (Berlin) berichtet über die Serumdiagnostik aus der Berliner Universitätshautklinik. Bisher wurden 800 Sera untersucht. Bei Syphilitikern mit manifesten Erscheinungen waren 80% positive Resultate. Die meisten positiven Fälle waren im tertiären Stadium vorhanden (über 90%). Im primären Stadium reagierten nur etwa die Hälfte der Fälle. Im Latenzstadium der Syphilis reagierten ebenfalls nur 50% aller Fälle positiv. Der Einfluß der Behandlung war nicht in allen Fällen deutlich zu erkennen. Öfters trat keine Änderung nach der Behandlung ein; in anderen Fällen, so in einem mit Kalomelinjektionen behandelten Falle, schwand die Reaktion nach der Kur. Der Nachweis komplementbindender Stoffe im Urin soll nicht die natürlich diagnostisch viel einwandsfreiere Methode der Serumuntersuchung ersetzen, sondern soll nur darüber Aufschluß geben, wie der Organismus die Stoffe eliminiert.

Lesser, Fritz (Berlin) berichtet über pathologisch-anatomische Untersuchungen, die er an einem großen Untersuchungsmaterial mehrere Jahre hindurch verfolgt hat, wobei er mit dem Kliniker Hand in Hand arbeitete. Die Untersuchungen führten zu dem überraschenden Ergebnis, daß fast die Hälfte aller Syphilitiker in der Spätperiode an syphilitischen Prozessen der inneren Organe erkrankt, die klinisch vollkommen latent verlaufen, beispielsweise wurden sämtliche Fälle von Lebergummata (80) in vivo nicht erkannt.

In ungefähr gleichem Verhältnis fand er nur auch bei symptomfreien Syphilitikern positive Serumreaktion, so daß letztere auf noch manifeste Symptome der Lues schließen läßt. In sämtlichen Fällen ist es L. gelungen, durch energische, oft länger als bisher übliche Hg-Therapie die positive Reaktion in eine negative zu verwandeln. Alkoholismus stört diese negative Umwandlung. Die Serumreaktion bietet daher einen individuell angepaßten Maßstab für den Beginn und die Dauer der spez. Therapie.

Man kann schon heute sagen, daß die negative Reaktion eine günstige Prognose zuläßt, weil der Eintritt von Tabes und Paralyse nicht zu fürchten ist. In sämtlichen 32 Fällen von Paralyse und in der Mehrzahl der Tabesfälle war die Serumreaktion positiv.

Blaschko (Berlin) äußert sich bezüglich der Serodiagnostik zu 3 Fragen: 1. Beweist sie, ob Syphilis vorliegt? 2. Welchen Nutzen hat sie für die Therapie? 3. Welchen für die Prognose?

ad 1. Erfolgt nach suspektem Primäraffekt trotz Ausbleiben der Erscheinungen eine positive Reaktion, so behandelt er zwar, aber er tut dies widerstrebend. Bei schwachpositiver Reaktion kann er sich nicht zur Behandlung entschließen.

ad 2. diskutiert B. die Frage der präventiven Behandlung. Darüber variieren die Meinungen. Die Frage ist jetzt, wo die Diagnostik gebessert ist, von neuem zu untersuchen. Jedenfalls hängt die Frage, ob wir eine Therapie einleiten sollen, nicht allein von der Serumdiagnostik ab, sondern auch von all den Momenten, die früher Geltung hatten.

ad 3. Auffallend ist, daß die Reaktion nicht allmählich abklingt, sondern schnell verschwindet, um dann wieder zu erscheinen. Es besteht kein absoluter Parallelismus zwischen Therapie und Serumdiagnostik. Letztere ist also prognostisch nur mit großer Vorsicht zu gebrauchen. Man kann nur sagen: dauernde negative Reaktion gibt eine günstige, dauernde positive nur ungünstige Prognose. Die Prognose ist auch für die verschiedenen Kategorien: Lebensversicherungskandidaten, Ehekandidaten, Ammen, Prostituierte, verschieden zu bewerten.

Müller, Rudolf (Wien) berichtet über 2500 Serumuntersuchungen aus der Fingerschen Klinik. Die Statistik deckt sich mit der von Bruck. Bei Sklerosen findet er geringeren Prozentsatz positiver Fälle. Nur stark positive Ausfälle sind für Lues charakteristisch. Spuren und ganz schwach positive Fälle sind nicht zu verwerten. Auch konnte er ein Schwächerwerden der Reaktion durch die Behandlung konstatieren. Unter

300 Kontrolluntersuchungen sah er keinen Fall mit so starker Hemmung, daß er zur Luesdiagnose verleitete. Zur Technik bemerkte er, daß aktive Sera stärker hemmen. Auf Filtrierpapier gebrachtes, getrocknetes und dann in Kochsalz aufgelöstes Serum scheint an Reaktionsschärfe nichts einzubüßen. Man konnte auf diese Weise ein Serum lange ohne Schädigung aufbewahren.

Merkwürdige Befunde erhob er zusammen mit Landsteiner bei Graviden und Neugeborenen: Mütter luetischer Kinder reagieren nur schwach positiv oder negativ, auch bei vorhandenen Luessersscheinungen.

Nach ihren bisherigen Untersuchungen müssen er und Landsteiner diese Erscheinungen auf Vermehrung von Hammelblutamboceptoren am Ende der Gravidität beziehen. Neugeborene Kinder dagegen zeigen manchmal trotz sicheren Fehlen von Lues Komplementbindung (Acidität des Serums?).

Schließlich berichtet er über gemeinsam mit Landsteiner gemachte spektroskopische Untersuchungen an luetischen Seris. Es ergaben sich interessante Differenzen hauptsächlich bei mit Methylenblau gefärbten Seren. In letzteren sah man die charakteristischen Absorptionsstreifen bei Luesserum meist viel deutlicher ausgeprägt, als bei Normalseren. Eine praktische Verwertung kann das Verfahren vorläufig noch nicht finden.

Gross (Wien) wendet sich dagegen, daß jeder der Wassermann positiv hat, als Spirochaetenträger anzusehen ist. Auch Gesunde können die Reaktion positiv haben. Die Bedeutung der Serumdiagnostik für die Prognose schließt G. sehr gering an.

Bei Primäraffekten ist die Serodiagnostik weniger brauchbar als der Spirochaetennachweis.

Neisser (Breslau) wendet sich gegen Blaschkos Ausführungen. Natürlich läßt er sich auch im wesentlichen durch die klinische Beobachtung leiten, aber es ist nicht zu leugnen, daß die Serodiagnostik in ganz hervorragender Weise die Lücken, die trotz sorgfältiger Krankenbeobachtung bestehen, ausfüllt und daß sie auch jetzt schon eine wichtige praktische Bedeutung hat.

---

4. Sitzung, 9. Juni Nachmittags.

1. **Herxheimer** (Frankfurt a. M.) demonstriert

a) 8 Fälle von Acrodermatitis chronica atrophicans, davon 2 mit tumorartigen Bildungen und einen fast universellen Fall;

b) einen Fall von Dermatitis papillaris capillitii, davon einen durch Röntgenstrahlen fast geheilt, der die Erkrankung auch in der r. Axilla hatte;

c) einen Fall von Lichen ruber moniliformis.

Diskussion. Kreibich (Prag) hält den Lichen r. moniliformis für eine Abart des L. planus. Dieser Fall scheint auf eine naevusartige

Anlage zu beruhen. Es scheint ein systematisierter Naevus mit Lichen simplex zu sein.

Herxheimer (Frankfurt a. M.) hat an dem Fall frühe Planusknötchen gesehen. Auch ist ein Teil der Effloreszenzen unter Arsen geheilt.

2. **Polano** (Haag). Demonstration eines Falles von Erythrodermie pityriasique en plaques disseminées (Broco). Der 44jährige Patient leidet schon seit 20 Jahren an dieser Affektion. Am ganzen Körper verteilt, vorwiegend an den Unterschenkeln: mehr oder weniger große, scharf abgegrenzte, erythematöse und gelb-bräunlich verfärbte, nirgends die geringste Infiltration zeigende Plaques mit feinster kleienartiger Schuppung. Nach Abkratzen der Schüppchen keine Blutung. In Gegensatz zu Jadassohns Fällen ist hier an einzelnen Herden Atrophie eingetreten. Jucken ziemlich heftig. Jegliche Therapie ohne Einfluß.

Diskussion. Finger (Wien) stimmt der Diagnose zu. Brocqs Dermatose ist Kaposis Ekzema anaemicum, sie heilt auf keine Therapie. Man muß in solchen Fällen auch ans erythematöse Vorstadium der Mykosis fungoides denken. Dafür sprechen Flecke mit Zurückgehen im Zentrum und orbikulärer Fortschritt an der Peripherie. Er schlägt X-Strahlen vor.

3. **Werner** (Heidelberg) stellt mit Fulguration behandelte Lupusfälle aus Czernys Klinik vor. Die gute Wirkung bei Luscarcinom veranlaßte auch die Behandlung des unkomplizierten Lupus auf diesem Wege. Nach Fulguration heilt die Haut so schnell, daß man rücksichtsloser vorgehen kann, als bei den anderen Methoden. Auch Fälle, die mit X-Strahlen und Radium vergeblich behandelt waren, wurden durch Fulguration gut beeinflußt.

Diskussion. Kreibich (Prag) hält das Verfahren für eine Verbrennung. Methoden, die der Narkose bedürfen, haben wir genug. Der Pacquelin bewirkt das gleiche.

Nagelschmidt (Berlin) spricht der Methode jede spezifische Wirkung ab. Er hält die Methode für die Lupusbehandlung der starken Reaktion wegen für kontraindiziert. Die Irritation begünstigt die Weiterentwicklung des Lupus. Für das Lupuscarcinom sind die X-Strahlen geeigneter.

Werner (Heidelberg) hat mit der Fulguration Erfolge gesehen, die mit operativer Behandlung nicht zu leisten sind.

4. **Grouven** (Bonn). Über klinisch erkennbare Allgemeinsyphilis beim Kaninchen. Bezüglich der hochgradigen lokalen Augenerkrankung des am 1. Dez. 1906 intraokular syph. inf. Kaninchens cf. Med. Klinik 1907 Nr. 27, 1908 Nr. 8. Der weitere Verlauf war folgender: Mitte Febr. 1908: verstärkter Haarausfall, Dyspnoe, ulzerierter Herd am Präput. mit massenhaft Sp. pall. im Ausstrich (cf. Der Z. 1908, Bd. XV, Heft 4). Ein Monat später analoge Effloreszenzen am Afterrand mit gleichem mikr. Befund. In wenige Tage später auftretenden Infiltraten und Erosionen der Nasenschleimhaut massenhaft Spirochaeten, auch bei Dunkelfeldbeleuchtung (Doutrelepont). Gleichzeitig papulopust. Exanthema dorsi, stellenweise serpiginös-ulzerös mit Rupiaborken. In Ausstrich und Schnitt spärlich Spirochaeten. Keratitis residiv, Conjunctivita. Im Sekret Sp. pall. Mitte April erodierte Papeln praeputii et ani mit Spir. Exitus 24./IV. 1908. Hepatisation und Knötchen in r. Lunge,

Knötchen und Nekrosen im r. Hoden und Nebenhoden, bohnengroße verkäste Lymphdrüse im Becken. Innere Organe sonst intakt.

Spirochaeten fanden sich im Schnitt reichlich: im r. Hoden und Nebenhoden, Beckenlymphdrüse, Nasenschleimhaut, Cornea rechts. Papeln ani et praeputii; weniger reichlich in Sklera, Iris und Ciliarkörper, spärlich in Choroidea von Retina rechts; einzelne in der Niere.

Kontrollimpfung auf 2 Makaken von Präputium resp. Rückenpapel positiv.

Von dem an der Impfstelle aufgetretenen epibulbären Tumor wurde bei einem zweiten Kaninchen eine typische Sklerose mit Spir. im Schnitt erzeugt. Serologische Untersuchung dieses Tieres stark positiv.

5. **Ehrmann** (Wien). Über physiologische und therapeutische Lichtwirkung.

Das durch ultraviolette Strahlen erzeugte Erythem setzt später ein, dauert aber tagelang, während das durch die roten u. Wärmestrahlen entstehende sofort vergeht. Pigmentierung entsteht auch nach dem letzteren, aber in anderer Weise und nach tagelanger Einwirkung. Die Hautbräunung hat 2 Stadien; das erste ist diffus, betrifft auch die albinot. und vitiligin. Stellen, das zweite in die dauernde; sie ist um so intensiver je brunetter das Individuum oder die betreffende Hautstelle ist. Die verschiedenen Hautstellen sind diesbezüglich nicht gleichwertig. Leucoderma syph. kann man experimentell bei solchen, die ein Leukod. am Halse tragen, an beliebigen Stellen erzeugen. bes. an den Partien, die ein Syphilid tragen. Bei stärkerer Bestrahlung der Syphilide, auch tertiärer, tritt schon nach 25 Stunden ein Schrumpfen, nach mehreren Tagen eine völlige Involution ein. Nach 2—3 Mon. wird das Leukoderma sichtbar.

Die Hutchinsonsche Sommereruption wird nicht durch die Wärmstrahlen, wie Scholz und Kreibich annehmen, sondern durch ultraviolette Strahlen erzeugt.

Werden syphilitische Papeln oder Gummen bestrahlt, so schwinden sie in wenigen Tagen.

6. **Sklarek** (Berlin). Demonstration einer Moulage eines Falles mit 25 Primäraffekten, entstanden auf dem Boden eines Ekzems am Radix penis und Unterbauchgegend eines 29jähr. Patienten. Diagnose mikr. gesichert. Roseola 9 Wochen post infektiösem Coitus und etwa 2 Wochen nach Induration.

7. **Delbanko** (Hamburg). Über sekundäre Gummibildung sive gummöse Lymphdrüseninfektion. Delbanko berichtet über 5 Kranke. Die späte Stellung der Diagnose gab Anlaß zur Ausbildung des Krankheitsbildes, welches klinisch die Infektiosität der Gummi beweist. Ein Pseudochancre redux penis wird für Primäraffekt gehalten. Roseola und Drüsen, abgewartet, bleiben aus; dafür entwickelt sich unter Fieber, welches in seinem stark remittierenden Charakter an die Kurve bei febriler Leberlues erinnert, eine einseitige, derbe, von den Lymphdrüsen der Weiche ausgehende, die angrenzende Bauchhaut mitergreifende Infiltration. Jetzige Diagnose: Gummi penis, sekundäres Gummi der Lymphdrüsen. Völlige Heilung unter spez. Therapie. Klinisch kommt in Frage 1. zufälliges Zusammentreffen zweier Gummata, 2. Mischinfektion vom ulzerierten ersten Gumma aus, 3. Fortschreiten des spezif. Virus von Gummi I auf Gumma der Drüsen.

D. entscheidet sich für 3. Er hat selbst aus klin. Erfahrungen früher Infektiosität der Gummi behauptet, die jetzt durch Affenimpfungen bewiesen ist (cf. auch Engel-Reimers Vorlesungen).

Erst Ärztegenerationen können entscheiden, ob ausschließlich mit Atoxyl behandelte Fälle von Spätlues, vor allem Tabes und Paralyse, sicher sind. Jede kritiklose Empfehlung des Atoxyls arbeite den Hg-Gegnern in die Hände.

8. **Dreyer** (Köln) zeigt Präparate 3 verschiedener Fälle von Condyl. ac., in welchen große Mengen von Refringensspirochaeten in Geweben, Papillen, oberem Teil der Cutis und Subcut.-Gewebe sich finden, ferner Präparate eines Falles von Ulcus dur. und Balanitis mit typischen Pallidae und Refringenten. Da bei Ätiologie der parasyph. Tabes das unbekannte X auch eine Mischinfektion sein kann, sind Fälle wie obiger von Interesse. Auch müssen bei Bewertung der Wassermannschen Reaktion, die wahrscheinlich eine Gattungsreaktion ist, diese Fälle berücksichtigt werden. Es können Refringenten die Reaktion beeinflussen.

9. **Scherber** (Wien) berichtet über seine Versuche einer Abortivbehandlung der Syphilis. Dieselbe kann entweder durch Excision der Sklerose allein, oder durch frühzeitige energische spezifische (Hg-) Behandlung mit oder ohne Exzision der Sklerose ausgeführt werden. Die erstere bietet wenig Aussicht auf Erfolg schon von dem Gesichtspunkte, daß selbst energische Desinfektion, Kauterisation oder Excision einer inf. frischen Verletzung die Infektion nicht verhindern (Havas, Reis, Jullien, Emery, eigener Fall). Umso viel weniger Aussichten bei fertiger Sklerose, durch Zerstörung oder Excision dieser die Lues zu kupieren, Sch. versuchte dennoch diese Methode. Alle Fälle bekamen Erscheinungen, nur ein 37jähriger Mann vor 4 Jahren excidiert (in Sklerose nachträglich nach Levaditi Sp. p. nachgewiesen) konstant beobachtet, blieb völlig frei, gab am 29./III. 1907 negative Komplementablenkung. Sch. weiß nicht, ob der Fall frei ist von Lues. Alle übrigen Fälle wurden mit Hg behandelt u. zw. mit oder ohne Excision. Sch. verfügt über 6 freie Fälle, 3 hat er ein Jahr beobachtet, 2 ein halbes Jahr. Alle anderen bekamen Erscheinungen, ein guter Teil leichte, andere schwere. Therapie bestand in Ol. cin., Hg salicyl. 1 Fall Einreibungen im Sinne der intermitt. Behandlung. Die Fälle wurden z. T. mit Serummethode kontrolliert. Erschwert wird die Methode dadurch, daß sie große Anforderungen an Pünktlichkeit der Pat. stellt.

10. **Winternitz** (Prag). Ein Beitrag zur chemischen Untersuchung des Blutes luetischer Menschen Beobachtungen bei der Gerinnung von Blut Sekundärluetischer ließen W. vermuten, daß die Fibrinbildung erheblicher, mithin die Fibrinogenmenge größer sei, als im Blute Gesunder. Zur Entscheidung dieser Frage, die durch die wichtigen Arbeiten von Moll, Langstein und Paul Müller für verschiedene Immunisierungsvorgänge und Infektionskrankheiten aktuell wurde, unternahm W. die fraktionierte Fällung des Blutplasmas Luetischer und Gesunder nach den Methoden von Hofmeister, Pohl, Reye. Diese Untersuchung ergab eine kleine aber deutliche Vermehrung des Fibrinogens und auch des Euglobulins im Plasma Luetischer (im Stadium florider papulöser Lues) und jedenfalls keine Verminderung, vielleicht eine geringe Vermehrung des Gesamteiweißes. W. bespricht die Art der Niederschläge, den mutmaßlichen Ursprungsort der Vermehrung der betreffenden Eiweißfraktionen, die Bedeutung derselben für die Vorgänge im erkrankten Organismus und die möglichen Beziehungen dieser Veränderungen zu serodiagnostischen Versuchen. W. wird seine Untersuchungen in den verschiedenen Stadien der Lues, sowie vor und nach der Behandlung fortsetzen.

11. **Schindler** (Berlin). Über automatische Bewegungen des Uterus und seiner Adnexe und deren Bedeutung für die Pathologie der Gonorrhoe. Nach dem Vorgange von Kuschiniwsky wurden die Bewegungen des Uterus und der Adnexe sowohl am durchbluteten, künstlich ernährten, isolierten Organ wie am lebenden Tier in einem vom Vortragenden konstruierten Thermostaten studiert. In dem Auftreten antiperistaltischer Bewegungen und insbesondere in der oft

stürmischen Steigerung der Gesamtkontraktionen des Uterus und der Adnexe durch Wärmereize schon von 39, 39·5°, durch Arg. ni. und selbst durch ½% Protargol sieht Sch. neben noch anderu begünstigenden Momenten eine der Hauptursachen für das Aufwärtssteigen der Gon. bis in die Adnexe. Die ganz individuellen Bewegungskurven jedes einzelnen Uterus erklären auch den verschiedenen Verlauf der einzelnen Gonorrhoen, denn die Virulenz der Gon. ist stets dieselbe. Die erste Forderung für die Therapie der Gon. ist daher, die Ruhigstellung des Uterus zu bewirken, wie man auch ein erkranktes Gelenk, Auge etc. ruhig stellt. Durch welche Mittel das zu geschehen hat, wird Vortrag. in Köln im Sept. auf Grund anderer Experimente berichten (die Arbeiten erscheinen Ende des Jahres im Archiv für Gynäkologie).

12. **Bär** (Frankfurt a. M.). Zur Therapie der Gonorrhoe. Ausgehend von der Tatsache, daß Erkrankungen der hinteren Urethra nicht selten durch übergroßen Druck bei der Inj. (prolong. Inj. Neissers oder Ausspülung) entstehen, hat Bär einen Apparat zu Harnröhrenspülungen konstruiert, mittelst dessen es gelingt, den Druck in der Urethra zu regulieren.

Derselbe besteht aus einem doppelläufigen, vorne konisch zugehendem Rohre.

Das eine Ende wird mit dem Irrigator verbunden, während das andere Ende als Abflußrohr dient. Diese beiden Rohre sind durch federnde Kolben, die sich während der Spülung mit der Hand dirigieren lassen, abgeschlossen, so daß sowohl Zufluß der Flüssigkeit aus dem Irrigator, als auch Abfluß geregelt werden können. So gelingt es z. B. durch Öffnen und Schließen des Zuflußrohres leicht, den intraurethralen Druck der durchströmenden Flüssigkeit zu erhöhen oder abzuschwächen.

Der Apparat gestattet also neben einer gründlichen Druckspülung doch den Kompressor zu schonen. Durch Verordnung vorsichtiger Injektionen und Anwendung der genannten Ausspülungen hat Bär bei seinem Material eine Verminderung der posterior-Erkrankungen beobachtet.

13. **Stein** (Görlitz). Zur Frage der aseptischen Urethritis. Stein hebt hervor, daß einzelne Gruppen der nichtgon. Urethritis genügend bekannt seien, so die von Waelsch und Galewsky beschriebene, anscheinend infektiöse Form, ebenso die traumatischer und Irritationsurethritis.

Vortragender beobachtete an sich selbst das Auftreten von eitrigem Sekret und der Urethra 5 Wochen post letztem Coitus. Jegliche Infektionsmöglichkeit ausgeschlossen. Letzte Gon. vor 29 Jahren. Sekret wochenlang täglich untersucht, enthielt nur Eiter, keinerlei Bakterien oder Kokken. Urin stets klar, enthielt reichlich Fäden aus Schleim und Eiter bestehend. Eine Impfung auf den Assistenten blieb negativ. 3 Wochen nach Beginn der Sekretion eine blutige Ejakulation, hierauf Harnentleerung äußerst träge, Harnstrahl kraftlos, leichter Tenesmus, bes. am Anus, störend. Tenesmus wird stärker, äußerst quälend, Harnretention, so daß katheterisiert werden muß. Retentionen bis zu 800 *g*, dabei Urin klar. Prost. frei. Nach einer Woche heftige Beschwerden, allmählich Abklingen und Schwinden der Sekretion.

Im Urin während der Beschwerden massenhaft harnsaure Salze. Die Filamente enthalten auch nach völliger Besserung noch Harnsäurekristalle.

Es handelt sich um eine konstitutionelle Form von Urethritis, entstanden durch die Steigerung der harnsauren Salze.

14. **Leyberg** (Görlitz). Zur patholog. Anatomie der weiblichen gon. Urethritis. Die exstirpierte Urethra zeigte makro- und mikroskopisch deutliche Differenzen im vorderen und hinteren Teil. Im

vorderen Teil subchronische Entzündung, das der Blase zugewendete Drittel zeigt exquisit chron. Prozeß. Der Unterschied war bes. am Epithel deutlich. Die vorderen Partien zeigten ein geschichtetes, nicht proliferiertes, zum Teil zerworfenes, mit Exsudatzellen stark durchsetztes Pflasterepithel; die Schleimhaut des hinteren Drittels war mit mehrschichtigem, stark proliferiertem, festgefügtem, nicht infiziertem Epithel, das an das Strat. Malpighii der Epidermis erinnerte, ausgekleidet. Der Bindegewebskörper der Mukosa zeigte Erscheinungen einer entzündlichen Proliferation, einer primären Bindegewebsneubildung. Gc. in Schnitten nicht nachzuweisen. Klinisch führte das Sekret neben Eiterzellen und urethralen Epithelien spärliche extrazelluläre Gc. Patient klagte über keinerlei subjektive Beschwerden.

Der Fall liefert einen anatomischen Beweis dafür, daß akute weibliche Gonorrhoe der Urethra trotz dem Fehlen aller subjektiven Symptome allmählich ins chron. Stadium überzugehen pflegt.

15. **Mucha** (Wien). Über Rektalgonorrhoe. Untersuchungen aus der Klinik Finger über 120 weibliche Kranke, die auch sonst gon. Inf. aufwiesen. In 23 Fällen wurden makroskopische Veränderungen am Rektum gefunden; in 13 Fällen, id est 10·8%, konnten mikroskopisch Gc. nachgewiesen werden. Die Differenzen in den Resultaten gegenüber denen früherer Autoren erklärt M. aus den Schwierigkeiten des mikroskopischen Nachweises der Gc., da einerseits gramnegative Degenerationsprodukte grampositiver Kokken, andererseits Bazillenformen mit ausgesprochen bipolarer Färbung leicht Gc. vortäuschen können.

Das Kulturverfahren wurde in der Mehrzahl der Fälle versucht, da es früheren Untersuchern nicht gelungen war, Gc. aus dem Rectum zu züchten und damit der strikte bakteriolog. Nachweis der Rektalgonorrhoe noch fehlte. In zwei Fällen wurden einwandsfreie Gc. isoliert. Bei Besprechung der Arten der Rektalgonorrhoe erwähnt er 2 Fälle, bei denen es durch den Durchbruch von Abszessen in der Nähe des Rektums zur Infektion kam.

16. **Mucha** (Wien) spricht über Gohns, Muchas und Wiesners Versuche: Zur Differentialdiagnose des Gonococcus und seiner Verwandten. Untersuchungen zahlreicher Stämme von Gonococcus, Meningococcus und Micrococcus catarrhalis auf 22 verschiedene Kohlehydrate. Der Microc. catarrh. zersetze keines, der Gonococcus Glycose, der Meningococcus Glykose und Maltose.

Die Agglutination ist unbrauchbar zur Differentialdiagnostik, da einerseits Meningokokkensera Gonokokken und andererseits Gonokokkensera Meningokokken in gleicher Weise agglutinieren.

17. **Arning** (Hamburg) berichtet über die Resultate der Behandlung der venerischen Bubonen auf seiner Abteilung im Allg. Krankenhause St. Georg. Es wurden über 195 Bubonen nach einer besonderen Punktionsmethode behandelt: Bubo mit einem Doppellanzenmesser punktiert, dann mittelst einer mit einer 10 *cm* langen Kanüle armierten, 20 *ccm* haltenden Spritze mit 5% Karbolwasser ausgespült, wiederholt schnell hintereinander, bis auf Druck kein Eiter und keine nekrotischen Drüsenfetzen sich mehr entleeren. Dann Injektion von sterilem 10%igen Jodoformglyzerin und Schluß der kleinen Punktionsöffnung mit Gazebausch und darüber gelegtem Zinkoxydpflastermull. Abends steigt die Temperatur gewöhnlich, ohne viele subjektiven Beschwerden, auf 39—40°. Am anderen Morgen ist Temperatur wieder normal und wenn, wie in 76% der Fall, die Sache normal verläuft, bleibt Patient auch fieberfrei. Nach 2 Tagen Wechseln des kleinen Verbandes und sanftes Ausdrücken der Höhle. Das geschieht dann weiter täglich.

Im günstigsten Falle ist ohne weiteres in 6 Tagen Heilung erreicht und Pat. arbeitsfähig ohne sichtbare Narbe. Fälle von Heilung in 8 bis

12 Tagen sind das gewöhnliche. Wenige, im ganzen 24% erfordern Nachoperation.

Über die Details der Methode wird im Archiv für Dermatologie Dr. Jenssen berichten.

---

5. Sitzung, 10. Juli, Vormittags.

1. **Becker** (Frankfurt a. M.). Lupus der Nase mit Hochfrequenzströmen behandelt. Pat. wurde in der von Strebel angegebenen Weise der molekularen Zertrümmerung unterworfen. Wesentlich ist die geringe Narbenentwicklung, wodurch es möglich ist, die Rezidivknötchen leicht zu erkennen. Als Elektrode diente einfacher dünner Kupferdraht. Im ganzen 5 Sitzungen; jeder Herd $1^1/_2$—2 Min. behandelt. Letzte Applikation am 31. Mai. Verfahren im Gegensatz zur Fulguration kaum schmerzhaft, kann ohne Narkose und ohne Lokalanästhesie vor sich gehen. Die Wirkung scheint im wesentlichen Wärmewirkung zu sein.

Diskussion. Neisser (Breslau) frägt nach Dauerresultat. Die gestrigen Fälle (mit Fulg. behandelt) hatten alle Lupusknötchen. Herxheimer (Frankfurt a. M.) empfiehlt die Pyrogallusbehandlung.

2. **Becker** (Frankfurt a. M.). Hydroa aestivalis vesicobullosa. 13jähriger Knabe, seit 6 Jahren erkrankt. Familienanamnese ohne Bes. Die Einzeleruptionen kommen nach jeder Sonnenexposition zu Stande. Z. Zt. Affektion wenig ausgebildet, da Patient wegen Keratitis 10 Tage zu Hause war. Fall bemerkenswert durch Fehlen der Narbenbildung, Mitbeteiligung der behaarten Kopfhaut und beider Konjunktiven. Eine vor 10 Tagen vorgenommene Quarzlampenbestrahlung des rechten Vorderarms hatte nur eine einfache erythematöse Lichtdermatitis zur Folge.

Diskussion. Ehrmann (Wien) frägt nach Hämatoporphyrie im Harn. Becker verneint. Kreibich (Prag) meint, hier bestände Übergang zum Sommerprurigo (Efflores. sehr klein, ebenso Narben).

Veiel (Cannstatt) hatte bei Hydroa mit 2% Chininum-Tannikumsalbe bei präventiver Anwendung Erfolg. Neisser (Breslau) empfiehlt Chininsalbe. Ledermann (Berlin) läßt braunen Schleier tragen. Arning (Hamburg) verwendet Chinin in Ung.-Glyzerin, weil diese Salbe stumpf auftrocknet. Ehrmann (Wien) lenkt die Aufmerksamkeit auf Familienanamnese (Heredität!). Er empfiehlt Chininsalbe und Lassars Paste mit Cascin.

Veiel (Cannstatt) legt Wert auf den Tanninzusatz. Chin. sulf. schien ihm nutzlos. Hammer (Stuttgart) bemerkt, daß sich in diesen Fällen die Empfindlichkeit gegen Licht später steigert. Jadassohn (Bern). Manche Fälle bekommen die Idiosynkrasie gegen Licht sehr früh, andere spät.

3. **Herxheimer** (Frankfurt a. M.). demonstriert: *a*) Fälle von Acrodermatitis chron. atrophicans. H. sah gleichzeitig mit Akrodermatitis urtikarielle Tumoren, die starke Eosinophilie aufwiesen.

Diskussion. Ehrmann (Wien) hat Eosinophilie bei solchen Fällen nicht finden können. Er hat die Akrodermatitis bei Leuten gesehen, die schwer zu arbeiten und oft Verletzungen erlitten hatten.

Herxheimer (Frankfurt a. M.) sah bei seinen 35—40 Fällen alle möglichen Berufe.

b) Zwei Fälle von Mycosis fungoides, beide durch Röntgen bzw. Röntgen und Arsen geheilt, dann aber rezidiviert.

c) Drei Fälle von Stauungsdermatose (Dermite jaune der Franzosen).

Diskussion. H. bemerkt, daß Blaschko über diese Fälle in der Berliner dermat. Gesellschaft gesprochen hat und frägt an, ob diese Fälle zur Purpura teleangiectodes gehören.

Blaschko (Berlin) entgegnet, daß Hs. Fälle der Dermite jaune entsprachen, nicht Majocchis Purpura. Die Purpura M. entspricht der Erythrodermie pityriasique Brocq.

Reitmann (Wien) weist darauf hin, daß es bei Ms. Fällen nie zu Teleangiektasien an der Peripherie gekommen ist. Der weitere Verlauf dieser Purpura ist geringe Atrophie mit Pigmentierung. Er nennt Hs. Fälle Dermatitis cruris e varicibus.

Herxheimer (Frankfurt a. M.) bemerkt, daß in den Fällen deutliche follikuläre Dermatitis bestand, gekennzeichnet durch rote Knötchen.

Jadassohn (Bern) rechnet die gezeigten Fälle auch nicht zur Purpura M. Er widerspricht Blaschkos Ansicht, daß Übergangsfälle von der Purpura M. zur Erythrodermie bestehen. Die Purpura hat Teleangiektasien, diese Fälle haben keine.

Merk (Innsbruck) hält die Fälle für Dermatitis e varicibus mit konsekutiver Atrophie.

d) Ein Fall von Lichen ruber planus serpiginosus cutis et mucosae oris.

Touton (Wiesbaden) wendet sich gegen einen von H. gemachten Vergleich dieses Falles mit Lues, ebenso Finger (Wien).

e) Ein Fall von fast universeller Darierschen Krankheit, geheilt durch Paquelinisierung.

Veiel sen. (Cannstatt) bestätigt die Heilung eines anderen Falles von H. durch oberflächliche Paquelinisierung.

f) Ein Fall von Erythema induratum Bazin, gebessert durch Biersche Stauung.

g) Ein Fall von multiplen sklerodermatischen Herden und White-spot disease, Moulagen zweier weiterer Fälle von White-spot disease.

Westberg (Hamburg) bemerkt, daß sein Fall von mit weißen Flecken einhergehende Dermatose nichts mit Sklerodermie zu tun hatte.

Hoffmann (Berlin) weist auf follikuläre Anordnung der White-spot disease hin.

h) Einen Fall von Lymphosarkom mit Stauungserscheinungen der Haut und Juckknötchen.

Diskussion. Jadassohn (Bern) frägt Kreibich, ob er bei Prurigo lymphatica Veränderungen gefunden hat, die denen von Stern-

berg entsprachen. Kreibich (Prag) identifiziert Prurigo lymph. mit Sternbergs Fällen. Jadassohn (Bern) bemerkt: Man wüßte noch nicht, ob alle Fälle von P. l. den Fällen Sternbergs entsprachen. Er hat einen Fall gesehen, ähnlich dem von Gross und in Bern vorgestellt, mit Tumoren im Gesicht, bei dem es sich um eine Pseudoleukämie der Haut handelte. Gross (Wien) bemerkt, daß sein Fall nichts mit Pseudoleukämie zu tun hatte. Er zeige keine für Pseudoleukämie sprechenden Veränderungen im Blute. Touton (Wiesbaden): man muß, ehe man aus dem Blutbefund Pseudoleukämie ausschließt, sehr vorsichtig sein.

i) Einen Fall von Sycosis lupoides in symmetrischer Anordnung.

k) Drei Fälle von Lichen pilaris capitis, früher mit Spindelhaaren, die in einem Falle noch vorhanden sind. Die beiden andern haben jetzt teilweise normalen Haarwuchs.

l) Ein Fall von Raynaudscher Krankheit, geheilt durch Biersche Stauung.

Veiel (Cannstatt) frägt an, wieso der Fall geheilt sei.

Herxheimer (Frankfurt a. M.): er wäre jetzt frei von Symptomen.

Arning (Hamburg) riet zur Stauung bei Pernionen und Neigung dazu.

m) Ein Fall von Xeroderma pigmentosum, bei dem die Carcinome spontan heilten und 19 Jahre geheilt geblieben sind.

4. **Salomon** (Coblenz). Fall zur Diagnose. Seit 3 Jahren große Vulnerabilität der Haut des Handrückens und Ellbogens. Auf Stoß Blasenbildung innerhalb 6—8—10 Stunden. Keine Sensibilitätsstörungen. Anamnestisch keine Momente für Vererbung. Gegen Epidermolysis bullosa spricht neben spätem Auftreten (Pat. ist 25 Jahre alt) die lokale Beschränkung. Die livide Verfärbung und leichte Atrophie läßt uns an eine beginnende Acrodermat. chron. atroph. mit Blasenbildung durch Gefäßstörungen denken. Artefakte sind ausgeschlossen. Gegen Syringomyelie spricht Fehlen aller Sensibilitätsstörungen. Therapeutisch As, Fe, Ichthyol, Uviollicht, Elektrisieren ohne Erfolg versucht.

Diskussion. Blaschko (Berlin) hält den Fall für Epidermolysis bullosa. Aufgabe der Therapie ist, die Teile zu schützen. Salomon (Coblenz) ist aus obigen Gründen gegen diese Diagnose.

5. **Salomon** (Coblenz). Über Linoval. Linoval ist eine neue Salbengrundlage, die selbständig bakterizid und damit heilend wirkt. Das wirksame Prinzip ist die flüssige Leinölfettsäure, die in Vaselin aufgefangen und mit Ammoniak fixiert ist; als Geruchskorrigens ist Lavendelöl zugesetzt (93 Vasel., 5 Leinölfettsäure, 1 Ammoniak, 1 Lavendelöl). Das Präparat eignet sich als Grundlage für Teer, Chrysarobin, Pyrogallol etc. Salbe ermöglicht größere Tiefenwirkung. Zusätze müssen wegen des niederen Schmelzpunktes (31° C.) kalt durch Verreiben gemacht werden. Salbe empfehlenswert bei Furunkulose, Folliculitis nuchae, Sycosis non parasit., Ulcus cruris, ulc. Epitheliom etc. und wegen ihren bakteriellen Eigenschaften besonders gegen Staphyl. und Streptokokken, sowie wegen ihrer Reizlosigkeit und endlich ihrer anästhesierenden epithelisierenden Kraft.

6. **Bettmann** (Heidelberg). Über die Orientbeule. In einem Falle von Orientbeule gelang es B., aus einer frischen noch geschlossenen Efflorescenz durch Einstich Blut zu gewinnen, dem in großer Anzahl zellige Gebilde beigemengt waren, die den Erreger der Krankheit (die Leishmania tropica) enthielten. Teils handelte es sich um polynukleäre Leukocyten, in denen sich die Parasiten in sehr wechselnder

Zahl fanden, teils um sehr große mononukleäre Zellen, die mit den Protozoen vollgestopft waren.

B. beschreibt genauer die Morphologie der Parasiten, die sich in den Ausstrichpräparaten besonders gut studieren ließ. (Demonstration von mikroskopischen Präparaten und Mikrophotogrammen.)

7. **Veiel** sen. (Cannstatt). Behandlung des Ekzema ani. Keine Lokalisation des Ekzem ist so schwer zu beeinflussen, als das Ekzema ani. Bei der üblichen Behandlung der Lehrbücher: erst trockene Behandlung, dann antiparasitäre Mittel, entstehen immer Rezidive. Bei Teersalben: Follikulitiden, die Heilung aufhalten. Besser ist Ung. Wilkinsonii, wobei man zweckmäßig die sapo domesticus durch sapo viridis ersetzt. Noch geeigneter zur Erweichung der Infiltrate sind schwache Chrysarobin- und Pyrogallussalben, erfordern aber gute Beobachtung. Hebras Methode (Liquor Ka. caustici u. arg. ni.) ist zu schmerzhaft. Mit Barlows Methode aus Neissers Klinik (Kokainisierung, 20% Sublimat-Benzoë — Anästhesin) gute Erfolge. Unnas Thermokautermethode schmerzhaft. Vidals Skarifikationen vermeidet V. wegen Infektionsgefahr. Röntgenekzeme, vergeblich behandelt, sind schwer über Nässen wegzubringen.

Seit Jahren verwendet V. 10%ige Kalomelsalbe. Nässende Ekzeme erst getrocknet (Boraxlösung 1%, Salizyllösung 1‰, Borzinkpaste). Ekzeme ohne Nässen mit Bor-, Zink-, Talk-, Wasser-Pinselung behandelt, dabei nie Follikulitiden. Dann Kalomel zufügen. Bei stark entzündlichem Ekzem Zink plus langsam steigenden Kalomel. Bei torpidem Ekzem: Kalomelvaseline.

Diskussion. Schiff (Wien) bestätigt die schwere Heilung mit Röntgen vergeblich behandelter Ekzeme. Er rühmt Alsolcreme.

Saalfeld (Berlin) riet, die Prostata zu untersuchen.

Touton (Wiesbaden) betont, die Hg-Präparate mehr bei Ekzemtherapie zu berücksichtigen. Er behandelt Follikulitiden bei Ekzem energisch mit Sublimat.

Petersen (Petersburg) betont Allgemeintherapie.

Kohn (Frankfurt a. M.) lenkt Aufmerksamkeit auf Solutio lithantracis acetonica. Er pinselt dies in Rhagaden.

Nagelschmidt (Berlin) erwähnt die Hochfrequenzströme, die allerdings nur symptomatisch wirken.

Neisser (Breslau) dringt auf Mitbehandlung des Rektum. Beim Analekzem führt Beobachtung aller Faktoren erst zum Ziele.

Veiel (Cannstatt) bemerkt, daß er auch den Wert der Allgemeinbehandlung kenne, sich hier aber lediglich auf eine Besprechung der lokalen Therapie beschränkt habe.

8. **Kohnstamm** (Königstein i. T.) und **Pinner**, M. (Frankfurt a. O.). Blasenbildung durch hypnotische Suggestion und Gesichtspunkte zu ihrer Erklärung (Zentrifugale Leitung im sensiblen Endneurom). K. war es bereits in zwei früheren Versuchen bei einer Patientin gelungen, durch hypnotische Suggestion eine Urtikariaquaddel und eine nässende Stelle (Brandblase!) zu erzeugen. Unter allen Kautelen, die den Einwand eines Artefakts ausschließen, wurde der Versuch wiederholt und es gelang, wieder auf ödematösen Grund mehrere Blasen zu erzeugen, die, wie im Vorversuch, mit Narben langsam abheilten.

Wenn wir uns der schon vielfach anerkannten Ansicht Ks. von der zentrifugalen Leitung in den sensiblen Nerven anschließen, so können wir das Entstehen dieser Vorgänge, wie auch anderer Haut-

veränderungen (Herpes, Zosteren, Erytheme etc.) erklären und gewinnen neue Gesichtspunkte für die Hautpathologie.

Die Narbenbildung ist der klinische Beweis, daß wir durch Suggestion nicht nur Erytheme und Urticaria hervorrufen können, sondern auch wirkliche Entzündungen, wie Kreibich schon histologisch gefunden hat.

Wie groß der Anteil der Wach-(Auto-)suggestion neben der hypnotischen Suggestion an dem Entstehen und dem Ablauf der Hauterscheinungen ist, hängt von der nervösen Empfindlichkeit des Individuums ab

Diskussion. Kreibich (Prag) äußert sich über seine diesbezüglichen Versuche. Auf eine Frage Arnings (Hamburg), ob Autosuggestion im Stande wäre, Blasenbildung etc. zu erzeugen, erwidert Veiel sen. (Cannstatt), daß Hebras Fall, wo eine Frage, die an urticariamachende Nahrungsstoffe dachte, darauf Quaddeln bekam, dafür spräche.

Touton (Wiesbaden) meint, daß auch Fälle von Pemphigus hystericus wohl durch Autosuggestion zu Stande kämen.

9. **Oppenheim** (Wien). Endausgänge der Hautatrophie. Bisher hat man in jenem von Pospelow beschriebenen zigarettenpapierähnlichem Stadium der Hautatrophie das Endstadium erblickt. Trifft dies auch in der Mehrzahl der Fälle zu, so kommt es doch manchmal zu noch stärker regressiven Veränderungen.

a) Entwicklung von Fettgewebe in hohen Cutisschichten ohne Zusammenhang mit dem subkutanen, welche zur Vorstülpung der lockeren Haut führt.

b) Angiocavernomähnliche Varixbildung infolge Fehlens der elastischen Fasern. Gefäße ihrer Stütze beraubt, erweitern sich, schlängeln sich, geben histologisch ein Angiom-ähnliches Bild, das klinisch in Form derber erbsengroßer Knötchen sich darstellt.

c) Entwicklung eines narbenähnlichen, keloidartigen Gewebes im Bereiche total atrophischer Hautpartien, das oft zur Diagnose Sklerodermie und Atrophie geführt hat, aber auf Grund von Klinik und Histologie nicht Sklerodermie, sondern Narbenbildung im Bereiche atrophischer Partien ist. Es findet sich in Form weißer, verdickter, in derbe Falten gelegter Haut über dem Fußrücken und setzt sich scharf gegen die atrophische Haut ab. Histologisch ist es ausgezeichnet durch Vorhandensein, sogar Vermehrung von elastischen Fasern.

10. **Kreibich** (Prag). Über Cystenbildung im Spinalgangliom bei Pemphigus malignus. Über Cysten im Spinalgangliom bei Pemphigus berichtete zuerst Marburg. Befund bisher wenig gewürdigt, da seine 4 Fälle alte Leute (70—75 Jahre) und nur einer Pemphigus hatte. Sein Fall von Pemphigus scheint kein maligner gewesen zu sein

Zwei zur Sektion gelangte Fälle von Pemphigus malignus foliaceus gaben Gelegenheit, den Befund nachzuprüfen. Alter derselben 37 bis 42 Jahre. In dem einen der Fälle fanden sich in etwa 10 der herausgenommenen Spinalganglien verschieden große Cysten, welche teilweise das ganze Ganglion substituierten. Daneben chronische Entzündung vom Bindegewebe, alle Formen der Ganglienzellendegeneration und Verkalkung. Nirgends fanden sich Spuren einer exsudativen Entzündung oder Hämorrhagie. Die Veränderungen werden als sekundäre Neuronophagie gedeutet, das ist primäre Degeneration der Ganglienzelle wahrscheinlich vom Zentrum ausgehend und sekundäre Wucherung des Bindegewebes mit Ausgang in Cystenbildung. Der Befund scheint nicht zufällig zu sein, da die Ganglien von 5 darauf untersuchten Taboparalytikern denselben

nicht gaben. Der Befund kann aber ätiologisch nicht verwertet werden, weil der 2. Fall mit klinisch ganz ähnlichem Verlaufe diese Veränderung im Spinalganglion nicht aufwies. Die Veränderungen im Spinalgangliom sind vielleicht den von Eppinger gefundenen Hautveränderungen und peripheren Neuritiden gleichzustellen. Ob ihnen ein pathogenetischer Einfluß zukommt, müssen weitere Untersuchungen zeigen.

11. **Kreibich** (Prag). Zur Ätiologie des Erythema perstans faciei. Die Untersuchungen beschäftigen sich mit der Frage, ob das Erythema perstans eine eigenartige, ätiologisch unbekannte Erkrankung ist oder ein toxisches Erythem, ausgehend von einer nachweisbaren Infektion oder Intoxikation. Die Literatur spricht für letzteres, indem in etwa 17 Fällen sich nebenbei eine Pneumonie oder eine akute Lungenerkrankung fand. Ein früher publizierter Fall gab zu der Vermutung Anlaß, daß vielleicht eine Influenzaepidemie die toxische Quelle für das Erythema perstans abgab. Ein typischer Fall von Erythema perstans, der zur Sektion gelangte und wo die bakteriologische Untersuchung einwandsfrei eine Influenzapneumonie ergab, spricht für diese Vermutung. In weiteren von der Klinik noch zur Publikation gelangenden 7 Fällen von akutem Lupus eryth. spielt ebenfalls die Pneumonie eine wichtige Rolle.

Diskussion. Müller, Hugo (Mainz) bemerkt betreffs des Zusammenhanges von Lupus eryth. diss. ac. Kaposi mit Pneumonien der Phthisiker, daß er 2 Fälle beobachtete, die beide im Momente der floride gewordenen Phthise sich an stationären Lupus eryth. faciei anschlossen. Der eine Fall kam in 4 Wochen unter' Pneumonie zum Exitus, beim andern schwanden nach Besserung der Pneumonie sämtliche Effloreszenzen außer Eryth. perstans faciei.

12. **Kreibich** (Prag). Arteriosklerotisch-anämische Infarkte der Haut. Eine 74jährige Frau zeigte an beiden unteren Extremitäten folgende Veränderungen: es bilden sich weiße anämische Flecke, deren Umgebung von Blutungen durchsetzt ist, wo später schlaffe Blasenbildung und endlich nekrotische trockene Mumifikation auftrat. Die Veränderungen werden auf arteriosklerotische Vorgänge zurückgeführt. Die anatomische Untersuchung bestätigt diese Annahme, insoferne als sie Arteriosklerose höchsten Grades vielfach mit Verkalkung bis in die Gefäße der Subcutisgrenze nachweist. Das Fehlen entzündlicher Erscheinungen im Papillarkörper läßt Erythem ausschließen. Letzter Grund der Nekrose ist in bestehender Nephritis (12‰ Esslach) zu suchen.

13. **Kreibich** (Prag). Über Hautveränderungen bei Hodgkingscher Krankheit, Lymphogranuloma pruriginosum. In der dermat. Literatur finden sich unter der Bezeichnung Pseudoleukämie wiederholt Krankheitsbilder beschrieben, die im wesentlichen aus einer tumorartigen Lymphdrüsenschwellung und prurigoähnliche Hautaffektion bestehen. Für diese Krankheitsbilder ist die Bezeichnung Pseudoleukämie nicht mehr anwendbar, indem denselben ganz analoge Veränderungen zu Grunde liegen, als der Pseudoleukämie im Sinne von Ehrlich-Pinkus, id est der reinen Hyperplasie des lymphat. Apparats mit absoluter oder relativer Lymphocytose im Blute. K. zeigt durch anatomische Untersuchung von 2 Fällen, daß die Veränderungen der Lymphdrüsen der von Sternberg beschriebenen als eine unter dem Bilde der Pseudoleukämie verlaufenen eigenartigen Tuberkulose entsprachen. Die Veränderungen sind: ein chronisch entzündliches Granulom mit Ausbildung charakteristischer, großer, mehrkerniger Fibroblasten und eventuell mit regressiven Veränderungen. Die von Sternberg gebrauchte Bezeichnung Tuberkulose ist wahrscheinlich zu eng, da sich in diesen Fällen keine Anhaltspunkte für Tuberkulose ergaben, wenigstens fiel Alttuberkulinreaktion,

Ophthalmoreaktion und von Pirquet-Reaktion negativ aus. In dem einen Falle verkleinerten sich die Tumoren anfangs unter Hg., um später wieder zu wachsen. Wassermann-Reaktion und Spirochaetenbefund negativ.

K. hält ebenso wie Blaschko die Prurigo für eine toxische Erkrankung. Die Möglichkeit, daß diese toxische Erkrankung auch einmal in Form eines diffusen Erythems auftreten kann, muß zugegeben werden. Der Fall Gross zeigt, daß auch in der Haut die gleichen Veränderungen, wie in den Lymphdrüsen vorkommen können. Die Affektion wäre am besten als Lymphogranuloma pruriginosum oder wie im Falle Gross als Lymphogranuloma cutis multiplex zu bezeichnen.

---

6. Sitzung, 10. Juni 1908, Nachmittags.

1. **Herxheimer** (Frankfurt a. M.) demonstriert 2 Fälle von Lupus vulgaris, der eine mit Pyrogallol vollkommen ausgeheilt, im andern Falle war das ganze Bein befallen, das in 6 Wochen durch Pyrogallol fast geheilt ist.

2. **Bender** (Wiesbaden). Drei Fälle von Lupus erythematosus.

1. 44 Jahre alte Frau, L. eryth. seit 25 Jahren, seit 3 Jahren Handflächen befallen, Atrophien auch an den Füßen. Verschlimmerung in letzter Zeit, während ein Carcinom der Portio entstand.

2. 24jährige Patientin mit L. eryth. der Wange. Entstanden nach Drüsenschwellungen. Exstirpation der tuberkulösen Drüsen bringt Heilung. — Rezidive nach Exstirpation stets geheilt. — Schließlich Operation abgelehnt; Drüsen mit Röntgen entfernt, Affektion auch danach gebessert.

3. 22jährige Patientin seit 8 Jahren Gesicht und Hände befallen. Wesentliche Besserung durch Röntgen, nachdem alle anderen therapeutischen Versuche gescheitert.

3. **Bettmann** (Heidelberg) demonstriert:

1. Fall von Xanthomen der Hohlhände in Streifenform den Hautfurchen folgend;

2. Fall von Lichen ruber planus, speziell an Hohlhänden, am Penis und Zungenrücken;

3. Fall von dystrophischer Epidermolysis bullosa;

4. Fall von systematischem Angioma keratosum, im 42. Lebensjahre entstanden;

5. Fall von Pachy onychia congenita kombiniert mit Blasenbildungen an der Haut, follikulären Keratosen, Granulosis rubra nasi, Leukokeratosis linguae.

Diskussion. Jadassohn (Bern) bemerkt, daß der Fall V mit seinem Fall in der Ikonographie übereinstimmt.

4. **Müller**, Hugo (Mainz) demonstriert:

1. Fall von Dermatitis papillaris capillitii. Seit 12 Jahren bestehend. Ohne Therapie in das Endstadium des „Aknekeloids" der französischen Autoren übergegangen. Neben den typischen papillomatösen Keloiden besteht ein mit Büschelhaaren besetztes breites Keloid an Stelle einer excidierten Papillomefloreszenz.

2. Ein Fall von Lupus eryth. faciei (oberflächliche Erythemform). Verschwand zweimal ohne Lokaltherapie nach Exstirpation tuberkulöser Lymphdrüsen. Vor dem chirurgischen Eingriff war jede Therapie machtlos.

5. **Bär** (Frankfurt a. M.) demonstriert:

1. einen Fall von Lichen ruber acuminatus mit Lichen ruber atrophicans;

2. einen Fall von Pseudopelade Brocq;

3. Naevi pigmentosi mit Depigmentierung.

6. **Hoffmann** und **Halle** (Berlin). Behandlung von Naevis mit Kohlensäure nach Pusey. Feste Kohlensäure wird aus der Bombe im Lederbeutel aufgefangen und in Holzformen gebracht. Die geformten Stäbchen von CO_2 läßt man auf die Naevi 10—30 Sek. wirken. Es tritt Reaktion mit Blasenbildung auf, darauf ein Schorf. Nach Abfallen des Schorfes zeigt der behandelte Naevus eine Abblassung.

7. **Hoffmann** und **Halberstädter** (Berlin) demonstrieren mikroskopische Präparate und Mikrophotogramme eines durch Filiaria volvulus erzeugten Hauttumors eines Kamerunnegers. Im subkutanen Bindegewebe liegt ein etwa haselnußgroßer, abgekapselter Tumor; innerhalb desselben zahlreiche Querschnitte ausgewachsener Würmer und Embryonen. Die Würmer sind in den zentralen Partien des Tumors in nekrotische Massen eingebettet, an der Peripherie traten eigenartige geblähte große Zellen und reichlich Riesenzellen auf. Innerhalb der weiblichen Würmer sind alle Entwicklungsstadien der Eier und Embryonen zu verfolgen; stellenweise sind auch männliche und weibliche Exemplare nebeneinander zu erkennen. Bemerkenswert sind Embryonen in den Lymphspalten auch außerhalb des abgekapselten Tumors bis dicht unterhalb des Epithels, so daß eine Übertragung der Erkrankung durch Stechinsekten ermöglicht ist. Filiaria volvulus kommt nur in Westafrika vor und erzeugt oberflächliche, verschiebliche Hauttumoren, welche sehr selten ulzerieren.

8. **v. Petersen.** Über die Behandlung des Lupus vulgaris mit den Bierschen Saugnäpfen.

Trotz der Leistungsfähigkeit der neuen Methoden, besonders der Finsenbehandlung, gibt es doch Fälle, die infolge großer Flächenausdehnung bei diesen Methoden jahrelange Behandlung erfordern würden. In diesen Fällen bewährte sich v. Petersen vorzüglich Biers Saugmethode. Bei solchen ausgedehnten Fällen kommt der Saugnapf zuerst nur 1—$1^1/_2$ Min. zur Verwendung, da sofort ein Bluterguß in der Herde erfolgt. Später kann der Saugnapf länger liegen bleiben. Sobald die Haut stark cyanotisch wird, wird der Saugnapf abgenommen. Auf diese Weise wird der ganze Rücken in 15—20 Min. behandelt. Der Ausgang ist völlige Atrophie der Haut. Die Methode hat den Vorzug der Billigkeit und des Mangels großer Apparatur.

9. **Delbanco** (Hamburg) demonstriert in Projektionen und Präparaten:

1. ein 1 Pfund schweres Fibroma pendulum der Vulva. Dieses wurde an einem 10 cm langem Stiel 6 Jahre getragen. D. spricht über Genese der Stilbildung bei Hauttumoren;

2. den Doss-Delbancoschen Fall von multiplen Adenomata sebacea und Akanthomata adenoid. cyst. Der Fall bewies die Naevusnatur dieser Geschwulstformen. Die letzte Geschwulstform gehört aber zu den Krompecherschen Basalzellenkrebsen. Daß diese letzteren einen naevusartigen Charakter tragen können, beweist

3. eine kleinapfelgroße, von einem jetzt 53jährigen Patienten 20 Jahre getragene Geschwulst der Kopfhaut, histologisch ein Basalzellenkrebs. Trotz ungenügender Operation vor 6 Jahren nicht residiviert;

4. einen Fall von Gilchristscher Dermatose. Die vermeintlichen Blastomyceten lösen sich als eigenartig degeneriert elastische Fasern auf. Krause beobachte gleiches bei einem andern Fall in Hamburg;

5. Diapositve eines Lichen ruber planus verrucosus perifollicularis.

10. **Delbanco** (Hamburg). Kraurosis glandis et praeputii penis. D. hat in 3 Fällen eine chron. Schrumpfung der glans penis und des inneren Präputialblattes beobachtet, welche in 2 Fällen eine operative Behandlung der entstehenden Phimose bedingte. Makroskopisch und mikroskopisch handelt es sich um Veränderungen, welche mit dem atrophischen Stadium der Kraurosis vulvae identisch sind. Die Nomenklatur seiner Fälle bereitet D. Schwierigkeiten aus den Gründen der bezüglich der Kraurosis vulvae bestehenden Konfusion. D. hat in 4 Fällen von Kraurosis vulvae die gleichen Veränderungen gefunden. Er berichtet über diese, sowie über Nervendegeneration in den Präparaten an der Hand zahlreicher Projektionen.

11. **Hartmann** (Hannover). Über einen eigenartigen Fall von Urticaria perstans. Bei einer 42jährigen Frau, die vor 17 Jahren Nephritis hatte, seit 4 Jahren an periodischem heftigen Jucken leidet, bildeten sich seit 2 Jahren an Stirn, Nase, Lippen, Wangen, Armen und Beinen, namentlich an der Streckseite, Brust und Rücken derbe und glänzende Knötchen von Linsengröße und frischroter Farbe. Diese Knötchen wachsen, verlieren ihren Glanz und die Frische der Farbe und werden mit weiterem Wachstum ganz blaß und glanzlos. Die meisten größeren Knoten sind warzig. Außerdem sehr vereinzeltes Aufschießen von linsengroßen, wasserhellen Blasen und Entwicklung von kleinsten Bläschen auf der Kuppe der warzigen Knoten. Die Krankheit wird nicht für Dermatitis herpetiformis, sondern für Urticaria perstans gehalten, wegen des bedeutenden Überwiegens der Knotenbildungen und hauptsächlich wegen des warzigen Aussehens der großen Knoten.

12. **Nagelschmidt** (Berlin). Psoriasis und Pankreas. Der Zusammenhang mancher Fälle von Psoriasis mit funktioneller Anomalie des Pankreas wird wahrscheinlich gemacht:

1. durch Vorkommen von Diabetes, Fettsucht etc. in der Aszendenz von Psoriatikern;

2. durch die Beobachtung von Diabetes mit Psoriasis an demselben Individuum;

3. durch Feststellen von alimentärer Glykosurie bei Psoriatikern (32% der Fälle Nagelschmidts);

4. durch ein Sektionsergebnis bei einem mit allg. Psoriasis verstorbenem Pat., bei welchem eine Vergrößerung und Cirrhose des Pankreas durch Dr. N. gefunden wurde

N. versuchte der Lösung dieser Frage durch Verabreichung von Pankreatin in großen Dosen an Psoriatiker näher zu kommen. Von 13 so behandelten Fällen heilten 8 (z. T. vorübergehend). Auch der Antagonismus zwischen Adrenalin und Pankreassekret wurde zu Versuchen herangezogen. N. fand in mehreren Fällen von Psoriasis positiven Ausschlag der Pupillarreaktion nach Adrenalineinträufung, worauf ebenfalls ein Schluß auf Pankreasfunktionsstörung vielleicht gezogen werden dürfte.

N. empfiehlt die Pankreatindarreichung nicht als Therapie, da sie vom Magendarmkanal aus zu unsicher wirkt.

Die Bedeutung der Versuche scheint N. mehr auf theoretischem Gebiete zu liegen, da sie die Psoriasis in die Reihe der Stoffwechselstörungen bringt.

13. **Nagelschmidt** (Berlin). Tabesbehandlung mit Hochspannung. N. hat 22 Fälle von Tabes mit Hochspannungsströmen behandelt und dabei z. T. frappante Wirkungen erzielt. Lanzinierende Schmerzen und Magenkrisen schwerster Art werden mitunter momentan kupiert. Die Incontinentia urinae konnte durch lokale Behandlung des Blasenhalses in wenigen Sitzungen beseitigt werden. Selbst die er-

loschenen Geschlechtsfunktionen sind in einzelnen Fällen wieder erwacht. Die Übungstherapie kann vollkommen durch Hochspannung ersetzt werden. Die überaus lästigen subjektiven Symptome der fortgeschrittenen Fälle lassen sich mit großer Sicherheit, allerdings bei vollkommener Beherrschung der Technik, beseitigen.

14. **Hoffmann** und **Juliusberg** (Berlin). Über White-spot disease und Sklerodermia circumscripta.

Eigene Untersuchungen aus der Berliner Universitätshautklinik und die Literatur veranlassen die Vortragenden, die White-spot disease unter die Sklerodermia circumscripta einzureihen. Allerdings sei es noch verfrüht, die White-spot disease als eine besondere wohlcharakterisierte Varietät der circumscripten Sklerodermie aufzufassen, dazu ist die Kasuistik noch zu spärlich. Westbergs Fall habe mit der White-spot disease nichts zu tun; er ist analog den Angaben Westbergs ein eigenartiges, noch nicht rubrizierbares Krankheitsbild. Auch Jadassohns und Iwanows weiße perifollikuläre Flecke haben mit der White-spot disease nichts Verwandtes.

Diskussion. Jadassohn (Bern) pflichtet den Vortragenden bei; sowohl in der Trennung der Jadassohnschen weißen Flecke, wie in der Auffassung der White-spot disease als circumscripter Sklerodermie.

15. **Arning** (Hamburg) demonstriert die Moulage des Fußes eines 3jährigen Kindes mit Gangrän der Zehen.

16. v. **Notthaft** (München). Über lokale Atoxyltherapie.

v. N. behandelte Sklerosen, trockene und nässende Papeln, sowie Gummen mittelst Umschlägen von 10%iger Atoxyllösung oder Bestreuen mit 10—25%igem Atoxyltalkpulver. Gummen erwiesen sich fast immer als unbeeinflußbar. Sklerosen überhäuteten sich in 3—8 Tagen, aber die Sklerose blieb dann zunächst unverändert bestehen. Trockene Papeln wurden nicht beeinflußt, nässende verschwanden in 8—14 Tagen. Die Methode hat vor örtlichen Hg-Applikationen nichts voraus und empfiehlt sich wegen der Kosten nicht; sie hat nur theoretisches Interesse, weil sie vielleicht den Schluß gestattet, daß das Atoxyl direkt ohne Mithilfe des Organismus und ohne eine chem. Umwandlung zuerst zu erfahren, auf die Spirochaete pallida wirkt.

Hoffmann (Berlin) erinnert, daß schon Uhlenhut, Hoffmann und Roscher das Atoxyl örtlich verwandt haben. Sie haben Kaninchen durch Schmierkur mit Atoxyl von Trypanosomiasis befreit. Bei Atoxylschmierkuren der Menschen geht Arsen in den Urin über.

Nagelschmidt (Berlin) sah gute Erfolge durch lokale Atoxyltherapie; aber die arsenige Säure wirkt in gleicher Weise. Auch Geschwüre nicht spezifischer Natur werden günstig beeinflußt.

17. **Hübner** (Frankfurt a. M.). Zur Genese der Urethralstrikturen.

Während Finger annahm, daß das normale Zylinderepithel der Urethra durch den Reiz der chronischen Entzündung in Plattenepithel metaplasiert, haben die Untersuchungen von Cedernkreuz, v. Ebner u. a., die auch H. bestätigen konnte, gezeigt, daß schon normaler Weise Plattenepithelinseln in der Urethra vorhanden sind. Die Inseln werden in den ersten Tagen einer Gonorrhoe dem Vordringen der Gonokokken in die Tiefe größeren Widerstand entgegensetzen als das einschichtige Zylinderepithel. Sind aber einmal die Gonokokken in das festgefügte

Plattenepithel vorgedrungen, so werden sie dort vor den baktericiden Silberlösungen sehr gut geschützt sein. In der Folge kommt unter dem primären Plattenepithel der Entzündungsprozeß fast nie zum Ausheilen und so entsteht das für längere Zeit bestehende, chronischen Entzündungen charakterische Bild: Submuköse Infiltrate, die vom Plattenepithel bedeckt sind. Der Entzündungsprozeß führt hier zu sekundärer narbenähnlicher Schrumpfung.

Zum Zustandekommen einer gonorrhoischen Striktur gehört also dreierlei: Primäres Vorhandensein größerer Herde von Plattenepithel in der Urethra, gonorrhoische Infektion und ungenügende Therapie in der ersten Zeit, in der die Gonokokken noch nicht in das schutzgewährende Plattenepithel vorgedrungen sind. Die Seltenheit des Zusammentreffens dieser 3 Faktoren bedingt die relative Seltenheit der gonorrhoischen Strikturen.

Hautkrankheiten.

Akute und chronische Infektionskrankheiten.

Jadassohn und **Bayard.** Über die Lepra im Kanton Wallis (nebst Bemerkungen über exotische Leprafälle in der Schweiz). Korrespondenzblatt für Schweizer Ärzte 1907. p. 1 und 42.

Veranlaßt durch zum Teil übertriebene und unrichtige Berichte politischer Zeitungen über den Lepraherd im Kanton Wallis geben Jadassohn und Bayard einen genauen Bericht über die von ihnen vorgenommene Untersuchung dieses Herdes; sie haben auch der Frage nach dem Vorkommen von importierter Lepra in der Schweiz im allgemeinen ihre Aufmerksamkeit geschenkt. Aus dieser Studie geht folgender Tatbestand hervor.

Im Kanton Wallis bestehen zur Zeit 4 endemische Fälle von Lepra tuberosa, 2 davon leben im Dorfe Guttet, einer in Oberems, einer im Rhonetal, es sind das kleine Gebirgsdörfer in der Nähe von Leuk. Ein weiterer von Jadassohn schon 1898 diagnostizierter Fall starb im September 1906 in Guttet und ein sechster sicherer Fall im Jahre 1895. Keiner dieser Kranken hat je seine Heimat verlassen. Verfasser konnten durch Nachfragen bei der Bevölkerung die Lepra in einer Familie bis 1820 zurück verfolgen. In dieser Familie sollen in 4 Generationen 8 Leprafälle vorgekommen sein. Ob diese Endemie ein Überrest aus früherer Zeit (Mittelalter) darstellt oder neu eingeschleppt wurde, können die Autoren nicht entscheiden. Sie glauben, daß die schlechten hygienischen Verhältnisse unter den Bewohnern die Lepra in dieser Gegend zum Haften gebracht haben. Die „Fischtheorie" von Hutchinson wird kurz besprochen und abgelehnt. Zur Bekämpfung der Endemie wird die (eventuell auch zwangsweise) Unterbringung der Kranken in einem neu zu errichtenden kleinen Lepraheime vorgeschlagen, daneben Überwachung d. h. zeitweise Untersuchung der Angehörigen der Kranken, damit jeder neu auftretende Fall möglichst bald isoliert werden kann. Überdies verlangen die Autoren eine Ergänzung des eidgenössischen Epidemiegesetzes, welches die Lepra zur Zeit nicht berücksichtigt und geben folgende Direktiven: Meldepflicht für alle sicheren und verdächtigen Fälle,

Untersuchung der Kranken und ihrer Lebensverhältnisse durch Sachverständige; Entscheidung, ob die Kranken isoliert werden müssen oder zu Hause verpflegt werden können; eventuell Übernahme der Isolierungskosten oder eines Teiles derselben durch den Bund.

Wie gerechtfertigt diese Maßnahmen wären, ergibt die Statistik von Jadassohn, welche beweist, daß die Fälle von importierter Lepra in der Schweiz keineswegs selten sind. Im „Korrespondenzblatt" und in der „Revue de la Suisse romande" fand er 10 Fälle publiziert. Jadassohn selbst hat seit dem Jahre 1896 9 Fälle von importierter Lepra zu beobachten Gelegenheit gehabt. Die Fälle sind kurz resümiert.

M. Winkler, (Luzern).

Lardy. Encore la lèpre. Korrespondenzblatt für Schweizer Ärzte 1907. p. 841.

Lardy, der längere Zeit in Konstantinopel praktiziert und mit Zambaco Pascha viele Fälle von Lepra untersucht hat, spricht sich kurz über den Lepraherd im Wallis aus. Er hält denselben für einen Überrest aus dem Mittelalter, der sich auf Grund der elenden sozialen Verhältnisse so lange gehalten hat. Daneben werden die Verdienste Zambaco Paschas um die Erkenntnis einzelner nervöser Formen der Lepra (Morvan) gewürdigt.

Lardy ist in dem Sinne Anhänger der „Fischtheorie", als er glaubt, daß bei schlechten hygienischen Verhältnissen der übermäßige Genuß von gesalzenen Meerfischen den Ausbruch der Krankheit begünstigt.

M. Winkler, (Luzern).

Pfister, Edwin. Einige Bemerkungen zur Leprafrage in der Schweiz. Korrespondenzblatt für Schweizer Ärzte 1906. p. 607.

Pfister berichtet im Anschluß an die Arbeit von Jadassohn und Bayard über 3 weitere exotische Fälle von Lepra und verlangt ebenfalls dringend die Ergänzung des eidgenössischen Epidemiegesetzes zur Durchführung einer zweckmäßigen Prophylaxe.

M. Winkler, (Luzern).

Pasini, Agostino, Mailand. „Un caso di lepra nodulare curato con la Finsenterapia. Giornale italiano delle malattie veneree e della pelle. I. 1907. H. III.

Dem dermatolog. Kongresse zu Mailand i. J. 1906 stellte Ambrogio Bertarelli, Vorstand der dermatolog. Abteilung des Mailänder „Ospedale Maggiore" eine 28jährige, aus Concession in Uruguay stammende Bäuerin vor, die von der Lepra nodosa befallen war. Um sie von den entstellenden Knoten zu befreien, unterwarf sie Bertarelli der Röntgenstrahlentherapie, indem er Gesicht, Hände und Vorderarme 5mal, jedesmal 5 Minuten lang, bestrahlte. Weder während der Behandlung, noch einen Monat nach derselben traten Veränderungen auf; deshalb entschloß sich Bertarelli die Röntgentherapie aufzugeben, dagegen aber die einzelnen Knoten mit dem Finsenapparate zu bestrahlen. Die Erfolge waren derartige, daß man die Therapie fortsetzte. Nach den ersten 87 wurden noch 237 Bestrahlungen vorgenommen und das Ver-

schwinden sämtlicher Knoten erzielt. Diesen Fall unterzog Verf. einer eingehenden histologischen Untersuchung; auf Grund derselben, welche mit der klinischen Beobachtung übereinstimmt, kommt Verfasser zu dem Schlusse, daß die Phototherapie die Regression und das Verschwinden der Lepraknoten der Haut herbeiführt. Ob die Heilung eine temporäre oder eine stabile sei, diese Frage wird erst später entschieden werden; jedenfalls hebt Verfasser hervor, daß in seinem Falle 8 Monate verstrichen sind ohne Auftreten einer Rezidive. Es ist möglich, daß die Phototherapie, außer die Regression des spezifischen Lepraprozesses herbeizuführen, die Gewebe derart verändere, daß dieselben der Rekonstruktion des Prozesses lokalen Widerstand leisten. Es wäre jedenfalls von großem Vorteile, wenn in allen Leprafällen durch die Phototherapie die dauernde Lösung der Hauterscheinungen erzielt werden könnte. Die Arbeit Pasinis ist ein vortrefflicher Beitrag zur Phototherapie.

Costantino Curupi (Prag-Porretta).

Smit, J. A. Roorda. La Lèpre dans l'Argentine. Léprôme d'entrée et luxation spontanée du cristallin. Revue pratique des maladies cutanées etc. 1906. Nr. 11.

Smit gibt zuerst einen kurzen historischen Überblick über die Ausbreitung der Lepra; er kommt zu dem Resultat, daß die Hutchinsonsche Fischtheorie nicht aufrecht zu erhalten sei, daß die Lepra überall durch Einschleppung verbreitet werden könne und ihre größte Verbreitung bei unkultivierten und degenerierten Völkerschaften habe. Die Übertragung der Krankheit durch einen bestimmten Zwischenträger, wie z. B. bei der Malaria, hält Smit für unwahrscheinlich, da ja die Lepra in allen Gegenden und Zonen auftrete. Er glaubt vielmehr, daß die Kranken den Erreger, den Leprabazillus, im Verkehr mit Leprakranken aufgreifen und sich dann die Krankheit z. B. durch Kratzen mit den infizierten Nägeln selbst einimpfen. Zu dieser Ansicht brachte ihn die Beobachtung, daß sämtliche Leprakranken, die Smit sah, eine harte Anschwellung eines oder beider Nasenflügel aufwiesen; alle Kranken gaben zu, daß sie vor ihrer Erkrankung mit Leprakranken im näheren Verkehr gestanden und die Angewohnheit hätten, sich mit den Fingern am Vestibulum narium zu kratzen. Er glaubt daher, daß diese harte Anschwellung, Léprôme d'entrée, möglicherweise die Infektionsstelle und von großer Wichtigkeit für ein zeitiges Erkennen der Krankheit sei. Ein Fall von hereditärer Übertragung ist ihm nicht bekannt geworden.

Verf., der mehr als 20 Jahre in der Provinz Cordoba zugebracht hat, schätzt die Zahl der in Argentinien lebenden Leprakranken auf 1000—1500; sie ist jedoch unter Einwirkung der fortschreitenden Zivilisation und der Hygiene im stetigen Abnehmen begriffen. Smit fand hauptsächlich die Lepra tuberosa, weniger oft die Lepra anaesthetica, sehr selten die gemischte Form. Die Diagnose machte in den ausgeprägten Fällen wenig Schwierigkeiten. Bei 3 Kranken aus einer Familie fanden sich als Anfangssymptome außer dem Léprôme d'entrée nur mehrere, nicht zum Zerfall neigende Tumoren am Gaumen; die Richtigkeit der

Diagnose wurde später durch das Auftreten weiterer, typischer Erscheinungen bestätigt. Weiter teilt Smit noch 4 Fälle mit, die außer der Anschwellung der Nasenflügel eine bisher noch nicht beschriebene Anfangserscheinung, nämlich spontane Luxation beider Linsen, aufwiesen.

Hanf (Breslau).

Klieneberger, Emil. Weitere Beiträge zum saprophytischen Vorkommen von hämoglobinophilen Bazillen (Saprophytie in den Harnwegen). Dtsch. med. Woch. Nr. 42. 1907.

Neben verschiedenen negativ verlaufenden Untersuchungen gelang es Klieneberger in 3 Fällen hämoglobinophile Bakterien im Harne aufzufinden. Der erste Patient, bei welchem zwar Nachweis, aber nicht die Weiterzüchtung der Stäbchen gelang, verstarb an Struma cystodenomatosa, Metastasen im Brustwirbelkörper, Cystitis und Pyelitis haemorrhagica mit dem Befunde von Staphylokokken, Streptokokken und den genannten schlanken, Gram-negativen Stäbchen. In den beiden anderen Fällen: Nephritis und Cystitis gonorrhoica mit Gonokokken- und Influenzabazillen und

2. an Typhus anschließendes Nierenleiden, vor 2 Jahren einfache in 6 Wochen geheilte Gonorrhoe, kürzlich influenzaartige Erkrankung gelang neben dem Nachweis auch die Kultur der hämoglobinophilen Bazillen, im letzten Falle fand sich außer diesen das Bacter. lactis aerogenes. Verf. hält die hämoglobinophilen Stäbchen in diesen 3 Fällen für saprophytische Bewohner der Harnwege. Er spricht ihnen keine pathogene Bedeutung zu, da die neben ihnen gefundenen Bakterien die vorliegenden Krankheitsbilder auch sonst allein hervorrufen.

Max Joseph (Berlin).

Lewandowsky, F. Zur Pathogenese und Therapie der multiplen Abszesse im Säuglingsalter. Dtsch. med. Woch. Nr. 47. 1907.

Sowohl am Sektionsmaterial, wie an der Hand klinischer Beobachtungen konnte Lewandowsky nachweisen, daß die multiplen Abszesse der Säuglinge durch das Eindringen von Staphylokokken in die Schweißdrüsenausführungsgänge entstehen. An deren peripherischer Öffnung (Porus) bilden sich kleine, eigenartige Pusteln (Periporitiden), welche als solche heilen oder zur Abszeßbildung führen. Das therapeutische Bestreben muß demnach dahin zielen, die Kokken aus den Drüsenausführungsgängen zu entfernen. Zu diesem Zwecke bewährten sich Schwitzprozeduren mit unmittelbar nachfolgenden Sublimatbädern. Max Joseph (Berlin).

Bodin. Sur un nouveau champignon du favus (Achorion gypseum). Ann. de derm. et de syph. 1907. p. 585.

Bodin konnte in einem Fall von Favus der Wange mit Skutulabildung, kulturell einen neuen, von ihm als Achorion gypseum bezeichneten Pilz isolieren, der große Ähnlichkeit mit dem Microsporum canis und dem Trichophyton gypseum zeigt. Mikroskopisch bietet dieser seltene Pilz (Bodin konnte ihn nur in einem von mehreren hundert Favusfällen nachweisen) im Skutulum das gleiche Bild wie das Achorion Schoenleini.

Auch bei Impfung auf Maus oder Meerschweinchen erzeugt der Pilz favusähnliche Läsionen. Walther Pick (Wien).

Bonnet. Un cas de sporotrichose. Ann. de derm. et de syph. 1907. p. 680.

Bonnet teilt die Krankengeschichte eines 48jährigen Tischlers mit, der zweieinhalb Monate vor Beginn der ärztlichen Beobachtung einen Tumor an der Innenseite des linken Vorderarmes beobachtete, über welchem sich die Haut allmählich rötete und innerhalb vierzehn Tagen, vollkommen schmerzlos, abszedierte. Kurze Zeit später eine ähnliche Anschwellung unter dem linken Knie und an der linken Wade. Zur Zeit der Aufnahme zeigte Patient zwei größere, luesähnliche Ulzerationen, zwei Abszesse, die große Ähnlichkeit mit kalten Abszessen zeigten, endlich zahlreiche, teils ulzerierte, teils nicht ulzerierte Gummata, die teils wie skrofulöse Gummen, teils wie Ecthymata aussahen. Im Eiterinhalt mikroskopisch weder Tuberkelbazillen noch Pilze nachweisbar. Ophthalmoreaktion negativ. Kulturen aus dem Abszeßinhalt ergaben Reinkulturen des Sporotrichum Beurmanni. Walther Pick (Wien).

De Beurmann et Gougerot. Sporotrichoses tuberculoides. Ann. de derm. et de syph. 1907. p. 497, 602, 655.

De Beurmann und Gougerot fassen ihre Erfahrungen über die tuberkuloiden Formen der Sporotrichose zusammen. Sie unterscheiden zunächst eine gummöse, ulzerierte und disseminierte Form, bei welcher sich zahlreiche, vollkommen den tuberkulösen Gummen gleichende Herde finden, sich von diesen nur durch die mehr oberflächliche, schüsselförmige Erweichung unterscheidend. Die klinischen Unterscheidungsmerkmale sind aber im ganzen so gering, daß stets ein Kulturversuch angestellt werden muß; in positiven Fällen bestätigt dann auch noch der günstige Einfluß der Jodtherapie die Diagnose. Ähnliches gilt von der zweiten verrucösen, papillomatösen Form der Sporotrichose, an welche sich oft eine zentripetale tuberkulo-gummöse Lymphangitis anschließt, und die große Ähnlichkeit mit der Tuberculosis verrucosa cutis aufweist. Die Autoren berichten über zwei einschlägige Fälle; in dem einen fand sich der verrucöse Herd auf der Stirne, die lymphangitischen Knoten in der Jochbeingegend; in dem zweiten Falle konnte die Eintrittsstelle des Virus nicht mehr festgestellt werden und es fanden sich nur lymphangitische Gummen am Vorderarm. In sehr ausführlicher Weise besprechen die Autoren dann die Histologie der Affektion. In den Knoten lassen sich drei Zonen unterscheiden: eine entzündliche, lymphatische, „syphiloide" Zone mit basophilen Zellen, eine „epitheloide oder tuberkuloide" mit Riesenzellen und eine „polynucleäre oder ecthymatiforme" mit Makrophagen. Der hauptsächliche Unterschied gegenüber dem tuberkulösen Infiltrat liegt in der Anwesenheit dieser dritten Zone, die sich als Mikro-Abszeß darstellt, und dem Fehlen von Verkäsung. Am schwierigsten ist die Unterscheidung der verrucösen Form der Sporotrichose von der Tuberculosis verrucosa cutis, bei welcher es durch Sekundärinfektion auch häufig zur Bildung kleiner Abszesse kommt. Bezüglich der genauen

histologischen Details sei auf das Original verwiesen. Zur Diagnosenstellung ist das histologische Bild, vermöge der großen Ähnlichkeit mit Tuberkulose, Lues und banalen Abszessen, nicht geeignet.

Walther Pick (Wien).

Eberts, V. M. von (Montreal, Canada). Bacterial inoculations in the treatment of suppurative and tuberculous diseases of the skin after the Method of Wright. The journ. cut. diseas. XXV. 12. 1907.

Eberts berichtet nach der Beschreibung und Diskussion der Opsoninmethode Wright über seine Erfolge. Von 3 Fällen von Sykosis bei 2 gute Resultate, in 8 Fällen von akuter örtlicher Staphylokokkeninfektion durchwegs brillante Erfolge.

Bei Lupus ist der Effekt in einem Falle zu langsam eingetreten, bei einem zweiten, der abheilte, sind der Opsoninbehandlung verschiedene Behandlungsmethoden bereits vorangegangen.

Rudolf Winternitz (Prag).

Alderson, Everet Harry. The opsonins and certain bacterial cutaneous diseases. The Journ. of cut. diseas. incl. Syph. XXV. Nr. 7. 1907.

Durch Steigerung des opsonischen Index (d. i. des Vermögens, Phagocytose anzuregen) vermittels Injektion von durch Hitze veränderten Bakterienemulsionen (eventuell Tuberkulin) hat Alderson eine Anzahl von Hautaffektionen (Sykosis, Furunkel, Akne, axillare Abszesse) rascher zur Heilung führen wollen. Trotzdem ihm diese Steigerung gelungen ist und auch mehrfach Besserungen der erwähnten Erkrankungsfälle zu beobachten waren, kann er dem Verfahren keine besseren Resultate zuschreiben, als den gewöhnlich geübten Methoden. Die Besserungen oder Heilungen brauchten bei der opsonischen Behandlung eine lange Zeit. Bezüglich der Beurteilung der Resultate sei zu bedenken, daß nicht Dermatologen sondern meist Chirurgen die Heilerfolge verzeichneten. Doch sei opsonische Behandlung von unzweifelhaftem Werte als mithelfende Therapie bei Hautkrankheiten, wobei aber die anderen Methoden, innere und äußere, beigezogen werden müssen. Rudolf Winternitz (Prag).

Whitfield, Arthur (London). The opsonie Method in skin diseases. The journ. cut. diseas. XXV. 12. 1907.

Die Opsonine sind Stoffe, welche die Bakterien zur Phagocytose befähigt machen, und sie stellen somit wichtige Schutzkörper dar. Der opsonische Index kann mit jenem der Immunität als Ganzes variieren und einen wahren Index der Widerstandsfähigkeit des Individuums darstellen. Whitfield hat in Verfolgung der Angaben Wrights u. a. bei einer Anzahl von Staphylokokkeninfektionen und tuberkulösen Erkrankungen die opsonische Therapie eingeleitet und ist zu folgenden Resultaten gekommen. Bei Furunkeln sind die Erfolge einheitlich gut, bei Sykosis ist die opsonische Therapie, durch lange Zeit fortgeführt, und kombiniert mit X-Strahlen, ein schätzbares Hilfsmittel.

Bei Akne ist die Behandlung unsicher, bei septischen Dermatitiden und Geschwüren von ersichtlichem Wert. Bei der Bazinschen Erkrankung (Eryth. indurat.) einigermaßen unsicher; bei Lupus sehr langsam wirkend, gut in Verbindung mit X-Strahlen und als Nachbehandlung der Finsentherapie. Rudolf Winternitz (Prag).

Montgomery, Hugh Frank, Chicago. Report of a case of systemic Blastomycosis, including autopsy and successful animal inoculations. The Journ. of cut. diseas. incl. Syph. XXV. Nr. 9. 1907.

Montgomerys Patient, ein 42jähriger Lokomotivführer, hatte im 19. Lebensjahr Influenza mit Pneumonie, im 39. eine Malaria (?). Im 40. war er durch mehrere Monate arbeitsunfähig, schwach und deprimiert, hatte Schmerzen im Thorax; nach mehreren Monaten bildete sich ein erbsengroßer Knoten unter der Wangenhaut, welcher haselnußgroß wurde, sich entzündete, nach 4 Wochen durchbrach und ein nicht heilendes Geschwür hatte, das peripher wuchs. Später traten ähnliche Knoten mit gleichem Verlauf am rechten Unterkiefer, unter und hinter dem rechten Ohr und am Kinn auf. Die Ränder der ungefähr $1^1/_2$ Zoll im Durchmesser betragenden Geschwüre boten nur wenige miliare Abszesse, waren $^1/_4$—$^1/_2$ Zoll breit, etwas eleviert, und zum Teil, ebenso wie Teile des Geschwürsgrundes mit warzigen, papilloformen Erhabenheiten bedeckt. Der Patient kränkelte von da ab, im Jänuar 1905 litt er an Nachtschweißen, in verschiedenen Partien des Unterleibs (Sigma- und Symphysengegenden) traten Infiltrate, später Knoten am Nacken, der Brust, der Leiste, dem Fuß und dem Ellbogen auf, welche teilweise aufbrachen. Nach mehreren Monaten starb er. Außer den Hautabszessen wurden chronische Lymphdrüsenentzündungen und eine lokalisierte chronische Periapendicitis und Perihepatitis gefunden.

Die aus noch uneröffneten Abszessen (zu Lebzeiten) gefertigten Kulturen ließen mit Leichtigkeit Blastomyceten aufgehen, während häufig Aufstrichpräparate nur vereinzelte Blastomyceten zeigten. Weiters entwickelten sich aus an Meerschweinchen mit Abszeßeiter gemachten Impfungen bei einigen lokale Läsionen, aus welchen Blastomyceten gewonnen wurden, bei mehreren auch Drüsen- und Organläsionen. Auch Kulturen aus den geimpften Tieren, auf andere Tiere geimpft, ergaben bei letzteren Systemerkrankungen. Rudolf Winternitz (Prag).

Lewandowsky. Über einen Fall von ulceröser Hautaffektion beim Erwachsenen, verursacht durch den Bacillus pyocyaneus. (Aus der dermatologischen Universitätsklinik in Bern.) Münchener medizin. Wochenschrift 1907. Nr. 46.

Lewandowsky beschreibt einen Fall einer eigenartigen Hauterkrankung, von der er annimmt, daß sie durch lokale Pyocyaneusinfektion hervorgerufen worden ist. Es handelt sich um eine große Anzahl von linsen- bis fünfmarkstückgroßen Geschwüren, die am Unterschenkel lokalisiert von flacher, kreisrunder Form waren, einen schmalen roten Hof und einen schmierigen, grünen, zäh anhaftenden Belag hatten, der sofort

an eine Pyocyaneusinfektion denken ließ. Durch Kultur wurde ein Bazillus gefunden, der als Bacillus pyocyaneus identifiziert werden konnte, und durch Inokulation der Reinkultur entstanden am anderen Unterschenkel Geschwüre, die alle Charaktere der spontan entstandenen Affektion hatten. Es ist dadurch der Beweis für die ätiologische Rolle des Bacillus pyocyaneus bei der beschriebenen Hauterkrankung geliefert. Nachuntersuchungen sind natürlich sehr erwünscht. (Ref.)

Oskar Müller (Dortmund).

Kraus, A. Beitrag zur Pathogenese und Klinik des Lupus follicularis disseminatus. Monatshefte für prakt. Dermatologie Bd. XLV.

In einem typischen Falle dieses Krankheitsbildes fand sich an einer Stelle der Wand einer kleinen Arterie der Subcutis, ohne daß Granulationsgewebe in deren Nachbarschaft vorhanden gewesen wäre, eine knopfartige Vorwölbung gegen das Lumen aus epitheloiden Zellen und Lymphocyten unter unverändertem Endothel, ausgegangen von der Intima, die Media und Adventitia vor sich herschiebend. Tuberkelbazillen 0. Lokale Reaktion auf Tuberkulininjektion. Verfasser sieht in obigem Befunde eine neuerliche Stütze für die hämatogene Entstehung des Lupus foll. diss.

In einem zweiten Fall, der histologisch das typische Bild bot (Bazillen und Tierversuch negativ), setzte die Erkrankung mit diffusen entzündlichen Erscheinungen ein. Die Lokalisation war auch ungewöhnlich (Haarboden, Haut der Ohrmuscheln und angrenzenden Halspartien). Therapeutisch erwiesen sich Tuberkulininjektionen sehr günstig.

Ludwig Waelsch (Prag).

Jones, H. Emelyn. Über die Entstehung von Lupus vulgaris auf Grund von Drüsentuberkulose. The Brit. Journ. of Derm. Sept. 1907.

923 Fälle von Lupus vulgaris werden ihrem Ausgangspunkte nach in 6 Gruppen geordnet. 47·3% der Erkrankungen begannen mit einem kleinen Herde im Gesichte oder am Halse, 28·9% an der Nasenhaut oder Nasenschleimhaut, 1·8% an anderen Schleimhäuten, besonders an denjenigen der Lippen, gleichfalls 1·8% an der Stätte einer tuberkulösen Knochenerkrankung, 8·5% an der Haut der verschiedensten Stellen des Stammes und der Gliedmaßen (hieher sind auch die multiplen Ausbrüche nach Exanthemen wie Masern, Scharlach, Rotlauf und schwächenden Krankheiten gestellt), 11·4% endlich in der Umgebung tuberkulöser Drüsen oder in deren Narben. Bezüglich der letzterwähnten Gruppe, der die Arbeit Jones hauptsächlich gewidmet ist, wird auf gewisse nach außen vom Mundwinkel liegende Herde aufmerksam gemacht, die — wie übrigens auch bisher nicht unbekannt — der Erkrankung der glandula lymphatica facialis ihren Ursprung verdanken. In den 115 Fällen, in denen der primäre Herd in einem Lymphknoten saß, handelte es sich 37mal um eine submaxillare, 34mal um eine Halsdrüse, 20mal um eine präaurikulare; die vorerwähnte glandula facialis kam 13mal, die sub-

mentalis 9mal in Betracht, je einmal eine Drüse der Kniekehle und der Cubitalgegend. Von den Kranken gehörten 63 dem weiblichen, 39 dem männlichen Geschlechte an, ein Verhältnis, welches fast vollständig demjenigen zwischen den Zahlen der lupuskranken Männer und Weiber überhaupt entsprach. Das Lebensalter, in welchem das Leiden begann, ist nicht immer aufgezeichnet worden; in 63 Fällen lag es vor dem zehnten, in 17 Fällen zwischen dem zehnten und zwanzigsten Jahre und in 2 Fällen jenseits des zwanzigsten Jahres. — Dreizehn knapp gefaßte typische Krankheitsgeschichten von Fällen, in denen der Lupus sekundär auf Grund von Drüsentuberkulose entstand, bilden den Schluß der Arbeit.

Paul Sobotka (Prag).

Nagelschmidt, Franz. Zur Diagnose und Therapie tuberkulöser Hautaffektionen. Dtsch. mediz. Woch. Nr. 40. 1907.

Bei seinen Tuberkulinimpfungen zu diagnostischen Zwecken suchte Nagelschmidt zu erreichen, daß die Reaktion möglichst lokal und unter Schonung des Allgemeinbefindens verlief. Ferner gelang es ihm, den Nachteil der Pirquetschen Methode, daß fast bei jedem Erwachsenen eine mehr oder minder starke Reaktion auftrat, mit der Lokalimpfung im Hauptherde zu vermeiden. Außer an der tuberkuloseverdächtigen Hautpartie wurde in einiger Entfernung von dieser Stelle eine zweite Impfung vorgenommen. Während der Prozeß auf dieser normalen Haut mit Papel- und Krustenbildung harmlos verlief, kam es an der tuberkulösen Impfstelle zu Geschwüren, Eiterung und Substanzverlust. Um die Spezifität der Reaktion festzustellen, wurden andere z. B. syphilitische Effloreszenzen geimpft und zwar mit dem gleichen Resultat wie normale Haut. Den Begriff der positiven Reaktion fixiert Verfasser dahin, daß der Reaktionsgrad zwischen Impfstellen und normaler Haut deutlich verschieden sein müsse. Neben dem diagnostischen Wert, der sich klar erwies, wurde bei den Impfungen auch eine heilende Wirkung beobachtet, was Verfasser zu weiteren Versuchen in therapeutischer Hinsicht veranlaßte. Es gelang ihm Lupusknötchen und Infiltrate zur Heilung zu bringen; ob auf immer, konnte leider nicht festgestellt werden. Als Mängel der Methode erwähnt Verfasser die Unmöglichkeit einen großen Hautbezirk auf einmal zu behandeln und die Unsicherheit des kosmetischen Effekts. Um die gelegentlichen Allgemeinreaktionen zu vermeiden, modifizierte er seine Technik dahin, daß er 2 oder 3 Tropfen Tuberkulin an ebenso vielen Stellen deponierte, innerhalb dieser Tropfen durch Schaben die Exkoriation erzeugte und nach 15—20 Sekunden mit einem trockenen Wattebausch ohne Berührung der Impfkokken die Tropfen absaugte. So wurde eine überflüssige Resorption vermieden.

Max Joseph (Berlin).

Winkler, F. Die Verbindung der Röntgentherapie mit der Franklinisation in der Behandlung des Lupus vulgaris. Monatshefte f. prakt. Dermatologie. Bd. XLV.

Zur Behandlung des Lupus verwendet Winkler weiche Röhren, die Nekrose der Lupusknötchen bewirken; die Heilung erfolgt dann

unter stastischer Behandlung. Bei letzterer handelt es sich um eine Beeinflussung des Gefäßtonus im Sinne der Vasokonstriktion, um ein Schwinden der entzündlichen Vorgänge und um ein Zurückgehen der ödematösen Erscheinungen. Es genügt zumeist Bestrahlung mit weicher Röhre durch 10' um elektive Nekrose der Lupusknötchen zu bewirken (ev. noch eine zweite Sitzung). Ist Nekrose eingetreten, so läßt man durch 10' die Büschelentladung einwirken und fügt durch 2—3' eine Behandlung mit kleinen Funken an. Die Sitzungen werden täglich wiederholt, darnach Borwasserverband. Kosmetisch schöne Narbe. Die Zerstörung der Lupusknötchen durch Röntgenstrahlen ist geeigneter als molekulare Zertrümmerung des lupösen Gewebes durch Funken der Franklinschen Maschine oder des Hochfrequenzapparates. Ludwig Waelsch (Prag).

Franke. Gefäßstreifen, ein Erkennungszeichen der beginnenden Schwindsucht. Münchener medizinische Wochenschrift 1907. Nr. 46.

Auf Grund eingehender Studien und statistischer Aufstellungen kommt Franke zu der Überzeugung, daß gewisse Gefäßstreifen mit der Tuberkulose im Zusammenhang stehen. Er stellt für die Praxis den Satz auf: Die Streifenbildung in der Haut über den Lungenspitzen ist hervorgerufen durch tuberkulöse Vorgänge in den obersten Teilen der Lungen. Das Vorhandensein von Gefäßstreifen in der Haut über den Lungenspitzen beweist also, daß in nahe gelegenen Lungenteilen tuberkulöse Entzündungen sich abspielen oder abgespielt haben. Über den Lungen ist also die Untersuchung auf Hautstreifen „die Streifenschau" ein diagnostisches Hilfsmittel. Oskar Müller (Dortmund).

Courmont, Jules und **Lesieur.** Ätiologie der transkutanen Tuberkulose. Medizin. Klinik. III. Jahrg. Nr. 47.

Generalisierte Tuberkulose wurde bei Kaninchen durch Auftragen von Rinderkulturen auf die Haut erzeugt. Dabei drang in einem Drittel der Fälle der Tuberkelbazillus durch die Haut, ohne sie zu verletzen, wahrscheinlich mittels der Haare. Es wurde also eine Lungentuberkulose erzeugt durch Infektion von der Haut, bei der die Eintrittspforte selbst sich klinisch nicht zeigte. Waren die Bazillen virulent, so wurde die Tuberkulose eine allgemeine; bei abgeschwächten Kulturen kam es beim Meerschweinchen zu ähnlichen Formen wie die der Tuberculosis verrucosa.
Hermann Fabry.

Gilchrist, Caspar T., Baltimore. An interesting group of cases of tuberculous infections of the skin and allied case. The Journ. of cut. diseas. incl. Syph. XXV. Nr. 5. 1907.

Die ersten zwei Fälle von Gilchrist sind:

a) Eine lokale Tuberkulose an der Sohle eines jungen kräftigen Mannes, die wahrscheinlich durch Nadelstich bei dem barfußgehenden Patienten entstanden war. In der betreffenden Wohnung lebte auch ein Phthisiker, der auf den Boden zu spucken pflegte. In den Hautgeschwüren, die von anderen durch geraume Zeit als hereditäre Syphilis behandelt

worden waren, hat Gilchrist tuberkulöse Gewebe und Bazillen gefunden. Totale Excision brachte Heilung.

b) Ein tuberkulöses Geschwür am Finger eines Zinnschmiedes, durch Infektion eines Kratzers daselbst entstanden. Der nächstsitzende Arbeiter war ein Phthisiker.

Der dritte Fall zeigt eine Reihe von subkutanen tumor- und abszeßartigen (gommes scrophuleuses?) Schwellungen an verschiedenen Körperstellen und eine Spina ventosa bei einem 9jährigen Mädchen, dessen Oheim tuberkulös war. Die Inokulation des Eiters aus einem Abszeß erzeugte miliare Tuberkulose eines Meerschweinchens.

Der vierte Fall ist bemerkenswert durch das schubweise Auftreten von Blasen auf dem Unterarm einer Frau. Der Attacke ging durch 2 Tage das Gefühl von Schmerz und Schwere voraus, aus den Bläschen entwickelten sich Pusteln, die zu Narben führten. Gilchrist bezeichnet die Affektion als Acne rodens oder Impet. rodens.

Rudolf Winternitz (Prag).

Leredde. Sur un cas d'hématodermite scarlatiniforme gueri par l'usage de la moëlle osseuse. Revue pratique des maladies cutanées etc. 1906. Nr. 7.

Eine dreißigjährige Frau wurde im Jahre 1902 von einem über den ganzen Körper gehenden, roten squamösen Hautausschlag befallen; von Zeit zu Zeit traten neue Schübe auf, die durch stärkere Rötung und reichliche Abschuppung der Haut charakterisiert waren. Dabei magerte die Kranke mehr und mehr ab und wurde so schwach, daß sie nicht mehr laufen konnte und dauernd ans Bett gefesselt war. Alle versuchten Behandlungsmethoden, auch die mit Arsenik, blieben vollkommen erfolglos. Leredde sah die Kranke 1905; der Ernährungszustand war äußerst reduziert, und es bestanden die oben geschilderten Hautveränderungen. Er gab der Patientin versuchsweise 40 *g* Kalbsknochenmark pro die; nach 8 Tagen bereits wurde das Allgemeinbefinden besser, die Kranke nahm zu und konnte wieder laufen; nach einem Monat war die Haut fast normal; nach einem Jahre schien vollständige Heilung eingetreten zu sein, sowohl was die Haut als das Allgemeinbefinden anbetraf. Ein vor einem Monat aufgetretenes Rezidiv ging auf dieselbe Therapie sogleich zurück. Hanf (Breslau).

Langowoy, N. Beobachtungen über die Wirkung der Scharlachstreptokokkenvaccin. Zentralblatt f. Bakteriologie u. Parasitenkunde Bd. XLII.

Langowoy berichtet in der vorliegenden Arbeit über die Verwendung von zwei Schutzstoffen gegen Scharlach, von denen der eine aus Streptokokken-Kulturen auf Bouillon mit Traubenzucker, der andere aus der gleichen Kultur auf gewöhnlicher Bouillon gewonnen war. Das Mittel wurde Kindern von $1^1/_2$—16 Jahren, die wegen allerlei Krankheiten längere Zeit im Krankenhause zu bleiben gezwungen waren, injiziert, um sie vor Infektion mit Scharlach zu schützen. Fiebernde Kranke wurden nicht damit behandelt, während den anderen dreimal,

selten zweimal steigende Dosen (von 0·5—2·0) in einem Zwischenraume von einer Woche eingespritzt wurden. Von den 120 so behandelten Kindern hatten 5 vorher Scharlach überstanden, von den 120 Kindern erkrankte nur eines am neunten Tag nach der Impfung an Scharlach d. h. 0·8%, von 189 Nichtgeimpften auch nur 3, d. h. 1·6%, doch hielt sich die Mehrzahl dieser nur wenige Tage im Krankenhaus auf und es befanden sich viele Säuglinge unter ihnen. Unterschiede zwischen den beiden angewendeten Impfstoffen konnten nicht festgestellt werden: nach der Injektion trat meist Fieber bis 38 Grad auf und ein scharlachähnlicher Ausschlag, der 1—3 Tage anhielt. Außer den genannten Kranken wurden noch 34 Gesunde (Kinder von 8—14 Jahren) in einem Kinderasyl geimpft, da tags vorher ein scharlachkrankes Kind eingeliefert war. Die Dosis 0·3—0·6, einmal angewendet, hatte 2—3 Tage Temperaturen von 38·5 zur Folge und unbedeutende Lokalerscheinungen, doch erkrankte keines der Kinder an Scharlach. Der Autor glaubt auf Grund dieser Erfolge das Mittel empfehlen zu sollen. Wolters (Rostock).

Zlatogoroff. Über die Anwendung des Streptokokkenimpfstoffes bei Scharlach. Zentralblatt f. Bakteriologie u. Parasitenkunde. Bd. XLII. p. 77. u. 56.

Zlatotogoroff impfte mit dem aus dem Herzblut an Scharlach verstorbener, durch Gabritschewsky dargestellten Impfstoff. Die Impfungen geschahen bei den Erkrankten und ihrer ganzen Umgebung, später auch bei allen Diphtheriekranken, da diese späterhin so leicht an Scharlach erkranken. Im ganzen wurden 530 Patienten geimpft. In den meisten Fällen trat an der Impfstelle eine begrenzte Röte und leichte Schwellung für 24—48 Stunden auf, die leicht schmerzte. Bei 12% stellten sich stärkere Reaktionserscheinungen ein, in 7% Abszeß. Bei 10% trat leichte Temperaturerhöhung auf (38·5), die mehrere Tage anhielt. Die Diphtheriekranken fieberten nicht. Die Impfung an einem gesunden Menschen von 14 Jahren hatte die absolute Unschädlichkeit für den Menschen ergeben; die Impfung der auf den Stuben mit Scharlachkranken liegenden Patienten ergab ein Freibleiben der Geimpften. Von den Diphtheriekranken starben 10 nach der Impfung, aber, wie sich nachweisen ließ, nicht infolge der Injektion. Nach dieser kam es gelegentlich zu einem kleinpunktigen Ausschlag, der nach wenigen Tagen wieder verschwand, der aber, wie aus den Komplikationen zu erschließen war, als Scharlach anzusehen ist, vielleicht auch toxischer Natur war. Der Autor glaubt, daß durch die Impfung der Anstoß zum Ausbruch des Scharlachs gegeben werde. Wolters (Rostock).

Nedrigailow. Zur Frage über die spezifische Natur des Scharlachstreptococcus. Zentralblatt f. Bakteriologie u. Parasitenkunde. Bd. XLII. p. 13. u. 102.

Nedrigailow bespricht in der vorliegenden Arbeit die bisherigen Mitteilungen über den Streptococcus des Scharlach und bezeichnet seinen Standpunkt dahin, daß er den Streptococcus nur als ein Element anzusehen vermöge, das die Infektion mit Scharlach im Kindesalter in der

verschiedensten Weise kompliziere. Aus diesem Grunde glaube er auch, daß das Antiscarlachserum nicht gegen die Erkrankung, sondern gegen den Streptococcus wirken werde. Eine Vaccination mit abgetöteten Kulturen des Streptococcus, wie es Gabritschewsky vorgeschlagen, könne bei Massenanwendung die Frage über die spezifische Natur des Scharlach-Streptococcus vollständig entscheiden. Wolters (Rostock).

Habgood, William. A possible explanation of late return cases in scarlet fever. The British Med. Journal 1907. 14. Dez. pag. 1709 ff.

Habgood erklärt Spätrezidive des Scharlachs so, daß ruhende Scharlachkeime nach Abheilung der Nasensymptome durch banale Nasenkatarrhe wieder zum Aufflackern gebracht werden.

Fritz Juliusberg (Berlin).

Lamanna, Paolo, Palermo. Ricerche istologiche su di un caso di rinoscleroma. Giornale italiano delle malattie veneree e della pelle. J. 1907. H. II.

Verfasser machte Gegenstand einer histologischen Untersuchung einen Fall von Rhinosklerom, eine nach Verfasser in Sizilien äußerst seltene Krankheit, den er in der Palermitaner Klinik beobachtete. Er bespricht eingehend die Meinungen der einzelnen Forscher auf diesem Gebiete und ist der Ansicht, daß diesbezüglich noch nicht das letzte Wort gefallen ist. Die Literaturangabe ist sehr fleißig verfaßt und wird jedem Autor auf dem Gebiete des Rhinoskleroms gewiß unentbehrlich sein.

Costantino Curupi (Prag-Porretta).

Carini, A. Beitrag zur Kenntnis der Filtrierbarkeit des Vaccinevirus. Zentralblatt f. Bakteriologie u. Parasitenkunde. Bd. XLII.

Carini berichtet, daß es ihm gelungen sei nach der Negrischen Methode das Vaccinevirus durch Berkefeld- und Silberschmidt-Kerzen zu filtrieren; durch Einimpfung des Filtrates wurde sowohl bei Rindern als bei Kaninchen und Meerschweinchen typische Pusteln erzeugt. Soll das Filtrat wirksam sein, so muß offenbar eine mehrwöchentliche Maseration vorausgehen. Carinis Versuche sind nicht zahlreich genug, um ein abschließendes Urteil darüber zu gewinnen, ob durch eie Filtration die Wirksamkeit der Lymphe beeinflußt und ob eventuell die Inkubationszeit verlängert wird. Der Autor selbst glaubt, daß eine Abschwächung des Impfstoffes eintrete und die Inkubationszeit sich um ein bis zwei Tage vergrößere. Wolters (Rostock).

Zur Nedden. Demonstration eines Falles von Vaccineerkrankung des Lidrandes. Niederrheinische Gesellschaft f. Natur- und Heilkunde. 18. Juni 1906.

Zur Nedden demonstriert eine 13jährige Patientin, die am 9. Juli geimpft, am 15. eine Anschwellung des rechten Auges aufwies, die zur Aufnahme in die Klinik führte. Beide Lider stark geschwellt, in der Mitte des oberen Lidrandes ein 6 *mm* großer, rundlicher, oberflächlicher Defekt mit feiner Membran, unter der ein frisch aussehendes

Geschwür lag, am intermarginalen Rande noch 3 kleinere Geschwüre. Am unteren Lide korrespondierend ein kleines gleiches Geschwürchen. Präaurikulare Drüsen rechts geschwellt, empfindlich. Die Übertragung der Vaccine geschah im vorliegenden Falle durch die Patientin selbst, die sich am 2. und 3. Tage nach der Impfung verschiedentlich am Arme kratzte und sich die Augen rieb. Am Lidrande kommt es bei Vaccineinfektion nie zur Blasenbildung, sondern nur zu Defekten, die von krupösen Membranen bedeckt sind. Eine weitere Infektion auf das andere Lid tritt leicht ein. Gelegentlich kommt es auch zum Übergreifen auf die Cornea. Der Fall rät wieder dringend zur Vorsicht nach der Impfung!

Wolters (Rostock).

Calkins, Gary N. Cytoryctes Variolae; the organism of smalpox. The journ. cut. diseas. XXV. 12. 1907.

Die meisten Argumente gegen die parasitäre Natur der Zelleinschlüsse im Gewebe der Variolaeffloreszenz werden im Fehlen einer Zellstruktur der betreffenden Gebilde gesucht. Calkins sucht dieselben zu entkräften, indem er erstens darauf hinweist, daß bei den höchsten Protozoen, den Infusorien, der Kern nur eine Kollektion von Körnchen (Chromidium) ist und bei den niedersten einzelligen Wesen, den Bakterien, ganz fehlt. Weiters, daß das Vorhandensein des Kerns nur ein temporäres ist, indem aus letzterem Chromatinkörnchen namentlich vor der geschlechtlichen Reproduktion austreten. Der Cytoryctes gleiche den Neurocytes hydrophobiae (Rabieserreger) und der Entamoeba histolytica (Erreger einer Dysenterieform); bisher sei bloß seine asexuelle oder vegetative Phase bekannt.

Rudolf Winternitz (Prag).

Eichhoff, San. R. Ein Fall von Vaccineinfektion. Med. Klin. III. Jahrg. Nr. 49.

Eichhoff beschreibt einen Fall von Vaccineinfektion bei einem nicht geimpften Kinde, das durch geimpfte Spielkameraden infiziert wurde. Der Ausgang war, abgesehen von der Narbenbildung, ein günstiger.

Vielleicht wäre die Narbenbildung durch die in neuerer Zeit empfohlene Behandlung mit rotem Licht hintenan gehalten worden.

(Ref.) Hermann Fabry (Dortmund).

Erythematöse, ekzematöse, parenchymatöse Entzündungsprozesse.

Short, T. S. Akuter Lupus erythematodes mit Ausgang in Tod. The Brit. Journ. of Dermatology. August 1907.

Nach des Verf. Angabe der erste Fall von akutem Lupus erythematodes in England. 28jähr. Frau. Seit 4 Monaten Herde an Finger- und Zehenspitzen und Ohrläppchen; seit derselben Zeit Störungen des All-

gemeinbefindens. Dann je ein Herd an der einen, an der anderen Wange, Schwellung und Rötung am Nasenrücken und zu seinen beiden Seiten, Eiterblasen am Endglied eines Fingers und einer Zehe, herpetiforme Blasen der Unterlippe. Am Gaumen weiße follikuläre Geschwürchen. Allgemeine Drüsenschwellung. Temperaturen bis über 38°. Nach einem Krampfanfalle Besserung; dann täglich Zuckungen. Jetzt schon der größte Teil des Gesichtes erysipelatös geschwollen. Haarausfall am Kopfe, wiewohl der Haarboden nicht erkennbar erkrankt. An den mächtig geschwollenen Ohrmuscheln Bullae. Gegen Ende des Lebens an Fingern und Zehen, besonders an deren Beugeflächen, dunkelrote schuppende Herde; sonst bis auf den Kopf und den rechten Ellbogen der ganze Körper frei. In der Glutäalgegend 2—3 subkutane, sehr schmerzhafte Knoten. Pneumonie mit Temperaturen bis 39°; Tod 6 Monate nach Krankheitsbeginn. — Sektionsergebnis: Von den durchwegs vergrößerten Lymphdrüsen bergen einige Eiterherde. Pneumonie. Nirgends Tbc. — Mikroskopischer Befund von der Haut des Gesichtes und einer Zehe: Hyperkeratose, follikuläre Hornpfröpfe; Lymphspalten erweitert, Bindegewebe stellenweise schlecht färbbar, elastische Fasern teils geschwunden, teils verklumpt. Die ziemlich umschriebenen Infiltrationsherde enthalten besonders Lymphocyten und Fibroblasten, auch Plasmazellen. — Die Knoten der Gefäßgegend bestehen aus lymphoidem Gewebe. — Mesenterialdrüsen entzündet, ihre Sinus gefüllt mit Fibrin und großen vacuolisierten Endothelzellen; an Stelle der lymphoiden Zellen vielfach große protoplasmareiche Zellen mit großem, ovalem, oft doppeltem oder in Mitose befindlichem Kern. Paul Sobotka (Prag).

Unna, P. G. Rosacea. Medizinische Klinik. 1907. Nr. 37, 38, 39, 40.

Unna legt in weitgehender Ausführung seine Anschauung über die Rosacea nieder. Er betont vor allem die Grundverschiedenheit, die seiner Ansicht nach zwischen Akne und Rosacea besteht und glaubt daraus den Schluß ziehen zu können, daß auch die beste und rationellste Behandlungsart beider Affektionen eine diametral entgegengesetzte sein muß. Die Arbeit enthält sowohl für den Theoretiker wie für den Praktiker viele wertvolle Winke und kann daher die Lektüre der ausführlichen Arbeit sehr empfohlen werden. Leider ist es nicht gut möglich an dieser Stelle auf Einzelheiten einzugehen.

Oskar Müller (Dortmund).

Knowles, Crozer, Frank, Thila. Dermatitis herpetiformis in childhord: report of a case in a child of six years. The Journ. of cut. diseas. incl. Syph. XXV. Nr. 6. 1907.

Knowles berichtet über einen Fall von Dermatit. herpetiformis Duhring bei einem 6jährigen Mädchen, das sehr nervös und 6 Wochen vor Beginn des Exanthems geimpft worden war. Die Affektion begann mit erythematösen Herden an den Innenseiten der Oberschenkel und an den Genitalien; in 1-2 Tagen wurden die Stellen an der Oberfläche vesikulös und zeigten Neigung zur Gruppenbildung. Verbreitung über die

Glutäen, Unterbauchgegend, Oberschenkel, Kniekehlen. Einige Bläschenherde auch im Gesicht, Vorderarmen, Unterschenkeln. Kein besonderes Jucken. Später Pigmentablagerung an den befallenen Stellen. Zeitweilige Intermissionen. Das Blut zeigte Eosinophilie (33%), der Harn viel Indikan.

Die Mitteilung enthält eine Zusammenstellung bisheriger Arbeiten nach mehreren Gesichtspunkten (Alter, Geschlecht, Dauer etc.).

Rudolf Winternitz (Prag).

Kownatzki. Zur Verbreitungsweise des Pemphigus neonatorum. Aus der kgl. Universitäts-Frauenklinik der Charité. Münchener medizinische Wochenschrift. 1907. Nr. 39.

Enthält eine Zusammenstellung der Fälle von Pemphigus neonatorum, die Kownatzki gelegentlich einer Endemie in der Charité beobachtet und betreffs ihrer Ätiologie genau verfolgt hat. Verf. konnte auf das bestimmteste nachweisen, daß die Übertragung durch die Hand des Pflegepersonals, insbesondere einer Pflegerin erfolgt ist.

Oskar Müller (Dortmund).

Boeck, C. Die Lokalisation der Dermatitis herpetiformis (Duhring). Monatsh. f. prakt. Dermat. Bd. XLV.

Die Dermatitis herpetiformis hat eine ganz spezielle, beinahe konstante, sich immer wiederholende bestimmte systematisierte Lokalisation, u. zw. Ellbogenregionen, in der Regel auch die Ulna entlang auf dem Unterarm eine Strecke weit sich verbreitend, weniger häufig und weniger stark die Haut um die Knie herum, die Haut der Sakralregion, besonders um den obersten Teil der rima ani, von hier aus häufig sich ausbreitend bis zum ersten Lumbal- oder 12. Brustwirbel oder aber man findet an letzterer Stelle eine Rosette ohne Verbindung nach abwärts. Meistens lokalisiert sich die Krankheit sehr häufig über Schulterblättern und Schultern, in den Axillen, geht dann sehr oft auf die äußere Fläche des Oberarmes. Dieser Lokalisation entsprechend findet sie sich auch oft an der hinteren Fläche des Oberschenkels. Die Rezidiven an denselben Stellen bewirken starke Hyperpigmentation, welche auch die geschilderten Lokalisationen einhält. Therapeutisch empfiehlt B. ziemlich stark prozentuierte Schwefelsalben, mitunter abwechselnd mit Thiolpinselungen. Innerlich Brom und Antirheumatika, eventuell Lebertran.

Ludwig Waelsch (Prag).

Anthony, Henry G. The acrodermatoses of Serofula, Hyperhidrosis and Granulosis rubra nasi. The Journ. of cut. diseas. incl. Syph. XXV. Nr. 6. 1907.

Unter Serofula versteht Anthony eine chronische pyogenetische Infektion der Nasenschleimhaut, die nach verschiedenen Richtungen ausstrahlen kann. Gegen das Ohr hin wird sie zur Mittelohrentzündung und nach der Trommelfellperforation erzeugt sie um das Ohr ein Eczema impetiginosum; sie kann gegen Pharynx, Larynx, in die Lymphwege und Lymphdrüsen des Nackens gelangen, sich generalisieren und in die anderen Drüsen und Körperteile gelangen.

Sie ruft Fissuren an der Nase und Verdickung der Oberlippe hervor, ins Auge mit den Fingern übertragen die skrofulöse Keratitis.

Eine gewisse Form der Hyperhidrose palm. et plantaris ist durch die Toxine dieser pyogenet. Nasenaffektion hervorgerufen, ebenso wird die Granulos. rubra nasi durch Toxine erzeugt, welche von Infektionsherden, u. zw. der Nase, aber auch entfernten chronischen Eiter- oder Tuberkuloseherden stammen. Rudolf Winternitz (Prag).

Vignolo-Lutati, K. Über die Atrophia maculosa cutis. Monatshefte f. prakt. Dermat. Bd. XLV.

Ungemein eingehende und gründliche Zusammenfassung der einschlägigen Literatur mit kritischer Sichtung. Schilderung zweier eigener Fälle mit ausführlicher Darstellung der Histopathologie, Morphologie, Klinik, Ätiologie und Pathogenese. Auf Grund seiner Untersuchungen und Betrachtungen kommt Verf. zu dem Schluß, daß die Atrophia maculosa cutis als selbständiger Krankheitstypus keine Existenzberechtigung hat.

Ludwig Waelsch (Prag).

Beck, J. C. Beiträge zur Kenntnis der Atrophodermien. Monatshefte f. prakt. Dermat. Bd. XLIV.

Nach Zusammenstellung der einschlägigen Literatur schildert B. das klinische und histologische Bild seines Falles von Atrophia maculosa cutis. Es handelt sich um ein 28jähriges Mädchen, dessen Hautaffektion sich von dem gewöhnlichen Bilde der A. m. c. dadurch unterscheidet, daß die atrophischen Flecken im Gesicht, auf Nacken, Brust und Rücken vorhanden waren und das entzündliche Initialstadium hier stärker ausgesprochen war. Letzteres ist ein kleiner roter Fleck, beziehungsweise ein kleines Knötchen, der Ausdruck einer mäßigen perivaskulären Entzündung in der subpapillären und mittleren Cutispartie mit mäßiger seröser Exsudation und Zunahme der fixen Bindegewebszellen. Die Follikel bilden wahrscheinlich den Ausgangspunkt dieser Entzündung, welche die elastischen Fasern zerstört. Nach Rückgang der entzündlichen Erscheinungen resultiert infolge des Schwundes der elastischen Fasern das Endstadium der Krankheit, der atrophische Fleck. Jodtinktur äußerlich und Chinin innerlich beeinflußte den Krankheitsverlauf günstig.

Ludwig Waelsch (Prag).

Kingsbury, Jerome, New-York. A case of acrodermatitis chronica atrophicans with co-existing Scleroderma. The Journ. of cut. diseas. incl. Syph. XXV. Nr. 9. 1907.

Der Titel der Mitteilung Kingsburys enthält das Wesentliche des Falles, der offenbar eine Sklerodermie mit Übergang in Atrophie darstellt, wobei noch einzelne sklerodermatische Stellen übrig geblieben sind. Rudolf Winternitz (Prag).

Foster, Burnside. Dermatitis exfoliativa. Journ. of cut. dis. incl. Syph. XXV. 1907. 4.

Foster beschreibt vier Fälle von Dermat. exfol. neon. bei neugeborenen Kindern; einer dieser Fälle zeigte reichliche Blasen von Impetigo contag. Die Behandlung bestand in warmen Kleienbädern und

Öleinpackungen. 2 Kinder starben. Weiters gibt er sieben kurze Krankenskizzen von Dermat. exfoliat. bei Erwachsenen; darunter ist möglicherweise ein Fall von Psoriasis und eine Dermatitis universal. hydrargyrotica mit Exfoliation vorhanden.

Er hält eine Trennung der verschiedenen Fälle von Dermat. exfol. und eine besondere Nomenklatur vorläufig für nicht gerechtfertigt, da die Ätiologie und Pathogenese nicht geklärt sei. In der Diskussion sagt Schamberg, daß exfoliierende Dermatitiden durch zahlreiche, äußere und innere Ursachen hervorgerufen werden können. Man könne akute und chronische Typen (unter letzteren Hebras Typus) unterscheiden. James C. White hält vom prognostischen Standpunkt eine Unterscheidung in akute meist günstig ablaufende und chronische mit Infiltration und kleienförmiger Schuppung verlaufende, welche meist fatal enden, für angezeigt. Montgomery hält ein Zusammenwerfen der Hebraschen Pityriasis rubra mit anderen Formen exfol. Dermatitis für nicht gut verständlich. Auch Pollitzer hält die Hebrasche Erkrankung für eine gut abgegrenzte. Rudolf Winternitz (Prag).

Pflanz. Über einen Fall von akuter Dermatitis durch Buttercouleur. Aus der Universitätspoliklinik für Haut- und Geschlechtskranke in Rostock. Mediz. Klinik. 1907. Nr. 40.

Pflanz berichtet über einen Fall von ausgedehnter akuter Dermatitis mit Blasenbildung, die durch Einwirkung von Butterfarbe hervorgerufen wurde. Die heftige Entzündung, die jedoch innerhalb weniger Tage unter Puder- und Salbenbehandlung zurückging, war, wie die chemische Analyse des Färbemittels ergab, durch den nicht unbedeutenden Gehalt an Natronlauge entstanden.

Daß eine mit dieser Farbe versetzte Butter auf die Schleimhaut des Magens irritierend wirken sollte, ist jedoch nicht anzunehmen, weil bei der intensiven Färbekraft der Substanz nur ein ganz minimales Quantum verwendet wird, und weil die Natronlauge schon in der Butter durch den Verseifungsprozeß chemisch gebunden wird, als Lauge also nicht mehr in Wirkung treten kann. Oskar Müller (Dortmund).

Aschenheim, E. Ein weiterer Fall von „Dermatitis" nach dem Gebrauch des Haarwassers Javol. Dtsch. mediz. Wochschr. Nr. 47. 1907.

Aschenheim fügt zwei früher in dieser Zeitschrift berichteten Fällen von Dermatitis nach Javolgebrauch eine dritte Beobachtung hinzu, bei welcher nach starker Anwendung dieses Haarwassers sich Rötung, Schwellung und Knötchen von den Ohren ausgehend über das Gesicht verbreiteten. Heilung erfolgte unter Fowlerscher Lösung, Ichthyol- und Zinksalbe. Verf. hält für möglich, daß das im Präparat enthaltene Ricinusöl bei dazu disponierten Individuen eine Dermatitis erzeuge.

Max Joseph (Berlin).

Pautrier et Fage. Sur un nouveau type d'érythrodermie exfoliante généralisée, a mode urticarien. Annales de derm. et de syph. 1907. p. 433, 545.

Pautrier und Fage teilen die Krankengeschichte eines 49jähr. Patienten mit, der, hereditär nicht belastet, 17 Jahre vor gegenwärtiger Beobachtung, eine Hauterkrankung, möglicherweise ein Ekzem, durchgemacht hat. Wiederholt (1894, 1905) zeigte er plötzliche kongestive Erscheinungen von seiten der Lungen oder der Nieren, oder beider gemeinsam, einhergehend mit Albuminurie und heftigen Ödemen. Gegenwärtige Erkrankung begann mit universellem Pruritus; einen Monat später bekommt die Haut allenthalben eine hellrote Färbung, zeigt reichliche kleienförmige Abschuppung, Verdickung, Sukkulenz, Infiltration. Heftiger, andauernder Pruritus, allgemeine Drüsenschwellung. Reichliche Albuminurie. Blutbefund normal. Nach einer partiellen Kautschukeinpackung durch 24 Stunden bessern sich zwar die Hauterscheinungen, doch verschlechtert sich der Allgemeinzustand, es tritt Schüttelfrost, Dyspnoe, Rasseln auf den Lungen, Galopprhythmus des Herzens auf und der vorher bereits sehr geringe Eiweißgehalt des Harns steigert sich bedeutend. Mit dem Abklingen der Allgemeinerscheinungen wird die Rötung der Haut und der Pruritus wieder stärker; die Haut zeigt deutlichen Autographismus und wird unter einfachem Wattaverband blasser, das Jucken geringer, zeigt also ganz das Verhalten der Urtikaria. Nach dreizehnmonatlicher Dauer der Affektion stirbt Patient, nachdem vorher spontan eine Verschlimmerung des Allgemeinzustandes unter den oben beschriebenen Erscheinungen, bei gleichzeitiger Rückkehr der Haut nahezu zum normalen Zustand, eingetreten war. Histologisch fand sich auf der Höhe des Prozesses in der Haut: Para- und Hyperkeratose, kernhaltige Schuppen, stellenweise Fehlen des Stratum granulosum, hochgradige Hyperakanthose, interzelluläres Ödem und Einwanderung zahlreicher Leukocyten in die Epidermis. In der Cutis geringe Infiltration in der Papillarschicht, stärkere in der subpapillaren Zone, woselbst sich aus fixen Zellen, Leukocyten, jungen Bindegewebszellen und vereinzelten Mastzellen gebildete Infiltrationsherde vorfinden. Alle diese entzündlichen Erscheinungen ließen sich in der 5 Minuten post mortem excidierten Haut nicht mehr erkennen; dieselbe zeigte die normale Struktur. Die Sektion ergab: Infiltration der Lunge ähnlich wie bei Pneumonie, leichte Sklerose des Myokards, Stauungsleber, entzündliche und degenerative Erscheinungen von seiten des Herzens, Endarteriitis der großen Gefäße.

Die Autoren diskutieren weiterhin die Stellung ihres Falles im System der exfoliativen Erythrodermien, und kommen zu dem Schlusse, daß derselbe nur zu dem seinerzeit von Jacquet publizierten Falle (dermatoses vaso-motrices, Annales 1890) Beziehungen zeigt, und mit diesem in einer Gruppe der urtikariellen generalisierten exfoliativen Erythrodermien zu vereinen wäre; beiden Fällen gemeinsam ist die alternierende Intensität von Erkrankung der Haut und interner Störung.

Walther Pick (Wien).

Hann, Reginald. A case of erythromelalgie. The Lancet. 1907. Oct. 26. p. 1156 ff.

Hanns 50jährige Patientin zeigte folgende drei Stufen der Erythromelalgie an den erkrankten Partien (zuerst den Händen, dann den Füßen): ein Vorstadium mit wechselndem heftigen Schmerz ohne Rötung, ein akutes noch schmerzhafteres Stadium, in dem der Schmerz bei Herabhängen der Extremität zunahm und wobei Röte und Schwellung bestand und ein chronisches Stadium mit geringerem Schmerz, der besonders bei Gebrauch des Gliedes eintrat. Zugleich bestand eine Empfindlichkeit bei tiefem Druck und eine braunrote Schwellung. Der Fall ist nach Hann ein idiopathischer, d. h. es bestand keine Störung des Zentralnervensystems. Hann läßt die Möglichkeit offen, daß Temperaturschwankungen, denen die Patienten in ihrem Bäckerberuf (durch abwechselnden Aufenthalt in dem heißen Backofen- und kalten Ladenraum) ausgesetzt war, ätiologisch etwas mit der Erkrankung zu tun hatten.

Fritz Juliusberg (Berlin).

Engelen. Ein Fall von Erythromelalgie kombiniert mit Basedowscher Krankheit. Dtsch. med. Woch. Nr. 40. 1907.

Das eigentümliche Zusammentreffen von Erythromelalgie mit Basedowscher Krankheit beobachtete Engelen bei einem 20jährigen Manne. Die motorische Schwäche, Hyperidrosis, paroxysmale Tachycardie, vibrierender Tremor, Struma und Graefesches Symptom ließen keinen Zweifel an der Diagnose: Basedowsche Krankheit zu. Andererseits boten die mit Rotfärbung auftretenden, anfallsweisen, schmerzhaften Parasthesien der Finger das deutliche Bild der Erythromelalgie. Durch die Annahme einer gemeinsamen Grundursache suchte Verf. der Deutung beider Symptomenkomplexe näher zu kommen. Als primäre Veranlassung der Erythromelalgie werden bereits vielfach Störungen des zentralen oder peripheren Nervensystems, lokale Veränderungen der Arterien etc. angenommen. Gleicherweise macht hinsichtlich der Glotzaugenkrankheit neuerdings die Schildrüsentheorie der Anschauung Platz, daß eine Läsion des im Bulbus medullae gelegenen Vasomotorenzentrums der Affektion zu Grunde liege. Nach dieser bulbären Theorie würde sich im vorliegenden Falle das Zusammentreffen beider Krankheitsbilder durch ihren einheitlichen Krankheitssitz erklären lassen.

Max Joseph (Berlin).

Constantin. Dermatite polymorphe et pemphigus végétant. Ann. de derm. et de syph. 1907. p. 641.

Constantin beobachtete einen Fall einer, mit anfallsweisem Jucken einsetzenden, über den ganzen Körper (mit Ausnahme der Palmae und Plantae) verbreiteten bullösen Affektion bei einem 58jährigen Winzer. Auch die Mundschleimhaut war in hohem Grade beteiligt. In den Gelenkbeugen, Achselhöhlen und in der Inguino-Skrotalregion entwickelten sich auf dem Blasengrund nässende Wucherungen. Die Affektion war nach Verlauf von 3 Wochen nahezu geschwunden, doch traten auch in der Folgezeit wiederholt in akuten Schüben Blaseneruptionen auf, zum Teil von heftigen Schmerzen in den Beinen eingeleitet. Im Harn Indikan positiv, Verminderung des Schwefelgehaltes. Die Blutuntersuchung ergibt eine leichte Leukocythose, im Blaseninhalt Eosinophilie. Die histologische

Untersuchung ergibt das gleiche Bild wie bei Pemphigus vegetans, dessen benigne Form der Autor für identisch hält mit der Dermatitis herpetiformis. Walther Pick (Wien).

Winfield, James Mac Farlone. Pemphigus vegetans: Report of a case, with a review of the subject. The Journ. of cut. diseas. incl. Syph. XXV. Nr. 1.

Winfield gibt eine eingehende klinische und pathologisch-anatomische Schilderung eines Falles von Pemphigus vegetans. In den Blasen wurde Staphyl. pyog. aureus und Bac. pyocyaneus gefunden. Verf. hält den letzteren für befähigt, Pemphig. vegetans zu erzeugen.

Rudolf Winternitz (Prag).

Winfield, James Mac Farlone. New-York. Pemphigus vegetans: report of a case, with a rewiew of the subject. The Journ. of cut. diseas. incl. Syph. XXV. Nr. 2. 1907.

Winfield gibt hier ein kurzes Literaturverzeichnis der bisher beschriebenen Fälle von Pemphigus vegetans. Von den im ganzen beobachteten 76 Fällen dürften bloß 58 die Bezeichnung wirklich verdienen.

Er resümiert: Das Lieblingsalter ist das von 35—45 Jahren, Frauen sind etwas mehr betroffen wie Männer (31 : 25), Pemphigus veget. ist ätiolog. vom Pemph. vulgar. zu scheiden, es ist eine Infektionskrankheit von bestimmtem Verlauf. Der Erreger ist bisher nicht sicher, er dringt durch die Schleimhäute oder Hautverletzungen in den Körper. Die Nierenveränderungen beim Pemphigus sind sekundärer Natur.

Rudolf Winternitz (Prag).

Ravitch, M. L. The Thyroid as a factor in Urticaria chronica. The Journ. cut. diseas. XXV. XI. 1907.

Ravitch ist der Ansicht, daß der Thyreoidextrakt nicht nur die Zirkulation verbessert, sondern auch eine entgiftende Wirkung hat. Eine Anzahl von Hautläsionen seien toxischen Ursprungs, Urtikaria sei nicht selten Ausdruck von Hypothyradismus (Levi und Rothschild). Aber auch die Hypersekretion der Schilddrüse kann Ursache von Urtikaria sein.

In den Fällen der ersten Art (Atrophie oder funktionelle Inaktivität) haben getrocknetes Thyroid zusammen mit Nux vomica gute Dienste getan, in Fällen von Vergrößerung der Drüsen dagegen Thyroidextin (das Blut thyrektomierter Tiere), Strophantus, Brompräparate, Atropin und X-Strahlen. Rudolf Winternitz (Prag).

Macdonogh, Douglas. Cheiro-pompholyx following parturition. The British Med. Journ. 1907. Nov. 2. p. 1237.

Macdonogh beobachtete einen Cheiro-pompholyx bei einer jungen Frau, der 14 Tage bis 3 Wochen nach dem 3. Wochenbett entstanden war. Die Patientin berichtet, nach den beiden ersten Geburten dieselbe Zeit nachher die gleiche Affektion gehabt zu haben.

Fritz Juliusberg (Berlin).

Zeisler, Joseph. Chicago. Zoster arsenicalis. The Journ. cut. diseas. XXV. 11. 1907.

Auf Grund von 11 eigenen Beobachtungen von Zoster im Anschluß an eine Arsentherapie verschiedener Dermatosen schließt sich Zeisler jenen Autoren an, die im Arsen den wirklich ursächlichen Faktor der betreffenden Zostererkrankungen sehen.

Beweisend ist in Z Fällen, daß der Zoster sich meist erst nach längerer Medikation, also bei einer gewissen Höhe der Arsendose einstellte; auch wäre es nach Z. recht unlogisch, das Zusammentreffen von im allgemeinen seltenen Hautaffektionen, wie Lichen ruber, der in den Fällen Zeislers und anderer so häufig die Veranlassung zum Arsengebrauch abgegeben, und Zoster als ein zufälliges angesehen.

Z. hat bei weiterem Arsengenuß in den betreffenden Fällen noch manchmal kleine gruppenförmige Bläschenanhäufungen gesehen, die er für abortive Herpeseruptionen ansieht; sie sind der Effekt einer lokalen Hautreizung durch Arsen, während der Zoster durch ein zentrales nervöses Organ (Ganglios) bedingt ist.

Die Genese des Arsenzoster ist ohne Rekurrieren auf Idiosynkrasie ebenso unverständlich, wie jene der anderen Folgen des Arsengenusses.

Daß das Arsen grade zu den Nerven, u. zw. speziell zu den peripheren Nerven eine gewisse Affinität hat, geht aus manchen Beobachtungen hervor.

Keratose und Epitheliom treten nach lange fortgesetztem Arsengenuß, Zoster nach relativ kürzeren Perioden des Arsengebrauches auf.

Rudolf Winternitz (Prag).

Kreibich, K. Prag. Über Hydroa vacciniforme und Frühjahrskatarrh. Wiener klin. Wochenschr. 1907. Nr. 42.

Kreibichs Auffassung vom Zustandekommen des Frühjahrskatarrhs durch Lichtwirkung hat eine zweifache Beurteilung gefunden. Jene Autoren, welche das einfache Experiment des Lichtabschlusses vornahmen, waren für des Autors Ansicht, andere zweifelten oder waren dagegen, über einen negativen Versuch hat bisher noch niemand berichtet. Die Zweifel mancher Ophthalmologen scheinen dem Autor erklärlich, weil eben dem Augenarzt nicht jene ganz eigenartige Disposition der Haut gegen Sonnenlicht so bekannt ist, wie sie den Dermatologen nach den Beobachtungen über Sommerprurigo und Hydroa vacciniforme in den letzten Jahren bekannt wurde. Klinisch charakterisiert sich die Sommerprurigo als ein chronisches Kratzekzem; in anderen Fällen treten die Ekzemerscheinungen weniger in den Vordergrund und es überwiegt mehr das bloße Hautjucken mit der konsekutiven Lichenifikation. Ebenso kann in anderen Fällen die Conjunctiva, nicht aber auch die Haut, die Disposition besitzen. Trotz der gleichen Ursache brauchen Haut- und Conjunctivaveränderungen nicht vollkommen identische Veränderungen zu sein; man gewinnt den Eindruck, daß der Frühjahrskatarrh die reinere Form der Sonnenwirkung auf das Gewebe ist, während die Hautveränderungen nur hinreichend durch Mitbeteiligung des Nervensystems (Hautjucken) und durch Annahme einer urtikariellen Komponente erklärt werden können. Zur Begründung der Verwandtschaft der Sommerprurigo und Hydroa vacciniforme führt

Kreibich folgendes an: Beide Erkrankungen sind sichere Sonnenwirkung. Die Hydroa v. charakterisiert sich durch das eruptive Auftreten von kolliquativen Blasen, vollkommen von dem Aussehen der Vakzine oder Variolablasen. Neben diesen Blasen finden sich abortive Effloreszenzen vom Charakter der Urticaria papulosa; so nähern sich diese Effloreszenzen im Aussehen jenen bei Sommerprurigo und in diesen kleinsten Effloreszenzen grenzen beide Krankheitsbilder aneinander. Die Krankheiten scheinen ineinander übergehen zu können, wie dies ein Fall von Scholz zeigt. Für den urtikariellen Charakter der Hydroa vacc. spricht weiter das Experiment. Nach Kreibich kann man darnach in der Hydroa v. eine Art Urticaria gangraenosa und in dem Nervensystem den wichtigsten Faktor ansehen. Damit läßt sich die Überempfindlichkeit der einmal befallenen Bezirke, so wie die Erschöpfung der Disposition in Einklang bringen. Kreibich beschreibt einen Fall von Hydroa v., bei dem er neben ausgebreiteten und herpesartigen Zerstörungen der Haut folgende Affektion an einem Auge beobachtete: Entsprechend der Lidspalte des linken Auges fanden sich an der Conjunctiva bulbi zwei Infiltrate, die gegen beide Augenwinkel spitz zulaufend mit breiter Basis die Cornea von innen und außen begrenzten und in dieselbe etwa je 1 *mm* hineinragten. Das Infiltrat war sulzig, von licht gelbbräunlicher Farbe und von chronisch ektasierten Gefäßen durchzogen. Die Conjunctiva tarsi war etwas livider, etwas gedunsen und leicht milchig getrübt. Die Veränderungen waren unschwer als die des Frühjahrskatarrhs zu erkennen und wurden als solche auch vom Augenarzt angesprochen; Kreibich glaubt, daß auch letzterer durch die Sonne bedingt ist. Wieder sind Haut und Augenveränderungen in ihrem Wesen nicht vollkommen identisch; erstere sind eruptiver Art, letztere machen den Eindruck einer durch fortdauernde Ursachen bedingten chronischen Gewebsschädigung, sie stellen also wieder gleichsam die reinere unmittelbare Form der Lichtgewebsschädigung dar.

Viktor Bandler (Prag).

Wolters. Hydroa vacciniformis (Bazin). Dermatol. Zeitschr. 1907. p. 263.

Der beschriebene Fall betrifft ein 32jähriges Mädchen aus absolut gesunder Familie. Sie hat schon in der Jugend an „Flechten" gelitten, die besonders in der Sommerszeit an Händen, Gesicht, Hals, am oberen Brust- und Rückenteil, seltener an den Unterschenkeln auftraten. Den Beginn der Erkrankung verlegt sie in das dritte Lebensjahr. Von ihrem 16. Lebensjahre an (Eintritt der Menses) war sie 8 Jahre von der Erkrankung verschont. Dieselbe trat seit dieser Zeit jedes Jahr mehreremale, wenn auch nicht mehr in der früheren Intensität auf. Durch große Vorsicht beim Aufenthalt in der Sonne kann Patientin die Erkrankung in ihrem Entstehen aufhalten, doch entgeht sie ihr keinen Sommer vollständig. Man findet auch auf den dem Lichte ausgesetzten Stellen der Haut reichlich bis linsengroße Närbchen von weißer Farbe, welche teils deprimiert sind, teils im Niveau der Haut liegen, viele von ihnen sind vaskularisiert. Während der Beobachtungszeit wurde ein Arm der Pa-

tientin dem Sonnenlichte ausgesetzt. 3 Stunden später traten ungleich große rote Flecke auf, von denen ein Teil im Verlaufe von 12 Stunden schwand, während sich aus den übrig bleibenden transparente Blasen bildeten, welche verschiedene Größe und Konsistenz zeigten, Dellung war nicht zu bemerken. Während die helleren transparenten Blasen sehr bald platzten und beinahe ohne Spur von Narben abheilten, blieben die konsistenteren länger bestehen und hinterließen bei ihrer Heilung eine eingesunkene Narbe. Dem entsprechen die Differenzen des histologischen Bildes, während bei den erstgenannten Effloreszenzen die Blasenbildung zwischen Stratum granulosum und Rete erfolgt, und nur von geringen Entzündungserscheinungen der Gefäße begleitet ist, kommt es in den anderen Fällen zu blasiger Abhebung fast des ganzen Epithellagers mit Erhaltung eines peripheren Randes und einiger Stellen im Zentrum, von Retezellen, womit eine Destruktion und starke Infiltration des Papillarkörpers Hand in Hand geht. Thrombosen fanden sich ebensowenig wie nekrotische Gefäße, oder cystisch erweiterte Bluträume, wie sie Mibelli beschreibt. Interessant sind in diesem Falle die differenten Blasen, sowie die Tatsache, daß nach einem 8jährigen anfallsfreiem Intervall die Erkrankung wieder auftritt, wobei es jedoch nicht mehr zur Dellenbildung der Effloreszenzen kommt. Fritz Porges (Prag).

Heller. Über das gehäufte Vorkommen einer eigenartigen Affektion der Haut der Ohrmuscheln bei den Schülern einer Schule. (Dermatitis pustularis vernalis aurium.) Medizin. Klinik. 1907. Nr. 38.

Heller beobachtete in einer Gemeindeschule das epidemieartige Auftreten eines Hautausschlages, der ausschließlich auf die Haut der Ohrmuscheln lokalisiert war und folgenden Verlauf hatte: Unter subjektiver Empfindung von Brennen und Jucken entwickelten sich in kurzer Zeit 3—6 Bläschen, deren erst seröser Inhalt sich trübte, gelb wurde und zu einem linsengroßen Schorfe eintrocknete. Jede reaktive Entzündung um den Schorf fehlte, ebenso jede Neigung zur stärkeren Exsudation. Nach Abfall des Schorfes blieb eine ganz feine oberflächliche Narbe zurück, die noch einige Wochen sichtbar war. Die subjektiven Beschwerden waren bei den einzelnen verschieden, im ganzen aber gering.

Verfasser, der Impetigo contagiosa, Herpes facialis, ferner Hutchinsons Hydroa vacciniformis und die Hydroa puerorum Unnas ausschließen zu können glaubt, möchte, da er eine Analogie für die beschriebene Krankheit in der Literatur nicht ausfindig machen kann, vorschlagen, die Erkrankung als Dermatitis pustularis vernalis zu bezeichnen. Oskar Müller (Dortmund).

Fox, T. Colcott. Ecthyma vacciniforme infantum. The Brit. Journ. of Derm. Juni 1997. Mit 2 Tafeln.

F. bringt zunächst die Synonymik und die Geschichte des zu besprechenden Leidens, entwirft dessen Bild, wie es sich aus den bisherigen Beschreibungen ergibt und berichtet sodann über fünf sichere eigene Fälle. An die Darstellung des letzten von ihnen, der durch die Entwick-

lung von Effloreszenzen weit abseits von der regelmäßig bevorzugten Genital- und Aftergegend, nämlich an Fingern und Zehen, ausgezeichnet war, schließt er die Wiedergabe mehrerer diagnostisch nicht so klaren Beobachtungen von Blasenbildungen an eben denselben ungewöhnlichen Stellen. In seiner Schlußzusammenfassung legt er besonders auf folgende Momente Gewicht: Die Herde des Ecthyma vacciniforme infantum entwickeln sich aus Makeln und Papeln zu Bläschen und Pusteln und können dabei Vaccineeffloreszenzen nachahmen. Nach dem Einreißen oder Zusammenfallen der Blasen können sie sich mit einem diphtheroiden Überzuge bedecken oder mit granulierender Fläche bloßliegen und syphilitischen Papeln vollkommen gleichen. Zusammenfließen mehrerer exkorierten Papeln bildet größere Plaques oder polyzyklisch lineare Erhebungen. Erysipelartige Kongestion kann die Herde umschließen.

Paul Sobotka (Prag).

Stenhouse, J. W. A case of diarrhoea, erythema and asthma apparently due to nasal disease. The Lancet 1907. Dez. 28. p. 1817 ff.

Stenhouses Patientin litt seit Jahren an Diarrhoen, Urtikaria und Asthma. Dieser Symptomenkomplex verschwand vollständig nach einer operativen Nasenbehandlung (Muschelentfernung).

Fritz Juliusberg (Berlin).

Géronne. Über Erythema nodosum haemorrhagicum und über die Beziehungen des Erythema nodosum zur Purpura. Zeitschrift. f. klin. Medizin. Bd. LX. p. 383.

Géronne berichtet über eine 17jähr. hysterische Patientin, welche an einem Erythema nodosum litt, in dessen Knoten Blutungen in den Vordergrund traten. Die gleiche Patientin hatte im 12., 13., 15. und 16. Lebensjahre Anfälle von Purpura gehabt.

Géronne ist daher geneigt, das von ihm beobachtete Erythema nodosum als einen erhöhten Grad der früheren Purpura aufzufassen. Als Infektionspforte scheint eine schon einmal operierte und wieder gewucherte Rachenmandel gedient zu haben. Der hystero-nervösen Veranlagung legt Verf. die Schuld an der Schwere der Erscheinungen und den Rezidiven bei.

M. Winkler (Luzern).

Weichselbaum, A. Über Schweißfriesel vom anatomischen, ätiologischen und epidemiologischen Standpunkte. Zeitschrift für klinische Medizin. Bd. LXII. p. 21.

Über 3 Schweißfrieselepidemien in den Jahren 1892, 1896 und 1904 in Krain (Bezirke Gurkfeld, Scheibbs und Rudolfswert) berichtet Weichselbaum. Verf. hat selbst 4 Fälle seziert und zahlreiche histologische und bakteriologische Untersuchungen vorgenommen. Er faßt seine Resultate ungefähr in folgenden Schlußsätzen zusammen:

1. Der Schweißfriesel ist eine Krankheit sui generis.

2. Epidemiologisch spielen Bodenbeschaffenheit, Jahreszeit etc. nicht immer den hervorragenden Einfluß, der ihnen bisher zugeschrieben wurde.

3. Das Emphysem der Haut und der Gewebe wird durch den Fränkel-Welchschen Bacillus erzeugt, welcher nach dem Tode rasch in das Blut und in die Gewebe überwandert und sich stark vermehrt.

4. Der Frieselausschlag, gleichgültig ob er in Form von Knötchen oder von Bläschen mit wasserhellem oder milchigem Inhalte auftritt, ist niemals durch Schweißretention bedingt, sondern stets eine entzündliche Veränderung.

5. Kontagiosität und Verschleppbarkeit dürfen dem Schweißfriesel nicht abgesprochen werden, treten aber nicht in auffälligem Maße hervor.

6. Das weibliche Geschlecht ist innerhalb einer gewissen Altersperiode mehr zum Schweißfriesel disponiert als das männliche; Menstruation und Wochenbett spielen möglicherweise dabei eine Rolle.

M. Winkler (Luzern).

Montgomery, Frank Hug and **Ormsby**, Oliver S. „White-spot disease" (Morphoea guttata) and Lichen planus sclerosus et atrophicus. A clinical and histological study of three cases, with a review of the literature. The Journ. of cut. dis. incl. Syph. 1907. XXV. 1.

Montgomery und Ormsby kommen auf Grund der Vergleichung von acht Literaturfällen (Westburg, Johnston, Sherwell, Mac Leod, Duhring, Unna) und zweier eigener von sogenannter White-spot disease zu folgendem Resumé:

Die gewöhnlichste Lokalisation ist der obere Teil des Stammes und der Nacken; die Morphe ist dargestellt durch hellweiße, scharf begrenzte, kleine, meist gesondert stehende und eng gruppierte Flecken, ohne Erhebung. Manche zeigen jedoch später einen Übergang in typische Herde von Morphoea, ein Fall war kombiniert mit einer bandförmigen Sklerodermie eines Beines. Das atrophische Endstadium ist bei den weißen Flecken und bei der Morphoea oder der makulösen Hautatrophie identisch. Auch die histologische Beschaffenheit zeigt je nach dem untersuchten Stadium Übergänge. Die White-spot disease stelle einen ungewöhnlichen Typus der Morphoea oder lokalisierten Sklerodermie dar. Der Lichen planus sclerosus und atrophicus, von welchem die Autoren ebenfalls einen Fall histologisch untersucht heben, ist jedoch trotz mancher Ähnlichkeit im histologischen und klinischen Bild beim Lichen planus zu belassen.

Rudolf Winternitz (Prag).

White, J. Charles. Lichen obtusus corneus, an unusual type of Lichenifikation. The Journ. of cut. diseas. incl. Syph. XXV. Nr. 9. 1907.

White beschreibt einen Fall, den er mit Brocq nicht zum Lichen planus, sondern zu den Fällen von Pruritus mit Lichenifikation stellen möchte. Eine 63jähr. Witwe, die mehrfache Attacken von Rheumatismus hatte, erkrankte zuerst um die Knöchel an einer Flohbissen ähnelnden Hautaffektion, welche heftig juckte, innerhalb 2 Jahre bis zu den Knien fortschritt, später auch Hände und Arme ergriff.

Die Partien juckten bereits am Morgen so heftig, daß Patientin die Hornschuppen der Effloreszenzen abkratzen mußte. Die Herde waren zahlreich gesondert, rotbraun, trocken, hart, rund und an der Oberfläche gewölbt, grad, rauh, manchmal mit erhabenen Hornflöckchen versehen. Manche, die zerkratzt waren, zeigten kraterförmige, mit Blutkrüstchen versehene Depressionen.

Die histologische Untersuchung ergab Akanthose, starke Entwicklung der Papillen, Dilatation der papillaren Gefäße, Einscheidung derselben mit Mononuclearzellen und Erweiterung der Lymphgefäße.

Patientin erhielt eine Nahrung, die die Blutgerinnung steigern sollte, äußerlich wurden Gelatinhüllen appliziert, und die Affektion (sowohl Knötchen als Hornlagenwucherung) besserte sich. Auch Karbolzink so wie Zitronenwaschungen zeigten sich partienweise nützlich.

Rudolf Winternitz (Prag).

Bach, Auguste. Bern. (Klinik Jadassohn.) Über die Beziehungen der Acne vulgaris zu Allgemeinerkrankungen. Klinisch-therapeutische Wochenschrift. 1907. Nr. 35—37.

Aug. Bach hatte sich der Aufgabe unterzogen, eine möglichst große Anzahl der an der Berner Hochschule studierenden Frauen auf Akne und auf die für ätiologisch wichtig gehaltenen Zustände des Organismus zu untersuchen. Die Untersuchung wurde in der Weise vorgenommen, daß die Verfasserin möglichst viele Frauen auf Akne nachsah, ferner auf Magen- und Darmkrankheiten, auf Menstruations-Anomalien, auf andere wichtige Erkrankungen fahndete und bei allen das Körpergewicht und mit dem Sahlischen Hämoglobinometer den Hämoglobingehalt des Blutes bestimmte. Es wurden 190 Frauen untersucht, von diesen hatten Akne 128 = 67·4%, aknefrei waren 62 = 32·6%. Dem Alter nach hatten von den Patientinnen unter 24 Jahren 63 Akne, 30 keine Akne, über 24 Jahre 63 Akne, keine Akne 32. Eine Verminderung des Hämoglobingehaltes ließ sich für die Erkrankung nicht nachweisen, auch die Feststellung des Körpergewichtes zeigte keine Disposition der schwächlichen Individuen für Akne. Bezüglich der Menstruationsanomalien konstatierte Bach mit Ausnahme der unzweifelhaft vorhandenen akneverschlimmernden Wirkung der Menses, daß bisher den nur auf Eindrücke basierten Behauptungen in der Literatur mit Rücksicht auf die eigenen zahlenmäßigen Feststellungen eine Bedeutung nicht beigemessen werden kann. Bezüglich der Magen-Darmverhältnisse scheint der Verfasserin in ihren zahlenmäßigen Feststellungen ein Wahrscheinlichkeitsbeweis erbracht zu sein, daß in der Tat Verdauungsanomalien, u. zw. speziell chronische Obstipation, eine gewisse Prädisposition zur Akne abgeben. Mehr kann man aus den Zahlen nicht schließen, denn die Differenzen zwischen Akne-Kranken und Akne-Freien sind doch nicht groß genug und auch unter den ersteren gibt es sehr viele, welche keinerlei Angaben über Verdauungsanomalien machen konnten. Viktor Bandler (Prag).

Trimble, B. William. An unusually extensive folliculitis and perifolliculitis: its connection with the so called Tuberculides. The Journ. of cut. diseas. incl. Syph. XXV. Nr. 6. 1907.

Trimbles Fall, ein 46jähr. sonst gesunder Schottländer, leidet seit seinem 8. Jahre an follikulären Schwellungen, resp. Abszedierungen, die von den Glutäen (offenbar nach dem Reiten) ausgingen und allmählich Rücken, Nacken, den Kopfhaut, die Glutäen und die Oberschenkel afizierten. Es bildete sich ein subkutanes, unter der Haut bewegliches, schmerzloses Knötchen von Kleinerbsen- bis Haselnußgröße, das nach 8 Tagen seine größte Ausdehnung erreichte; die Haut darüber rötete sich, wurde gelb im Zentrum, brach durch und eine dicke, rahmartige, sanguinolente Masse entleerte sich durch einige Tage. Eine darauf entstehende Kruste machte nach 14 Tagen einer pigmentierten Narbe Platz. Die anatomische Untersuchung ergab nur ein abszedierendes Granulationsgewebe ohne Riesenzellen. Trotzdem reiht T. die Affektion den Tuberkuliden an.

Rudolf Winternitz (Prag).

Poisot. Un cas d'acne necrotisans et exulcerans serpiginosa nasi. Ann. de derm. et de syph. 1907. p. 566.

Poisot berichtet über einen, angeblich im Anschluß an ein Trauma entstandenen Fall von Acne exulcer. nasi. Es fanden sich an der Nasenspitze und den Nasenflügeln zahlreiche Knötchen, die innerhalb kurzer Zeit in tiefe, trichterförmige Geschwüre übergingen, die mit varioliformen Narben abheilten. Die rasche Entwicklung, sowie die Erfolglosigkeit einer spezifischen Behandlung sprachen gegen Lues, mit welcher die Affektion sonst große Ähnlichkeit hatte. Heilung unter 10% Präzipitatsalbe und Galvanokauterisation der frisch entstehenden Knötchen. Keine Blastomyceten, wohl aber Kokken und Flaschenbazillen im Ausstrich. In der Kultur Kolonien banaler Kokken.

Walther Pick (Wien).

Fox, Haward George. Two cases of Raynauds disease with ocular symptoms. One case complicated by Scleroderma. The Journ. of cut. diseas. incl. Syph. XXV. Nr. 8. 1907.

Der erste Fall von Fox betraf eine 27jähr. Patientin mit schmerzhafter Menses, etwas hysterisch, die bei Hantierung mit Eis (Eisverkäuferin) „tote" Finger (kalt, weiß, empfindungslos) bekam. Diese Attacken erstreckten sich allmählich auf alle Finger, wurden im Winter, im kalten, aber auch im heißen Wasser, bei Aufregung und schwerer Arbeit ausgelöst und waren von roter, resp. bläulicher Verfärbung und Schwellung der Finger gefolgt.

Allmählich entwickelten sich auch an den Fingerspitzen kleine schmerzhafte Schorfe, die Depressionen der Finger (Narben) nach sich zogen. Später traten an den Zehen, der Ohren- und der Zungenspitze angioneurotische Zeichen auf. Das Sehen war zeitweise, in etwa 1 Stunde dauernden Attacken durch Schwindel und Verwischtsein gehindert.

Auch dem zweiten Fall ging Frosterstarrung der Finger, wenn auch einige Jahre voraus. Nach den angioneurotischen Attacken ent-

wickelten sich aber auch allmählich sklerodermatische Veränderungen mit teilweisem Schwund der Phalangen, Steifheit der Gelenke etc. Während eines Jahres traten bei ihr mit 14tägigen Pausen auch Attaquen von Sehstörungen ein, in welchen durch mehrere Minuten die Gegenstände verwischt erschienen und das Sehen unmöglich war.

Fox vergleicht die Sehstörungen seiner beiden Fälle mit den Literaturbeobachtungen, in welchen Verengerungen der Retinalgefäße und Erblassen des Augenhintergrundes während der Sehstörungsanfälle berichtet werden.

Er weist weiters auf die Kombination von Raynaud und Sklerodaktylie hin, die nur beim weiblichen Geschlecht beobachtet wird und auf die in manchen Fällen schwierige Differentialdiagnose zwischen beiden Affektionen. Rudolf Winternitz (Prag).

Sensini, Publio. Bologna. Klinik Majocchi. „Sopra un caso di Lichen ruber." Giornale italiano delle malattie veneree e della pelle. J. 1907. H. III.

Einen typischen Fall von Lichen ruber, betreffend einen 65jähr. Mann, den Verf. in der Klinik Majocchi zu beobachten Gelegenheit hatte, machte Verf. zum Gegenstand einer sehr eingehenden und fleißigen Arbeit. Die verschiedenen Kapitel derselben, insbesonders die klinischen Erwägungen und die bestens besprochene Literatur werden jedem Forscher auf diesem Gebiete stets ein wertvoller Behelf sein.

Costantino Curupi (Prag-Porretta).

Breda, Achille. Padua. „Della pityriasis rubra pilaris." Giornale italiano delle malattie veneree e della pelle. 1907. 5. Heft.

Zwei Fälle dieser in Italien äußerst seltenen Dermatose konnte Breda in seiner Klinik zu Padua nicht allein klinisch, sondern auch gründlich histologisch untersuchen, da es ihm möglich war, von den Patienten Präparate zu gewinnen, die von den kaum bemerkbaren Erhebungen bis zu den in der Desquamation fortgeschrittensten Papeln hergestellt wurden. Verf. beschreibt ausführlich die Ergebnisse seiner Untersuchungen, auf Grund deren er das tuberkulare Wesen der Pityriasis rubra pilaris nicht annehmen kann, da ihm die hämotoxische Theorie wahrscheinlicher erscheint. Costantino Curupi (Prag-Porretta).

Boggs, H. Russel. A few remark of Ichthyosis, with report of a case of unusual location. The Journ. of cut. diseas. incl. Syph. XXV. Nr. 7. 1907.

Ein von Boggs als Ichthyosis angesprochener Fall, der im 12. Lebensjahr nach einer Diphtherie begann und auch bezüglich Lokalisation (Gesicht, Nacken, Achseln) und Form (Pigmentierung, Verdickung, transversale Faltenbildung und Papillomentwicklung) nicht recht zur Diagnose zu passen scheint. Rudolf Winternitz (Prag).

Bargigli, A. Florenz. Klinik Pellizzari. Sopra un caso di Ittiosi istrice. (Über einen Fall von Ichthyosis hystrix.) Giornale italiano delle malattie veneree della pelle. J. 1907. H. II.

Der Fall betrifft einen 28 Monate alten Knaben, den Verf. gelegentlich in der Florentiner Klinik Pelliszaris klinisch und histologisch beobachtete. Die Arbeit über diese nicht gewöhnliche Krankheit gipfelt in folgenden Punkten:

1. Hyperplasie der Hornschicht, fast ausschließlich der squamösen Partie. Auch dort, wo klinisch der Stachel nicht evident ist, erkennt man denselben histologisch.

2. Große Reduktion der ganzen Keimschicht der Epidermis, besonders des Stratum granulosum.

3. Beträchtliche Vermehrung des gewöhnlichen welligen Verlaufes der dermo-epidermalen Linie.

4. Atrophie der Haar- und Talgdrüsenorgane.

5. Obturation der Schweißdrüsenmündung.

6. Keine Entzündungssymptome; keine Läsionen des Corium.

Es muß hervorgehoben werden, daß in dieser Arbeit Verfasser zum erstenmale die Beschreibung einer zweifellos in Verbindung mit der Ichthyosis stehenden Onychopathie liefert. Die Schichten des Nagels nämlich stehen direkt in fortlaufender Verbindung mit den oberflächlichen Schichten der Fingerbeere derart, daß der Nagel keinen freien Rand mehr aufweist. Eine vollständige Literatur und 3 Tafeln schließen die Arbeit des Forschers. Costantino Curupi (Prag-Porretta).

Towle, Harvey P. Gangraena cutis hysterica. The Journ. cut. dis. XXV. 11. 1907.

Towle leitet seine ausführlichen klinischen Schilderungen hysterischer Gangrän mit der Bemerkung ein, es sei schwer, in einer Anzahl dieser Fälle den Verdacht der Selbstbeschädigung durch positive Beweise sicher zu stellen.

Alle seine (4) Fälle zeigten attackeweise Eruptionen, die zuerst in der Nachbarschaft eines vorangegangenen Traumas auftraten und die Tendenz weiter nach aufwärts zu schreiten hatten. Die Eruptionen wurden bald, manchmal nach Erythem- und Blasenbildung gangränös, heilten langsam. In drei Fällen wurden die Arme, in einem auch der Körper ergriffen.

Die Erscheinungen kamen meist zur Nacht oder wenigstens wenn die Pat. unbewacht waren. Die unzugänglichen Körperpartien blieben verschont. Bei allen war Hysterie vorhanden. Bei zweien wurde nachgewiesen, daß sie die Heilung durch Reiben verzögerten.

Towle hat, um zu einer Klärung der Frage von der spontanen resp. artefiziellen Entstehung der hysterischen Gangrän zu gelangen, 90 Fälle, welche beiden Kategorien angehörten, nach verschiedenen Gesichtspunkten — Geschlecht, Hysterie, Alter, Trauma, Inkubation, Stelle der ersten Eruption, Anfang, Aussehen der Eruption, Entzündungshof, Reaktion der Krusten etc. — analysiert und ist zu dem Schlusse gekommen:

Wir können die Fälle von bekannt artefizieller Entstehung und solche von sogenannt spontaner Entstehung klinisch nicht unterscheiden

und müssen für beide die gleiche Ursache, nämlich artefizielle Entstehung annehmen.

Die Hysterie als psychischer Begriff (Janet) erkläre die Selbstverstümmlung und auch die Tatsache, daß die Pat. selbst nichts von ihrem eigenen Zutun wissen, indem sie im Zustande des Somnambulismus die Suggestion einer eigenen oder fremden Verwundung haben. Diese Idee wird zur alleinherschenden und führt zur Selbstbeschädigung, welche wegen der (somnambulistischen) Anaesthesie nicht gefühlt wird. Die einzige Therapie der hysterischen Gangrän bestehe in der Beeinflußung der Hysterie. Rudolf Winternitz (Prag).

Gabbi, Ugo. Parma. Klinik Mibelli. „Sopra un caso di gangrena cutanea in soggetto isterico." Giornale italiano delle malattie veneree e della pelle. 1907. 5. Heft.

Eine 21jährige Bäuerin, der klassische Typus einer Hysterischen, hatte am linken Arme einen gangränösen Prozeß, der chirurgisch behandelt wurde, aber an der darauffolgenden Narbe wieder auftrat; die Dehnung des Nervus radialis brachte diese Gangrän zur Heilung.

Costantino Curupi (Prag-Porretta).

James, R. R. Two cases of acute spreading gangrene. The Lancet. 1907. Oct. 26. p. 1155 ff.

In den 2 Fällen von James handelt es sich um einen komplizierten Beinbruch, dem 26 resp. 31 Stunden nach dem Unglücksfall eine schnell um sich greifende Gangrän mit Blasenbildung folgte. Gezüchtet wurde aus den Blasen beider Fälle ein anaerober Bacillus, den James mit dem Bacillus aerogenes capsulatus identifiziert.

Fritz Juliusberg (Berlin).

Friederichs. Drei Fälle von Psoriasis vulgaris bei Säuglingen. Dermatol. Zeitschr. 1907. p. 232.

Die Fälle betreffen Säuglinge im Alter bis zu 3 Monaten, in keinem der Fälle war hereditäre Belastung nachweisbar.

Fritz Porges (Prag).

Leredde. Notes sur la pathologie et le traitement du psoriasis. Revue pratiques des maladies cutanées etc. 1906. Nr. 6.

Leredde konnte bei einigen Psoriasisfällen Temperatursteigerungen im Bereiche der einzelnen Effloreszenzen feststellen; seine Untersuchungen darüber sind noch nicht abgeschlossen. Außerdem macht er auf eine Form der Psoriasis aufmerksam, der gegenüber die übliche Behandlungsmethode vollkommen versagte; auch mit Röntgenbestrahlung vermochte Leredde in einem dieser Fälle keine Besserung zu erzielen. Er schlägt lokal eine Behandlung mit antiphlogistischen Mitteln, verbunden mit vegetarischer oder lakto-vegetarischer Diät, vor.

Hanf (Breslau).

Bloch, Br. Beitrag zur Kenntnis des Lupus pernio. Monatsh. f. prakt. Derm. Bd. LXXV.

23jähriger Patient. Dauer der Krankheit 4 Jahre. Beginn mit Schwellung des linken oberen Augenlides, der Schwellungen anderer

Teile des Gesichtes, der submentalen und retromaxillaren Drüsen folgten. Heiserkeit, Höcker auf dem Velum und im Larynx. Schwellung der Gegend des Metakarpus II rechts. Gesicht gedunsen, Augenlider bilden blaurote vorspringende Säcke, Nasenwurzel verbreitert, gerötet; hochgradige Schwellung und cyanotische Verfärbung der Wangen. In der Tiefe derbe, knotige Stränge und Flächen zu tasten. Lippen verdickt, rüsselartig. An den sichtbaren Schleimhäuten Schwellung und Infiltration. Am Kieferwinkel, längs der großen Gefäße am Halse, im Sulcus bicipit. int., längs der V. saphena etc. derbe, tiefreichende Tumoren. Milz vergrößert, Spitzeninfiltration rechts. Blutuntersuchung ergibt Hyperglobulie und Hyperglobinämie, polynukleäre Leukocyten, Verminderung der Lymphocyten bei Vermehrung der Übergangszellen. Zustand wechselnd, häufig erysipeloide Schwellung mit hohem Fieber und Puls. Therapie erfolglos. Untersuchung der Haut, Schleimhaut, Muskel ergab tuberkuloiden Bau der Infiltrate. Nach Bl. ist der Lupus pernio nicht eine bloße Hauterkrankung, sondern stellt eine Allgemeinerkrankung dar, die mannigfache Organsysteme ergreifen und das Allgemeinbefinden erheblich in Mitleidenschaft ziehen kann. Ludwig Waelsch (Prag).

Handwerck. Kurzdauerndes Ödem der Sehnervenpapille eines Auges, eine Lokalisation des akuten umschriebenen Ödems. (Quincke.) Münch. mediz. Wochenschr. 1907. Nr. 47.

Beschreibung eines Falles von kurzdauerndem Ödem der Sehnervenpapille eines Auges, der die Vermutung, daß die bei akutem, circumscripten Ödem mehrfach beobachteten cerebralen Symptome durch flüchtige am Cerebrum lokalisierte Schwellungen entstehen, zur Gewißheit macht. Oskar Müller (Dortmund).

Bircher. Über akutes circumscriptes Ödem. (Quincke.) (Aus der chirurgischen Abteilung der kantonalen Krankenanstalt Aarau.) Mediz. Klinik. 1907. Nr. 39.

Beschreibung eines Falles von circumscriptem Ödem (Quincke), der besonders interessant ist, weil wir fast alle die Krankheit komplizierenden Symptome bei ihm vereinigt finden. Betreffs der Ätiologie dieser eigenartigen Krankheit, über die ja die verschiedensten Theorien aufgestellt sind, neigt Bircher der Ansicht zu, daß es sich bei dieser Erkrankung um eine erworbene oder hauptsächlich angeborene Abnormität in der Gefäßinnervation durch die Dilatatoren handelt und daß diese Abnormität in den peripheren Nervenbahnen steckt.

Oskar Müller (Dortmund).

Atkinson, Renell. A case of wasp sting. The British Med. Journal. 1907. Oct. 26. p. 1148.

Atkinson berichtet über eigentümliche Folgen eines Wespenstichs bei einer 40jährigen Frau. Diese war früher öfters von Wespen gestochen worden, ohne daß auffallende Erscheinungen auftraten. Der Stich erfolgte zwischen der großen und zweiten Zehe links und war von augenblicklichen heftigen Schmerzen gefolgt. 5 Minuten später trat am ganzen Körper Jucken und Schwellung auf, bald darauf Kollaps und

Bewußtlosigkeit. Der Autor konstatierte zwei Stunden später, während die Frau noch kollabiert war, einen masernartigen Ausschlag. Die Haut war hart, gespannt und kalt, die Hände livide, das Gesicht gerötet und geschwollen, der Puls schwach. 5 Stunden später war das Exanthem verschwunden, am Daumen des l. Fußes bestand ein erythematöser Fleck, das Allgemeinbefinden war besser. Am Abend trat unter Hitzegefühl ein skarlatiniformes Exanthem auf. Auch dieses schwand schnell. Am nächsten Morgen bestand von allen Symptomen nur noch ein Ödem der Augenlider.

Fritz Juliusberg (Berlin).

Cappelli, Jader. Florenz. Klinik Pellizzari. „Sopra un caso di ‚Onicolisi' da probabile siringomielia" Clinica Moderna. 15. Heft. 1907.

Der Fall, den Verf. sehr eingehend studierte, betrifft einen 9jähr. Knaben, der schwere dystrophische Erscheinungen an einigen Fingern hatte, daß die Nägel der Destruktion anheimfielen. Verf. meint auf Grund der vorgenommenen Untersuchungen, es handle sich in seinem Falle wahrscheinlich um eine Syringomyelie und hebt die interessante Tatsache hervor, wie eine einfache Dystrophie der Haut und ihrer Anhangsorgane manchmal das erste Zeichen einer schwereren Affektion sein könne und daß es nötig sei in Fällen, in welchen die Hautaffektion in irgend einem Zusammenhange mit dem Nervensystem zu stehen scheine, die gründliche Untersuchung aller Funktionen vorzunehmen.

Costantino Curupi (Prag-Porretta).

Vignolo-Lutati, Carlo. Bologna. Klinik Majocchi. „Del lichen piano atrophico e delle sue relazioni colle atrofie cutanee circonscritte. Habilitationsschrift. Giornale italiano delle malattie veneree e della pelle. 1907. 1. und 2. Heft.

Die umfangreiche Arbeit des Verf. handelt über den Lichen planus atrophicus und seine Beziehungen zu den umschriebenen Atrophien der Haut. Auf Grund eines selbst beobachteten Falles und sämtlicher bis jetzt in der Literatur verzeichneten, bespricht Verf. sehr eingehend den morphol.-klinischen Begriff, die morpholog. Symptomatologie, die Ätiologie, Pathogenese und patholog. Anatomie des Lichen planus atrophicus und zieht dann Analogien mit den umschriebenen Hautatrophien.

Costantino Curupi (Prag-Porretta).

Pelagatti, Mario. Sassari. A proposito di un caso di „Sarcoide sottocutaneo del Darier." Giornale italiano delle malattie veneree e della pelle. 4. Heft. 1907.

Der Fall betrifft eine 21jährige sonst gesunde Frau, bei welcher langsam sich entwickelnde, indolente Knoten in der Subcutis auftraten; solche Knoten, die nie erweichten noch in Suppuration übergingen, konnte Verf. 21 zählen; sie waren erbsen- bis nußgroß, unregelmäßig geformt, derb, elastisch. Wirkungslos blieb die Jod- und Quecksilberbehandlung; dagegen ging die Affektion auf Arsen rasch zurück. Verfasser untersuchte den Fall histologisch und meint, ohne Schlußfolgerungen

aufzustellen, daß es sich dabei um das subkutane Sarkoid Dariers gehandelt habe. Costantino Curupi (Prag-Porretta).

Radaeli, Francesco. Florenz. Klinik Pellizzari. „Sopra un microorganismo coltivato dal midollo osseo in due casi di Pemfigo volgare." Lo Sperimentale. 6. H. 1906.

Aus dem Knochenmarke zweier Pemphigusfälle gelang es Verf., einen Mikroorganismus zu züchten, worüber er eingehend über den zweiten, einen 86jähr. Greis betreffenden Fall, berichtet. Es handelt sich um einen 1·5—2 μ langen, an den Enden abgerundeten Bacillus, der gewöhnlich vereinzelt oder in kurzen Fäden zu zwei höchstens drei Individuen vereinigt vorkommt; er ist gramunbeständig und ein fakultativ. Anaerob. Ketten wurden nicht beobachtet. R. kultivierte ihn auf verschiedene Nährböden und studierte die biologischen Eigenschaften dieses Mikroorganismus am Kaninchen, Meerschweinchen, an Mäusen und Tauben. Die Kaninchen starben nach 18—36 Stunden, eins am 6. Tage. Ein Meerschweinchen starb nach 18 Stunden, zwei zeigten nur lokale Reaktion; die Mäuse verendeten nach 12—18 Stunden. Die Taube zeigte an der Impfstelle entsprechend dem Muscul. pector. eine intensive Reaktion, deren Symptome später zurückgingen. Die mit dem Herzblute, der Leber, Milz, den Nieren und dem Knochenmarke der Experimenttiere angelegten Kulturen ergaben wieder die Entwicklung des geimpften Mikroorganismus. Die vorgenommene Agglutinationsprobe mit dem Blute des zweiten Falles auf die Kulturen des ersten und dem Blute einer Pemphiguspatientin ergab kein positives Resultat.

Costantino Curupi (Prag-Porretta).

Bildungsanomalien.

Hayles, Alfred. A case of supernumary mammae. The Lancet. 1907. 21. Dez. p. 1766.

Hayles Patientin hatte bei einer früheren Schwangerschaft Schwellungen unter beiden Armen bekommen, die, während sie dann stillte, schmerzhafter wurden, so daß der freie Gebrauch der Arme behindert war. Die jetzige zweite Schwangerschaft führte sie wegen derselben Beschwerden im fünften Monat zum Autor. Derselbe entfernte aus beiden Achselhöhlen je einen mit der Haut verwachsenen, sonst frei beweglichen Tumor. Mikroskopisch fanden sich sezernierende acinöse Drüsen, die die Diagnose: überzählige Mammen gestatteten.

Fritz Juliusberg (Berlin).

Krzystalowicz, Fr. v. Ein Fall von sogenanntem Adenoma sebaceum. Monatsh. f. prakt. Dermatol. Bd. XLV.

Im Gesichte des 26jährigen Patienten fanden sich zahlreiche stecknadelkopf- bis hirsekorngroße Knötchen, von fast normal gefärbter

Haut bedeckt, die hie und da kleine Teleangiektasien, gebliche Pigmentationen oder kleine Punkte (erweiterte Talgdrüsenmündungen) aufwies. Die ovalen, harten, glatten Knötchen sind ziemlich symmetrisch, an einigen Stellen dicht aneinander angeordnet. Die histologische Untersuchung ergab, daß die Talgdrüsenveränderungen ziemlich unwesentlich waren. Verfasser hält infolgedessen die Bezeichnung Adenoma sebaceum für unangebracht und reiht dieses Krankheitsbild unter die Naevi ein. Er schlägt für sie den Namen Morbus Pringle, nach ihrem ersten Beschreiber, vor. Ludwig Waelsch (Prag).

Weber, F. P. Angiombildung in Verbindung mit Hypertrophie der Gliedmaßen und Hemihypertrophie. The Brit. Journ. of Derm. Juli 1907.

Eine gewisse auf angeborenen Verhältnissen beruhende übermäßige Gefäßentwicklung einer Körperseite, die ihren Ausdruck zuweilen in der mächtigen Volumszunahme der Hauptgefäße der Gliedmaßen, meist aber in der Ausbildung von Naevi flammei und kavernösen Hämangiomen (auch Lymphangiomen) findet, kann sich mit übermäßigem Wachstum der Knochen und Weichteile der Extremitäten, in einzelnen Fällen auch mit Hypertrophie der Eingeweide der betroffenen Körperhälfte paaren. Der Verfasser bespricht die Unterschiede zwischen diesem Zustande und dem „Tropfoedem" (bei diesem keine Gefäßanomalien, keine Verlängerung der Knochen), beziehungsweise dem typischen örtlichen Riesenwuchs (bei letzterem das Wachstum noch stärker, die Gefäße nur proportional vergrößert), berichtet dann über einen eigenen Fall, in welchem sich ein kapillarer Hautnävus „Portweinnävus", fast der ganzen linken Körperhälfte und ein kleines Hämangiom der linken Leiste mit linkseitiger Hypertrophie der Weichteile an den Gliedmaßen vergesellschaftete, und widmet hierauf der einschlägigen Literatur eine kurze Besprechung.

Paul Sobotka (Prag).

Pasini, A. Über einen Fall von angiokavernösem Myom der Haut. Monatshefte für prakt. Derm. Bd. XLIV.

14 Monate altes Mädchen, bei dem sich die Hautaffektion in Form von 4 erbsengroßen Knötchen am linken Oberschenkel wenige Tage nach der Geburt entwickelt hatte. Sie saßen in der Tiefe der Cutis und hatten das Aussehen von Ecchymosen. Einige Monate später Auftreten eines Knötchens am anderen Oberschenkel. Mit dem Beginn der Gehversuche trat um eines der Geschwülstchen teigige Induration, außerdem Ödem des Beines auf. Die histologische Untersuchung ergab eine bis an die Knäueldrüsen herabreichende Geschwulst, mit sehr erweiterten Gefäßen und stellenweise „lakunären Räumen", aus verflochtener glatter Muskulatur bestehend, die einen Zusammenhang weder mit der Gefäßwand noch normaler glatter Hautmuskulatur überhaupt erkennen ließ. P. hält diese Geschwülstchen, welche er Myoma angiocavernosum nennt, für angeboren und glaubt, daß sie heterotypisch durch Isolierung von Zellgruppen während der Embryonalzeit entstanden sind. Auch wenn die Geschwulst von normaler Hautmuskulatur ausgehe, dürfe man einen derartigen Ur-

sprung annehmen: es könnten nämlich die embryonalen Zellgruppen ganz wohl latent in jenem normalen Gewebe liegen und eines Tages zu wuchern beginnen. Verf. will die Gefäßwandmyome von den durch Hyperplasie der glatten Cutismuskulatur entstandenen getrennt sehen.

Ludwig Waelsch (Prag).

Pasini, A. Über das senile Angiom des freien Lippenrandes. Monatshefte für prakt. Dermat. Bd. XLIV.

Pasini gibt eine genaue klinische und histologische Schilderung des „senilen Angiom am freien Lippenrande", von dem er 6 Fälle untersuchte. Es besteht hauptsächlich in einer im vorgerückteren Alter auftretenden angiomatösen Bildung, die in der Dicke des freien Randes der Unterlippe ihren Sitz und in der besonderen Verteilung der Blutgefäße an dieser Stelle ihren Grund hat. Sie ist völlig unabhängig von jeder anderen Störung des Zirkulationsapparates. Es befällt zumeist Personen mit stark heruntergekommenem Allgemeinzustand als ein Symptom rasch fortschreitender Involution des Organismus. Dieses Angiom entsteht durch Dilatation einer oder mehrerer Venen infolge Verschwindens des elastischen Gewebes aus deren Wandungen, durch Degeneration und Atrophie des umliegenden Gewebes und durch Vermehrung des lokalen Blutdrucks. P. rechnet dieses Angiom nicht zu den Teleangiektasien, sondern zu den Hautvaricen, unter denen es vermöge seiner besonderen klinischen Merkmale (Sitz, Verlauf, Morphologie) und wegen der speziellen ätiologischen und pathogenetischen Bedingungen seiner Entstehung eine besondere Stellung einnimmt.

Ludwig Waelsch (Prag).

Malinowski, J. Ein Fall von punktförmigem Hautangiom und dessen Verhältnis zum Angiokeratoma Mibelli. Monatsh. für prakt. Derm. Bd. XLV.

Langsam fortschreitender Krankheitsprozeß seit 2 Jahren. Lokalisation: Beugeseite der rechten oberen Extremität und Beuge des linken Vorderarmes. Daselbst stecknadelspitz- bis -kopfgroße rote oder bläuliche gruppierte Flecke. Histologischer Befund: in der Papillarschicht ovale längliche, mit Blut gefüllte Höhlen von 1—4 Papillenbreiten knapp unter dem Epithel, die an vielen Stellen eine Fortsetzung der Hautkapillaren sind. Epithel verdünnt. M. hält die Affektion für identisch mit dem Angiokeratom trotz Fehlens des Keratoms und der abweichenden Lokalisation.

Ludwig Waelsch (Prag).

Ogawa, S. Über den Bau, die eintretenden Gefäße und das Wachstum der warzenförmigen Angiome der Haut. Virch. Arch. Bd. CLXXXIX. pag. 483.

Die Untersuchungen über den Bau führten zu dem Resultate, daß es sich bei den warzenförmigen Angiomen um ein zusammenhängendes, verschieden weites, vielfach gewundenes und verschlungenes Gefäßrohr handle. Wahre Verästelungen sind wahrscheinlich sehr selten. Die Blutzufuhr wird im Prinzip von einem zuführenden und einem abführenden Gefäß besorgt. Die Vergrößerung des Tumors erfolgt hauptsächlich durch

das Wachstum der bereits bestehenden Gefäße der Länge und der Weite nach, nicht aber durch Aussprossen seitlicher Zweige. Infolge des nicht gleichmäßig stattfindenden Wachstums entstehen buchtige Dilatationen und Schlängelungen, die im fertigen Zustande ein Konvolut mit darmähnlichen Windungen darstellen. Alfred Kraus (Prag).

Schifferdecker. Über Lymphknoten im Bindegewebe des Sulcus bicipitis. Sitzungsberichte der Niederrheinischen Gesellschaft f. Natur- u. Heilkunde. 19. Feber 1906.

Schiefferdecker berichtet, daß man nach seiner Erfahrung vollständig ausgebildete Lymphfollikel, mit herumliegendem spaltförmigem Lymphsinus, mitten im Binde- resp. Fettgewebe finden könne, doch seien sie so klein, daß sie dem bloßen Auge entgehen. Der Vortragende zeigt Abbildungen eines solchen Follikels aus dem Bindegewebe des Sulcus bicipitis vor, einer Stelle, wo Lymphdrüsen sonst nicht vorkommen. Leichter werden sie gefunden an Stellen, wo normaler Weise Lymphdrüsen vorkommen. Da im beobachteten Falle keine Ursache für eine Neubildung von Lymphknoten vorlag, wie z. B. nach Zerstörung oder Entfernung der Drüsen, so muß angenommen werden, daß derartige Lymphfollikel mehr oder weniger häufig im normalen Fettgewebe vorkommen können; man darf sie vorkommenden Falls daher nicht ohne weiteres als neugebildet ansprechen. Wolters (Rostock).

Proescher und White. Über das Vorkommen von Spirohaeten bei pseudoleukämischer Lymphdrüsenhyperplasie. Münchener med. Wochenschrift 1907. 38.

Verfasser untersuchten die Lymphdrüsen zweier typischer Fälle von generalisierter maligner Lymphomatosis auf Spirohaeten. Sie fanden bei beiden sowohl nach der Levaditischen Silbermethode als auch mittelst der Giemsafärbung Spirohaeten, die in ihrem Aussehen an die Spirohaeta pallida erinnerten. Sie halten es jedoch für verfrüht, aus diesen ersten orientierenden Untersuchungen irgend welche bindenden Schlüsse zu ziehen und lassen die Frage nach der Art der Spirohaeten vorläufig offen, bis weitere Untersuchungen an typischen Fällen von generalisierender Lymphomatosis zeigen, ob der Befund ein konstanter ist oder nicht.

Oskar Müller (Dortmund).

Morris, M. und Fox, Wilfrid. Ein Fall von Recklinghausenscher Krankheit. The Brit. Journ. of Derm. April 1907. Mit 1 Tafel.

45j. Frau. Juckende und prickelnde Hautgeschwülste sind zuerst im 12. Lebensjahre aufgetreten, ihre anfangs geringe Zahl nimmt seitdem stetig zu. Sie erreichen Erbsen- bis Haselnußgröße, halten dann im Wachstum inne. Status praesens: Neuropathische Frau von wechselndem Gemütszustande, mager und blaß; Haut schlaff. Geschwülstchen im Gesicht, am Stamm, an den Oberarmen, spärlich an den Oberschenkeln; die einen von ihnen gestielt, weich (wie „entkernte Rosinen"), die anderen breit aufsitzend, offenbar aus dem subkutanen Gewebe stammend. Der Sitz der letzteren entspricht zuweilen den Durchtrittstellen von Nerven durch die tiefe

Fascie. Größere Nervenstämme sind bemerkenswerter Weise nicht beteiligt. Von Pigmentanomalien nur eine Sprenkelung der Nackengegend vorhanden. Während des Spitalsaufenthaltes Krampfanfälle offenbar hysterischer Art, derengleichen die Kranke auch in jüngeren Jahren schon erlitten hat; sie bilden die wichtigste Eigenart des Falles. Histologisch handelt es sich um Fibrome mit verhältnismäßig großen Zellen. Die breit aufsitzenden Geschwülste sind dichter, die gestielten lockerer gewebt. Die Nervenfasern in beiden fein, auffallend spärlich im Vergleiche zum gewöhnlichen Befunde an Neurofibromen. Paul Sobotka (Prag).

Ciuffo, Giuseppe. Cagliari. Institut für allgem. Pathologie. „Innesto positivo con filtrato di Verruca volgare" (Positive Impfung mit dem Materiale aus Verruca vulgaris). Giornale italiano delle malattie veneree e della pelle. J. 1907. H. 1.

Verf. hat sich selbst unter Beobachtung der gewöhnl. technischen Kautelen an seiner linken Hand mit dem aus den flachen, stark kornezifizierten Warzen eines jungen Mannes gewonnenen Materiale geimpft. Nach fünf Monaten traten an der Impfstelle kleine, stecknadelkopfgroße, schmutziggelbe, glänzende, rundliche Erhebungen, welche langsam sich vergrößerten, konfluierten und einen rosaroten Ton annahmen auf. Während sie zuerst wie Warzen aussahen, wurden sie nach und nach von papillomatöser Form. Die verruköse Natur dieser eher in die Länge als in die Breite wachsenden Exkreszenzen ist zweifellos und dieselbe wurde außer von anderen Autoritäten auch von Professor Mantegazza bestätigt. Verf. ist der Ansicht, daß an seiner Hand die hervorgerufenen Warzen deshalb wie Papillome aussahen, weil jene zufälligen Ursachen, besonders Traumen, fehlten, die vor allem die epidermale Hypertrophie statt jener des Papillarkörpers reizen, ein möglicher Beweis für die ätiologische Identität der Warzen und Papillome. Costantino Curupi (Prag-Porretta).

Malinowski, J. Eine ungewöhnliche Form von Metastasen in der Haut des Mammakarzinoms und das Verhältnis dieser Erkrankung zur Pagetschen Krankheit. Monatshefte f. prakt. Dermat. Bd. XLIV.

Ausgebreitete Ulzeration über der Mamma einer 60jährigen Frau, in deren Nachbarschaft polymorphe Blasen und ähnliche kleine Ulzerationen. Im Parenchym der Mamma umschriebener Knoten; axillare Drüsen. Die Blasen, welche nach 1—2 Wochen Erbsengröße erreichten, füllten sich dann mit Granulationen und bildeten harte Geschwülste, dann brachen sie auf und ließen Geschwüre entstehen. Diese Vegetationen hörten sich auf zu bilden, als vor dem Tode der Pat. hochgradige Kachexie auftrat. Histologisch fand sich ein Carcinoma colloideum myxomatodes der Mamma, das auf dem Lymphwege Hautmetastasen von identischem Bau verursachte. Die unter der Epidermis wuchernden Krebsmassen unterlagen rasch kolloidaler Entartung; ihre Einschmelzung fand zunächst im Zentrum des Herdes statt; es bildeten sich Blasen, nach deren Platzen die an ihrer Basis wuchernden Krebsmassen freigelegt

wurden. Dieses Bild erinnerte einigermaßen an das Erythema bullosum vegetans. Der beschriebene Prozeß steht dem Morbus Paget sehr nahe.

Ludwig Waelsch (Prag).

Schamberg, Jay, Philadelphia. Multiple cancer of the skin and keratosis following the long-continned use of artenic: Multiple ulcerations of the skin after the protracted use of the same drug. The Journ. of cutaneous diseases incl. syph. XXV. Nr. 1. 1907.

Schambergs Patient — ein Psoriatiker — bietet nach 25jährigem Gebrauch von Solut. Fowl. am ganzen Stamm, namentlich aber an der Rückseite, eine große Anzahl von verschieden großen keratotischen Flecken, weiters mehr oder weniger erhabene braune, Alterswarzen gleichende Herde; die Sohlen und Handflächen sind trocken, rauh mit beträchtlicher Vermehrung der Hornschichte. Über dem linken äußeren Knöchel ein Tumor (Epitheliom) von $1^1/_2$ *cm* Durchmesser. Später wuchs an dem rechten Daumen aus einer keratotischen Stelle ein Tumor, der auf Zeigefinger und Hand übergriff und die Amputation der Hand nötig machte. Der Fall stellt ein Analogon zu den von Utchinson, Hyde, James C. White, Hartzell, Brocq und anderen beschriebenen Fällen von Krebsentwicklung nach langem Arsengebrauch dar. Der zweite von Schamberg beschriebene Fall zeigt die Entwicklung von Blasen an den unteren Extremitäten einer Patientin, die durch mehrere Jahre fast ununterbrochen Sol. Fowl. genommen hatte. Aus den Blasen entwickelten sich schlecht heilende Geschwüre. Rudolf Winternitz (Prag).

Hoffmann. Über Pankreatin bei Karzinom. Aus der K. Universitäts-Ohrenklinik zu München. Münchener mediz. Wochenschrift 1907. Nr. 46.

Um zu prüfen, wie sich das Karzinom eiweißverdauenden Fermenten gegenüber verhält, infizierte Hoffmann bei einem rezidivierenden, inoperablen, exulcerierten Karzinom des Ohres das Pankreatinum absolutum Merck von der freien Oberfläche her in den Tumor und erreichte ein wesentliches Zurückgehen der Geschwulst derart, daß die Oberfläche sich gut reinigte und weder blutete noch schmerzte. Beweiskräftige Schlüsse können natürlich aus der einen Beobachtung nicht gezogen werden. (Ref.) Oskar Müller (Dortmund).

Daus, S. Über sekundäre Hautkrebse. Virch. Arch. Bd. CXC.

Hautmetastasen im Gefolge primärer Karzinome innerer Organe sind selten beobachtet. Einen hierher gehörigen Fall teilt Daus mit. Er betraf eine 77jährige Frau mit primärem Magenkarzinom und Metastasen in Lymphdrüsen, Leber, Pankreas, Ovarium, Blase, Rektum und Haut. Die histologische Untersuchung ergab bezüglich der Entstehung der Hautmetastasen den karzinomatösen Lymphbahninfarkt, u. zw. bildete nach Ansicht des Verf. die Erkrankung der regionären Lymphdrüsen die Vorstufe in der Erkrankung des umliegenden Hautbezirkes. In kleineren Hautpartien mag noch ein erysipeloides Ausbreiten der Karzinose als

hier und da mögliche Kombination der eben erörterten Ausbreitung stattgefunden haben. Die Frage, warum sich in dem Falle gerade Metastasen in der Haut entwickelt haben, läßt sich mit Sicherheit nicht entscheiden. Was die Verbreitung der Hautmetastasen betrifft, so waren dieselben über einen sehr großen Hautbezirk versprengt. Daß ein derartiges multiples Wachstum für metastatische Hautkarzinome aber nicht unbedingt erforderlich ist, wird an vielen Hinweisen aus der Literatur dargetan. Bezüglich der Größe der einzelnen Hautaffektionen ist zu bemerken, daß sich sämtliche Metastasen in den Anfangsstadien der Entwicklung befanden. — Im Nachtrage erwähnt Verf. noch eines zweiten, hierhergehörigen Falles. Aus der beigegebenen Kasuistik über 39 Fälle ist die interessante Tatsache zu entnehmen, daß in fast der Hälfte der Fälle (18) der Primärtumor den Organen des Verdauungstraktus angehörte.

Alfred Kraus (Prag).

Sitzenfrey, Anton. Hornkrebs des Gangsystems der Bartholinischen Drüse. Zugleich ein Beitrag „Zur Genese der Prolapse." Zeitschrift für Geburtshilfe und Gynäkologie. Bd. LVIII. p. 363.

Der Fall, über den Sitzenfrey berichtet, betrifft ein 29jähriges Fräulein, welches vor 7 Jahren gonorrhoisch infiziert wurde und seit dieser Zeit an einer chronischen Bartholinitis litt. Verf. glaubt, daß im Ausführungsgang der Bartholinischen Drüse infolge der Gonorrhoe eine Metaplasie des Epithels zu stande kam, welche den Boden zu der krebsigen Entartung geliefert hat. Der Tumor und das ein halbes Jahr später aufgetretene Rezidiv wurden im Gesunden mit einem Teil der quergestreiften Muskulatur des Beckenbodens exzidiert. Hierauf entwickelte sich ein Prolaps der rechten Vaginalwand. — Die Arbeit enthält 6 Abbildungen im Text, welche hauptsächlich die histologische Struktur des Plattenepithelkrebses veranschaulichen. M. Winkler (Luzern).

Vignolo-Lutati, K. Über einen Fall von Xeroderma pigmentosum. Monatshefte f. prakt. Dermat. Bd. XLV.

Dreijähriges Kind blutsverwandter Eltern; Beginn im Alter von 16 Monaten. Haare rötlich. Symmetrische Lokalisation im Gesicht, Nacken, Dorsalflächen der Hände. Typisches Nebeneinander erythematöser Flecke, Pigmentationen und atrophischer Prozesse. Sehr ausführliche Literaturzusammenstellung und kritische Besprechung. An die histologische Schilderung eines exzidirten Hautstückchens, das anscheinend normaler Haut mit punktförmigem Pigmentfleck, eine erythematöse Plaque und einen miliariaartigen Pigmentfleck auf atrophischer Haut aufwies, schließt Vignolo-Lutati noch eine Kritik der jüngsten Arbeiten über die Herkunft des Hautpigmentes besonders Meirowskys.

Ludwig Waelsch (Prag).

Adams, Walter. Xeroderma pigmentosum. The journ. cut. dis. XXV. 10. 1907.

Adams Fall ist ein typisches Xeroderma pigment. bei einer Araberin. Hereditär diesbezüglich nicht belastet. Beginn im 7. Lebensjahr. Zerstörung des rechten Auges durch Geschwulstknoten. Rudolf Winternitz (Prag).

Pasini, A. Beitrag zum Studium der hämatogenen Theorie bei der Pathogenese der Mycosis fungoides. Monatshefte f. pr. Derm. Bd. XLV.

Der Fall Pasinis betraf einen 78jährigen Mann, der neben den typischen Hauterscheinungen starken Milztumor, in der rechten Achsel vergrößerte Drüsen hatte. Die Blutuntersuchung ergab einfache, aber beträchtliche Leukocytose. Im histologischen Präparate eines flachen Infiltrates fand sich die Infiltrationsmasse zusammengesetzt aus großen mononukleären Zellen, aus hypertrophischen Bindegewebszellen, aus mehrkernigen gekörnten Elementen, Lymphocyten, Plasmazellen, Riesenzellen, Erythrocyten, im ganzen Befunde gleich dem Pelagattis, so daß P. vermutet, daß auch bei seinem Falle myelogener Ursprung der Hautaffektion angenommen werden müsse. Nach Bestrahlung der Milz und der langen Röhrenknochen verschwanden Hautaffektion, Milztumor; die Leukocytose besserte sich. Nach Aussetzen der Behandlung verschlechterte sich der Allgemeinzustand des Kranken, es begannen neuerliche Rezidive. Tod nach plötzlicher Verschlimmerung des Allgemeinzustandes.

P. kommt zu dem Schluß, daß die Mycosis fungoides eine Allgemeinerkrankung mit Hauterscheinungen sei und daß sie mit einer primären Störung des blutbildenden Systemes in Zusammenhang stehe.

Ludwig Waelsch (Prag).

Bushnell, F. G. und **Williams**, A. W. Mycosis fungoides: its relation ship to infektion and to malignaut new growth. The British Med. Association 1907. (Exeter). Section of pathology. The British Med. Journal 1907 Nov. 16. pag. 1403 ff.

Bei Bushnells und Williams Fall handelt es sich um eine 53jährige Frau, die in den letzten 12 Jahren dreimal eine schuppende Dermatitis bekam, die langsam abheilte. In den letzten 4 Monaten traten Tumoren auf, die teilweise exulzerierten. Es entwickelte sich eine typische Mycosis fungoides, an der die Patientin trotz teilweisen Rückgangs der Tumoren unter Röntgenbehandlung bei Verfall der Körperkräfte zu Grunde ging.

In den inneren Organen fanden sich keine Metastasen. Histologisch findet sich in der Beschreibung der Tumoren nichts neues.

Die Verfasser erörtern die Frage, ob die Mycosis fungoides zu den infektiösen Granulationsgeschwülsten oder zu den malignen Tumoren zu rechnen sei. Für ihre Zugehörigkeit zu ersteren sprechen 1. die diffuse Art des Wachstums der Geschwulst und der Mangel einer Kapsel, 2. die Anwesenheit von Lymphocyten, Plasma- und Mastzellen, 3. die zahlreichen dünnwandigen Gefäße, 4. die Nekrose großer Partien. Für eine sarkomatöse Natur sprechen 1. der schnelle fatale Ausgang, nachdem einmal Tumoren aufgetreten sind, 2. die Größe der Tumoren und die an Lymphosarkom erinnernde Anordnung der Zellen und Fasern, 3. das Vorkommen von Metastasen in inneren Organen, 4. die Beziehungen zwischen Leukorrhoe, infektiöser follikulärer Vaginitis und Lymphosarkom bei Hündinnen, 5. das Vorausgehen einer Dermatitis bei Pagets disease.

Es besteht eine große Ähnlichkeit der Mycosis fungoides mit den „infektiösen Sarkomen" der Hunde. Diese sind charakterisiert durch die Anwesenheit großer, runder, schwach färbbarer, einkerniger Zellen. Diese Zellen sind nicht in Alveolen angeordnet, sondern in Strängen oder diffusen Herden. Große Bezirke können nekrotisieren. Die Krankheit ist hochgradig infektiös und macht Metastasen.

Fritz Juliusberg, (Berlin).

Jannes. Über Melanosarkom. Medizinische Klinik 1907. Nr. 39.

Krankengeschichte eines Falles von multiplen Melanosarkomen, die als Metastasen einer etwa kirschgroßen warzigen Geschwulst, deren operative Entfernung verweigert wurde, innerhalb von $2^1/_2$ Jahren am ganzen Körper auftraten und zum Tode führten.

Verf. macht mit Recht auf die Notwendigkeit der Frühoperation bei dieser bösartigen Krankheit aufmerksam, die vermutlich das Leben der noch jungen Frau gerettet hätte. Oskar Müller, (Dortmund).

Warner, H. F. Ein Fall von epidermoidalen Einschlußcysten in einer alten Herpesnarbe des Gesichtes. The Brit. Journ. of Derm. Juli 1907. Mit einer Abbildung im Text.

In den Narben, die nach Abheilung eines sehr langwierigen Herpes zoster gangraenosus des Trigeminusgebietes zurückgeblieben waren, fanden sich zahlreiche milienartige Einlagerungen. Histologisch erwiesen sie sich als mit geschichteten Epithelschuppen gefüllte Cysten, „genau wie die Pseudomilien der Epidermolysis bullosa" und verwandter Erkrankungen. Der Verf. spricht sich zwar dahin aus, daß sie als „Einschlußcysten" (inclusion cysts) aus soliden abwärts gehenden Epidermissprossen entstanden seien; da indeß Schnittserien nicht angelegt worden zu sein scheinen, bleibt sicherlich auch die Möglichkeit offen, daß es sich in diesem Falle geradeso wie zumeist bei jenen Blasenausschlägen um Schweißgangcysten gehandelt habe. Paul Sobotka (Prag).

Lancashire, G. H. Ein Fall von Xanthoma diabeticorum. The Brit. Journ. of Dermat. August 1907. Mit 1 Tafel.

Bei einem 36j., leicht diabeteskranken Manne haben sich seit 3 Jahren folgende Hautveränderungen herausgebildet: lange, kaum erhabene, hell zitronengelbe Streifen, teils nur linienartig, teils von der Breite einer Stricknadel, zu beiden Seiten der Beugefurchen, der Hohlhände, der Finger und der Handgelenke; ferner, und zwar viel später, an den Ellbogen, an den Handgelenken, an den Fingerknöcheln, besonders zahlreich aber an den Hohlhänden und den Beugefurchen der Finger orangegelbe Knötchen, hirsekorngroß, doch auch zu bohnengroßen Wülsten zusammenfließend, an den Streckseiten von höchst ausgesprochen follikulärem Sitz. Nur ein Teil der Effloreszenzen besitzt einen feinen roten Saum. Örtlich keinerlei Beschwerden; keine Allgemeinstörungen im Gefolge des Diabetes. — Autidiabetische Behandlung läßt den Zucker aus dem Harn verschwinden, bringt aber unerwarteter Weise die Hauterscheinungen nicht zum Rückgang und verhindert nicht einmal das Auftreten zahlreicher

neuer Knötchen am Gesäße. — Mikroskopischer Befund: Wohlbegrenzte oder mit Ausläufern versehene Anhäufungen von runden oder spindeligen Zellen im Corium; keine Riesenzellen, keine Entzündung. Osmiumsäure weist in und zwischen den Zellen reichliche Fettkörnchen nach.

Paul Sobotka (Prag).

White, Charles J., Boston. Syringocytoma. The Journ. of cut. diseas. incl. Lyph. XXV. Nr. 2. 1907.

Nacken und Achseln waren im Falle Whites Sitz von den Hautfalten entsprechend angeordneten stecknadelkopf- bis erbsengroßen Knötchen, welche durch Zusammenfließen auch beträchtlich größer wurden; die Form der Knötchen war rund, resp. durch Zusammenfließen länglich und unregelmäßig; die Farbe gelblich, die Konsistenz mäßig weich. Keinerlei Sensation. Die histologische Untersuchung ergab, daß sich genau zwischen der subpapillären Schichte und dem Panniculus adiposus, dagegen an den Seiten nicht ordentlich abgegrenzt, innerhalb eines einigermaßen degenerierten Bindegewebes Epithelzellenhaufen von verschiedener Form vorfanden, deren Elemente vollständig jenen der Wand von Follikeln, Schweißdrüsen oder deren Ausführungsgängen glichen. Sind die kleineren Zellhäufchen solid, so zeigen die größeren Hohlräume nur cystische Erweiterungen. Eine Verbindung dieser Epithelhaufen mit Follikeln, Schweißdrüsen oder der Epidermis war nicht nachweisbar; doch hält sie White mit Rücksicht auf ihre Lokalisation, auf ihre ähnliche Verlaufsrichtung für hyperplastische Elemente früher bestehender Schweißdrüsenausführungsgänge.

Von Wichtigkeit erscheint, daß die Gegenden dieser Knötchen weniger schwitzten.

Möglicherweise war die Entstehung der Affektion in Abhängigkeit von dem Aufenthalt des Patienten in einem trockenen Höhenklima.

White reiht seinen Fall den von Jacquet und Darier, Török, Neumann, Brauns und Froccoe beschriebenen an.

Rudolf Winternitz (Prag).

Chirivino, V. Neapel. Klinik De Amicis. „Granuloma tricofitico Majocchi. Contributo allo studio delle tricofizie profonde. Giornale Internazionale delle Scienze Mediche 1907.

Nachdem Majocchi i. J. 1888 zum erstenmale diese neue Trichophytieform aufgestellt hatte, beschäftigten sich mit ihr verschiedene Dermatologen Italiens, darunter Campana, Pellizzari, Mibelli, Truffi, Pini und als letzter mit einer vortrefflichen in dieser Fachschrift erschienenen Arbeit Mazza. Verf. konnte gelegentlich in der neapolitanischen Klinik einen Fall dieser nicht gewöhnlichen Dermatose klinisch, histo- und mykologisch zum Gegenstande seiner ausführlichen Untersuchungen machen; nach Anführung der Krankengeschichte, des histo- und mykologischen Befundes zieht Verfasser folgende Schlüsse:

1. Außer der verschiedenen Lokalisation des Trichophyton auf der menschlichen Haut und den verschiedenen hervorgerufenen Krankheitsformen ist das Eindringen und die Dissimination seiner Sporen im Bindegewebe der Cutis möglich; dadurch entsteht ein lokales Reaktionsgewebe

mit besonderen, klinisch und histologisch durch die granulomatöse Natur bestimmter Charakteren.

2. Durch eine Zeit gehen dem Granulom kleine, pityriatisch aussehende Herpesfleckchen voran, niemals aber follikuläre Vereiterungen oder perifollikuläre Infiltrate; deshalb steht es in keiner Beziehung weder mit der Sykosis, noch mit dem Kerion und den sekundären granulomatösen Formen.

3. Der Verlauf ist chronisch, kann sich auf Jahre erstrecken; die Heilung ist mit Narben und manchmal auffallender Hautatrophie verbunden.

4. Es gibt keinen eigenen, fast spezifischen Kulturtypus, auf den sich das Granulom beständig beziehen könne.

5. Die Affektion ist äußerst selten; zur Erklärung ihrer Ätiologie sind noch andere, insbesonders experimentelle Untersuchungen nötig.

Costantino Curupi (Prag—Porretta).

Grouven. Lymphangioma circumscriptum cysticum cutis. Sitzungsberichte der Niederrheinischen Gesellschaft f. Natur- und Heilkunde. 21. Mai 1906.

Grouven demonstriert einen 20jährigen Elektrotechniker, der vor drei Jahren, nach Arbeit in starker Kälte, zuerst heftige Schmerzen an der Innenfläche des linken Oberschenkels bemerkte, die nach zwei Monaten wieder schwanden. Ein Jahr später Auftreten von Bläschen am Skrotum und linker Leiste, die z. T. platzten; heftige Schmerzen im Bein. Verschiedenartige Behandlung. Bei der ersten Untersuchung zeigte sich die Haut des Skrotums bis zum Penis verdickt, pigmentiert, mit kleinen weißen Narben bedeckt und zahlreichen, bis erbsengroßen Bläschen klaren Inhaltes, die disseminiert und in Gruppen standen. Unter der Haut der Innenfläche des linken Oberschenkels liegt in der Tiefe eine nicht fluktuierende, elastische, flache Anschwellung von unscharfer Begrenzung, gegen die Fascie verschieblich, hie und da an der Haut adhärent. Lymphdrüsen leicht geschwellt. Auf der Stelle am linken Oberschenkel auch wasserklare Bläschen von Erbsengröße. Trotz Zerstörung der Blasen etc. traten immer neue auf, außerdem auf den Oberschenkel beschränkte, akute Entzündungen, die wohl als Erysipel zu deuten waren. Mikroskopische Untersuchung bestätigte die Diagnose. Die Veränderungen gingen bis tief in die Subcutis; es bestand weiterhin entzündliche Infiltration, Dilatation und Wandveränderung der Blutgefäße.

Vielleicht handelt es sich um eine primäre elephanthiastische Erkrankung am Oberschenkel, unter Einwirkung von Erysipel und sekundäres Lymphangiom.

Wolters (Rostock).

Pelagatti, Mario, Parma. Klinik Mibelli. Linfangioma circoscritto della mucosa del palato (recidivante in gravidanza). (Umschriebenes in der Schwangerschaft residivierendes Lymphangiom der Gaumenschleimhaut). Giornale italiano delle malattie veneree e della pelle. J. 1907. H. I.

Verf. berichtet über einen Tumor, den er bei einer 26jährigen Frau am harten Gaumen zu sehen Gelegenheit hatte; der Tumor vergrößerte

sich bei jeder Menstruation und Schwangerschaft. Nach Abtragung untersuchte Verfasser die Geschwulst histologisch und konnte feststellen, daß zur Bildung der Geschwulst zwei Elemente durch ihre abnormale Entwicklung beitrugen, und zwar erstens die Lymphgefäße durch Proliferation ihres Endothels, Neubildung der Gefäßchen und konsekutive Erweiterung derselben in cystische, mit Endothel ausgekleidete, reichliche Lymphe enthaltende Kavitäten, zweitens das Bindegewebe durch Neubildung von Fasernbündeln, bestimmt zur Stütze des neuen Lymphgewebes. Nach Verf. beweist sein Fall das Vorkommen von umschriebenen Lymphangiomen, Tumoren der Haut und Schleimhäute; der Unterschied zwischen denen der Haut und jenen der Schleimhäute würde allein in der starken Entwicklung des Bindegewebes bestehen, eine Tatsache, welche uns berechtigen würde, das circumscripte Lymphangiom der Schleimhäute Fibrolymphangiom zu nennen. Costantino Curupi (Prag—Porretta).

Radaeli, Francesco. Florenz. Klinik Pellizzari. „Emoangioendotelioma multiplo della cute con alterazioni multiple dello scheletro." „Lo Sperimentale." 1907. 5. Heft.

Der Fall betrifft ein 10jähriges Mädchen, den Radaeli in der Klinik Pellizzari beobachtete; er nahm auch eine eingehende histologische Untersuchung vor, deren Beschreibung er eingehend wiedergibt; drei Tafeln illustrieren diese vorzügliche Arbeit.

Costantino Curupi (Prag—Porretta).

Hartzell. Deux cas de maladie de Paget traites par la radiotherapie avec examen histologique de l'un d'eux, à la suite d'un traitement prolongé. Revue pratique des maladies cutancés etc. 1906. 12.

Der erste Fall wurde bei einer 53jährigen Frau beobachtet; die Krankheit, die seit 13 Monaten bestand, hatte die linke Brustwarze und den Warzenhof befallen und schon einen Teil der Warze zerstört; seit einigen Monaten war sie ohne wesentlichen Erfolg mit den üblichen Mitteln behandelt worden.

Die Behandlung mit Röntgenstrahlen begann mit täglichen, 10 Minuten lang dauernden Bestrahlungen in einer Entfernung von 8 bis 10 Zoll; als eine leichte Reaktion eintrat, wurden die Sitzungen nur alle 2—3 Tage wiederholt. Nach 21 Bestrahlungen (fast 6 Wochen seit Beginn der Behandlung) schien eine vollkommene Heilung eingetreten zu sein, so daß eine Pause gemacht wurde. Nach 3 Monaten traten indessen eine krustöse Ulzeration an der Spitze der Mamilla und eine kleinere gleiche an der Vereinigung von Warzenhof und Warze auf, die auf fortgetetzte Bestrahlungen wieder abheilten. In Verlauf des nächsten Jahres folgten dann noch 2 Rezidive, die auch nach einigen Bestrahlungen wieder zurückgingen; doch wurde bald eine Induration fühlbar, die auf Röntgenstrahlen nicht mehr reagierte; daher wurde die Ablatio mammae vorgenommen.

Die histologische Untersuchung der oberflächlichen Schnitte ergab eine leichte Wucherung des Epithels mit geringen Zellveränderungen. In den tieferen Schichten fanden sich karzinomatöse Veränderungen im

Drüsengewebe, mäßige Parakeratose, vereinzelte große Zellen mit Vakuolen und geschrumpftem Kern, sowie große runde oder ovale granulierte Zellen, Schwund der Papillen und der Plasmazellen, mäßige Degeneration des kollagenen Gewebes, starke braungelbe Pigmentierung, sowie Schwund und Atrophie der Schweiß- und Talgdrüsen. Hartzell sieht das Verschwinden der Plasmazellen und der Schweiß- und Talgdrüsen sowie die Pigmentansammlung als direkte Folge der Röntgenstrahlenbehandlung an.

Im zweiten Fall bestand das Leiden seit 3 Jahren und hatte bei der 60jährigen Frau bereits die rechte Mamilla ganz zerstört. Die Behandlung erfolgte in gleicher Weise wie im ersten Fall; nach 15 Sitzungen scheinbar Heilung; nach 2 Monaten Rezidiv, das bald zurückging. Nach einigen Wochen war äußerlich nichts zu sehen, doch war eine deutliche Induration zu fühlen.

Trotz dieser Mißerfolge glaubt Hartzell, daß die Paget'sche Krankheit durch eine systematische, fortgesetzte Behandlung mit X-Strahlen dauernd und vollkommen geheilt werden könne, allerdings nur dann, wenn erst die oberflächlichen Schichten der Mamilla oder des Warzenhofes ergriffen seien. Für alle anderen Fälle sei die chirurgische Behandlung indiziert! Hanf (Breslau).

Parasiten.

Boas, J. E. V. „Larva migrans", eine Gastrophiluslarve in der Haut eines Menschen in Dänemark. Monatsh. für prakt. Dermatologie. Bd. XLIV.

Ein dreijähriger Knabe zeigte an der Stirne das typische Bild der „Creeping disease". Rasches Wachstum des ca. 1 *mm* breiten, lebhaft roten Streifens über die Wange bis zum Ohr (in einer Nacht ca. 8 *cm*). Heilung nach Extraktion einer am Ende des Ganges sitzenden, kaum 1 *mm* großen Larve von Gastrophilus equi, die von der Pferdemagenbremse als Ei auf ein Haar des Kindes abgelegt wurde und sich nachher in die Haut eingenagt hat. Verfasser beschreibt weiter das Vorkommen von Hypodermalarven in der Haut eines Kindes: Schmerzen an verschiedenen Körperstellen derselben Seite, die nach einigen Stunden aufhörten; die Stelle blieb aber für Druck empfindlich und es bildete sich daselbst eine kleine Anschwellung, die durch eine kleine Öffnung etwas Eiter entleerte. Aus einer solchen Instumeszenz wurde der Schmarotzer von einer Länge von $13^1/_2$ *mm* ausgedrückt. In einem Zusatz zu obigem Artikel berichtet Boas noch über 2 weitere sichere Fälle von Hypodermalarven in der menschlichen Haut, die in Dänemark u. zw. in Jütland zur Beobachtung kamen. Ludwig Waelsch (Prag).

Breinl, Anton. **Kinghorn**, Allan. und **Todd**, John. Versuche, Spirochaeten durch die Bisse der Bettwanze zu übertragen. Zentralblatt für Bakteriologie und Parasitenkunde. Bd. XLII.

Breinl, Kinghorn und Todd fußten bei ihren Versuchen auf der Tatsache, die neuerdings erwiesen wurde, daß einzelne Krankheiten durch tierische Parasiten auf den Menschen übertragen werden. Die Verfasser versuchten nun festzustellen, ob auch Spirochaeten sich eventuell durch solche, z. B. durch Wanzen übertragen ließen. Zu den Versuchen wurde die Spirochaeta Duttoni vom Congo und die Spirochaeta Obermeieri (aus New-York bezogen) benutzt, Tiere damit infiziert und auf diese Wanzen gebracht. Von diesen infizierten Wanzen ließ man dann gesunde Versuchstiere stechen. Unter den zahlreichen Versuchen war nur einer mit positivem Ergebnis, so daß die Autoren glauben, daß die Wanzen wohl als Überträger des Rekurrenz nicht in Frage kommen.

Wolters (Rostock).

Dubreuilh, W. (Bordeaux). Report on tropical diseases of the skin. The journ. cut dis. XXV. 10. 1907.

Dubreuilh möchte einige bisher unklare Punkte im Gebiete tropischer Krankheiten zur Diskussion bringen.

So ist die geographische Verbreitung des Schraubenwurmes, der in Zentralamerika wohl bekannt ist, nicht sicher, ebenso nicht, ob dies die nämliche Larve in allen tropischen Gegenden sei. Der Weg, auf dem die Larven in den Körper des Wirtes gelangen, ist vielfach unbekannt. Da bei der amerikanischen Erkrankung die Läsion von einem Pünktchen zu einer großen Beule anwächst, so ist es wahrscheinlich, daß die Larve die ganze Zeit an einem Orte bleibt, im Gegensatz zu den europäischen Hypodermen, welche den Platz wechseln. Die zoologische Stellung der Diphtherenlarven Afrikas ist nicht sichergestellt.

Was den Sandfloh betrifft, der sich von Amerika über Afrika ausgebreitet hat, so ist die Art, wie die Eier gelegt werden und der Anteil, den sie bei den pathologischen Komplikationen haben, noch dunkel.

Ob die tropische Elephantiasis durch die Filaria erzeugt wird, ist nicht sicher, da es Elephantiasis ohne Filiaria und umgekehrt gibt; die europäische Elephantiasis kann durch chronische Infektion mit Streptokokken hervorgerufen werden.

Interessant ist die Ätiologie der Tinea imbricata. Während Nieuwenhuis sie einer Trichophytonart zuschreibt, möchte Dubreuilh im Anschluß an Triboudeau und Wehmer einen Aspergillus beschuldigen.

Vielleicht sind auch Aspergillusarten die Erreger von anderen tropischen mit Dyschromie einhergehenden Pilzerkrankungen.

Jaws und Boubas könnten wegen synonymer Verwendung in Brasilien mit einander verwechselt werden, sind aber verschiedene Krankheiten. Dubreuilh hält die Verruga peruana, eine mit vaskularisierten Warzen einhergehende, oft und namentlich für Einwanderer schwere Allgemeinerkrankung für eine Protozoenerkrankung, die der

Malaria ähnlich sei. Vielleicht sollte man ähnliche Heilmittel wie bei letzterer anwenden. Rudolf Winternitz (Prag).

Mackie, Percival. The part played by pediculus corporis in the transmission of relapsing fever. The British Med. Journ. 1907. 14. Dez. p. 1706 ff.

Mackie studierte eine Epidemie von Febris recurrens auf einer Knaben- und Mädchen-Missions-Niederlassung in Indien und machte interessante Beobachtungen über die Übertragung der Infektion durch Kleiderläuse. Auf der Knabenabteilung trat die Epidemie plötzlich auf und befiel fast alle Insassen; auf dieser Station waren Kleiderläuse sehr vertreten; auf der Mädchenstation, wo die Kleiderläuse seltener waren, verlief die Epidemie viel weniger stürmisch. Der Autor untersuchte Kleiderläuse beider Stationen auf ihren Gehalt an Spirillen (N. b. die Arbeit enthält auch eine sorgfältige Beschreibung der Pediculi vestimentorum und capitis und der Differenzen derselben); auf der Knabenstation fanden sich in über 14% auf der Mädchenstation in nicht ganz 3% der untersuchten Läuse Spirillen. In Fliegen und Mosquitos, die aus den Betten und deren Nachbarschaft gesammelt waren, fanden sich keine Spirillen, dagegen konnten solche in den Wanzen nachgewiesen werden.

Fritz Juliusberg (Berlin).

Geschlechts-Krankheiten.

Anatomie, Physiologie, allgem. und exp. Pathologie, pathol. Anatomie, Therapie.

Bosse. Über Gelenkleiden auf der Basis von Geschlechtskrankheiten. Berl. klin. Wochenschr. Nr. 43—44. 1907.

In diesem vor der Berliner Ortsgruppe der Deutschen Gesellschaft zur Bekämpfung der Geschlechtskrankheiten gehaltenen Vortrage bespricht Bosse in populär-wissenschaftlicher Form die Gelenkveränderungen, die durch Syphilis und Gonorrhoe bedingt werden können.

H. Hübner (Frankfurt a. M.).

Daels. Experimenteller Beitrag zur Wirkung des Yohimbins auf den weiblichen Genitalapparat. Berl. klin. Wochenschr. Nr. 42. 1907.

Daels fand bei Verfütterung des Yohimbins an Hündinnen, daß dieses Mittel nicht die Wirkung hat, Brunsterscheinungen hervorzurufen, wo dieselben sonst normalerweise fehlen, z. B. nach Geburten, bei zu großer Jugend usw. Dagegen verstärkt es bestehende Brunsterscheinungen durch Erregung von Hyperämie in den Unterleibsorgan. Letztere kann in gefährlichem Maße auftreten und zu Darmblutungen führen.

Hans Hübner (Frankfurt a. M.).

Posner, C. Zur Behandlung der nervösen Impotenz. (Ther. d. Geg. 1907. Heft 7.)

Es kommt bei der sogenannten nervösen Impotenz zunächst darauf an, ob und wie weit die Nervenschwäche als primärer Faktor anzusehen ist oder ob lokale Ursachen irgendwelcher Art mitwirken. Dabei müsse bedacht werden, daß Entzündung auch ohne Infektion denkbar sei, daß es zu einer solchen in der Vorsteherdrüse einfach durch Aufstauung der ausgeschiedenen Sekrete kommen könne. Die auf diese Weise entstehende sogenannte aseptische Prostatitis ist nach Ansicht des Verfassers besonders häufig Veranlassung nervöser Impotenz und auf sie wird die genaueste Lokaluntersuchung in allen Fällen zu achten haben. Neben Palpation und

Sekretuntersuchung wird die Besichtigung der hinteren Harnröhre, speziell des Samenhügels wohl weitere Aufschlüsse geben. Die normale Funktion der Prostata dürfte an der Auslösung des sexuellen Triebes in hervorragendem Maße beteiligt sein. Therapeutisch kommt die Massage der Prostata, thermische Reize, Faradisation, aber auch die direkte Behandlung von der Urethra aus in Betracht (Sonden, Psychrophor, Argentumätzungen). Darüber darf die allgemeine antineurasthenische Behandlung nicht vernachlässigt werden. Von Arzneimitteln werden endlich Yohimbin und Muirazithin zu versuchen sein. Alfred Kraus (Prag).

Steiner M., Wien. Die funktionelle Impotenz des Mannes und ihre Behandlung. Wiener mediz. Presse 1907, Nr. 42.

Der Autor hat nach seinen Beobachtungen die Patienten in drei Kategorien gruppiert, je nachdem die Disposition 1. angeboren, 2. in der frühesten Kindheit oder 3. im Verlaufe des späteren Lebens erworben ist. Die erste Gruppe der Patienten ist gewiß schon von Geburt minderwertig; diese Minderwertigkeit zeigt sich im Gesamthabitus, adenoide Vegetationen, lange Dauer der Enuresis nocturna, feminine Charakterzüge, Masturbation, Schüchternheit usw. Bei der zweiten Kategorie von Patienten sind die Bedingungen, die zur Impotenz führen, in der ersten Kindheit erworben. Es kommen da nicht nur die Äußerungen des Autoerotismus in Betracht, sondern auch die Eindrücke, die dem Kinde von seiner Umgebung, Eltern, Erziehern, namentlich aber von den Geschwistern zufließen. Fast alle Patienten dieser Kategorie sind nach Steiners Beobachtung in der Kindheit ohne Schwestern aufgewachsen, das Weib wird für sie daher schon in jungen Jahren zum Mysterium. Der Coitus gelingt nur unter den verschiedensten Hilfsvorstellungen, sie finden kaum je ein Weib, das sie vollkommen befriedigt, der Zustand führt zur sexuellen Erschöpfung und zu den Versagern. In die dritte Kategorie gehören diejenigen, bei denen die Veranlagung zur Impotenz erst nach der Pubertät auftritt. Hierher gehört die große Armee derjenigen, die aus Furcht vor Infektion oder aus falsch verstandener Ethik zu Surrogaten des normalen Coitus getrieben werden. Die Diagnose einer funktionellen Impotenz unterliegt kaum je einer Schwierigkeit. Die ungünstigste Prognose geben die Fälle der ersten Kategorie, die Prognose der zweiten Kategorie ist unter Umständen eine günstige, jedoch nur dann, wenn es gelingt, die im Unterbewußtsein schlummernde, das sexuelle Leben beherrschende Vorstellung in die bewußte Empfindung zu rufen. Die Patienten der dritten Kategorie geben eine fast ausnahmslos günstige Prognose. Die psychische Behandlung ist hier eine rein suggestive, daher gibt auch die lokale Behandlung glänzende Resultate. Das souveräne Mittel zur Beseitigung der hochgradigen Hyperästhesie der Pars-post. sind dicke Sonden und der Psychrophor. Darnach hören die unzureichenden Erektionen (im ungeeigneten Momente) auf, es tritt ein Zustand scheinbarer Asexualität auf. Jetzt tritt die Elektrizität in Form des farad. Stromes in ihre Rechte, die nunmehr auftretenden Erektionen sind viel ausgiebiger. Außerdem regelt man die Lebensweise, zeitliches Aufstehen, Sport, Mäßigkeit im

Essen und Trinken usw. Während der ganzen Zeit muß der Arzt seinen Einfluß aufbieten, um den Patienten von der Ungefährlichkeit und der guten Prognose des Leidens zu überzeugen und ihm das Vertrauen zu sich selbst zurückzugeben. Viktor Bandler (Prag).

Le Pileur. Die geschichtliche Entwicklung des Präservativs. Annales des Maladies veneriennes. Juli 1907.

Le Pileur beschäftigt sich in seiner Arbeit in erster Linie mit der historischen Entwicklung des Kondoms, welches unter Karl II. von England das erste Mal erwähnt wird und sich seither in mannigfachen Modifikationen bis auf unsere Tage erhalten hat. Chaussy (Breslau).

Gonorrhoe und Komplikationen.

Stanziale. Die Bakterien der Harnröhre unter normalen Verhältnissen und bei Gonorrhoe. Zentralblatt für Bakteriologie und Parasitenkunde. Bd. XLII, pg. 19, 108, 209, 309.

Stanziale teilt in der vorliegenden Arbeit seine, an der Urethra einer Reihe von nicht Tripperkranken gewonnenen Resultate mit, die sich bei genauer kultureller Untersuchung ergaben. Zu dem Zwecke der Sekretentnahme aus der Urethra bediente er sich eines besonderen Instrumentes, eines in einem Rohre steckenden Löffels. Des weiteren wurde bei Gonorrhoekranken zu eruieren versucht, wie sich die Mikroorganismen der Harnröhre bei Anwesenheit der Gonokokken verhalten. Es fand sich, daß in der Urethra vollkommen sterile Territorien sind neben anderen, auf denen sich eine Reihe nicht pathogener Mikroorganismen aufhalten, am häufigsten Staphylokokken und diphtherieähnliche Bazillen. Die Zahl der Bakterien ist im vorderen Harnröhrenteile größer als im hinteren; sie stammen von außen, und sind desto geringer an Zahl, je kürzer vorher der Urin entleert wurde. Die Gonorrhoe ändert in ihrem Anfangsstadium den Bakteriengehalt der Urethra nicht wesentlich. Wolters (Rostock).

Griffon, V. Diagnostic de la blennoragie dès la période d'incubation par la culture sur sang gélosé. Annales des maladies des organes génito-urinaires. 25. Jahrgang. 1907. Vol. I. Nr. 4, pag. 261.

Griffon tritt für das Anlegen von Gonokokkenkulturen zur frühzeitigen Diagnosenstellung ein. Er beschreibt eingehend das bekannte Verfahren der Herstellung von Kaninchen-Blut-Agar-Platten und das Anlegen und Überimpfen der Kultur. Die Platten bleiben 15—16 Stunden im Brutschrank bei 37°. Bartsch (Breslau),

Oppenheim, M., Wien (Klinik Finger). Weiterer Beitrag zur Frage der Phosphaturie bei Gonorrhoe. Wiener medizinische Wochenschrift 1907, Nr. 48.

Oppenheim hat in einer früheren Arbeit aus seinen Beobachtungen den Schluß gezogen, daß der durch die Nahrungsweise der Gonorrhoiker in seiner Azidität herabgesetzte Urin durch die alkalisch reagierenden Sekrete der Harnröhre und deren Drüsen noch mehr an Azidität einbüßt, so daß eine alkalische Reaktion des Urins leichter zustande kommt, wodurch Erdalkaliphosphate ausfallen. Oppenheim hat nun weiters folgende Versuche ausgeführt: Filtriert man Phosphatharn, so erhält man öfters ein ganz klares Filtrat von alkalischer Reaktion; setzt man zu derartigem Harne eine Spur Alkali oder alkalisch reagierendes Prostatasekret zu, so erhält man eine Trübung, die auf Säurung sich wieder klärt. Damit ist die Möglichkeit bewiesen, daß die alkalischen Gonorrhoeprodukte Phosphattrübung veranlassen können. Weiters hat der Autor eine quantitative Analyse von 10 Phosphatharnen bei Gonorrhoikern mit Kontrollproben (Normalharnen) gemacht und die Mengen der Phosphorsäure des Kalkes und der Magnesia bestimmt. Es ergab die chemische Analyse, daß im Phosphatharne bei Gonorrhoe keine wesentliche Änderung in den Mengenverhältnissen der mineralischen Stoffe eingetreten ist, insbesonders wiesen die 10 Fälle von Phosphaturie keinen vermehrten Kalkgehalt auf. Mithin befestigt auch die chemische Untersuchung des Phosphatharnes Oppenheims Ansicht, daß die Phosphaturie bei Gonorrhoe nichts anderes ist als die notwendige Folge einer alkalischen Urinreaktion.

Viktor Bandler (Prag).

Mibelli, Vittorio, Parma. Sullo stato attuale della terapia della blenorragia dell' uretra maschile. Corriere sanitario Nr. 14, 15, 16. 1907.

Bei unseren gegenwärtigen Kenntnissen ist für den praktischen Arzt die Behandlung der Gonorrhoe nicht mehr so undankbar und mit so vielen Schwierigkeiten verbunden wie früher, denn in den meisten Fällen ist es möglich, sie energischer und mit besseren Mitteln zu bekämpfen. Die hygienischen und diätetischen Maßregeln sollen bis zur Heilung eingehalten werden. Die symptomatische Behandlung ist in dem mehr akuten Stadium der aszendierenden Periode notwendig und einzig empfehlenswert in den hyperakuten Prozessen bis zu Beginn der abfallenden Periode. Die Einspritzungen in die Urethra sind auch in der aszendierenden Periode der mittelschweren Fälle nützlich, wenn nur das angewandte Mittel zur Intensität der Entzündungserscheinungen proportioniert wird. Die innere Anwendung von Balsamica soll nur nach der Akme des Prozesses, gewöhnlich am 15—20 Krankheitstage stattfinden. Auch nach Beginn der innerlichen Therapie muß die lokale fortgeführt werden. Balsamica sollen zirka drei Wochen lang eingenommen werden, nachher wird, wenn die Urethritis noch nicht geheilt ist, die Behandlung nur mit Einspritzungen fortgeführt werden.

Costantino Curupi (Prag-Poretta).

Fellner, Otfried. Einige Fälle von paraurethraler Eiterung beim Weibe. Monatsschrift für Geburtshilfe und Gynäkologie. Bd. XXV, pag. 319.

Über fünf Fälle von paraurethraler Eiterung, die einen operativen Eingriff nötig machten, berichtet Fellner. In vier Fällen wurden Gonokokken im Sekret nachgewiesen, in einem Falle war das Bact. coli die Ursache der Eiterung. Die Therapie bestand in Exzision oder Inzision des abszedierenden Ganges mit nachfolgender Verätzung.

In Anschluß an dieses Resumé geht Verf. auf die embryologische Entwicklung und auf die Anatomie der paraurethralen Gangbildungen beim Weibe ein. Er will namentlich die Aufmerksamkeit auf die fälschlich sogenannten Skeneschen Drüsen lenken, welche innerhalb der Harnröhre münden und häufig die Ursache für die Unheilbarkeit des Fluor abgeben.

Fellner unterscheidet drei Arten von paraurethralen Gängen: 1. Solche, welche innerhalb der Harnröhre münden und den Skeneschen Drüsen entsprechen, 2. Gänge, welche in den Nischen zu beiden Seiten der Urethra liegen und 3. kleine Öffnungen auf der Oberfläche des Dammes zwischen Harnröhre und Hymen, welche ebenfalls kurzen Kanälen entsprechen.

Verfasser tritt der Ansicht, daß die intraurethral mündenden Skeneschen Drüsen der Prostata des Mannes entsprechen, entgegen und zwar aus entwicklungs-geschichtlichen und anatomischen Gründen; er hält sie vielmehr für einen Defekt in der Verwachsung des queren Verschlusses mit der Harnröhre oder für den Effekt eines Zerfalles der Zellen an der Verwachsungsstelle.

Die Lakunen und Gänge am Damme zwischen Urethralöffnung und Hymen vergleicht Fellner mit den paraurethralen Gängen des Mannes, möchte sie aber beim Weibe periurethrale Gänge genannt wissen, im Gegensatz zu den paraurethralen zu beiden Seiten der Harnröhrenmündung und den intraurethralen oder Skeneschen Gängen. Die wichtigsten sind die letzteren, da sie am häufigsten infiziert werden und die sogenannte paraurethralen Abszesse bilden. Verfasser wünscht daher, daß sie in jedem Falle von Gonorrhoe genau untersucht und, wenn erkrankt, lokal behandelt werden. M. Winkler (Luzern).

Philip. Die Anwendung von reinem Ichthyol bei Epididymitis gonorrhoïca. Münchener medizinische Wochenschrift 1907, Nr. 41.

Die guten Erfolge, welche die Ichthyolbehandlung bei chronisch verlaufenden Entzündungen, ganz besonders bei der Synovitis crepitans gezeitigt hat, veranlaßten Philip, das Ichthyol bei der Epididymitis gonorrhoica zu erproben. Die Art der Anwendung ist folgende: Einpinselung der erkrankten Skrotalhälfte bis über die Leistenpforte hinaus mit reinem Ichthyol, bedecken mit Watte, Suspensorium. Der Verband bleibt 4—5 Tage liegen und wird dann erneuert. Verfasser sah bei dieser Behandlung stets günstigen Ausgang der Epididymitis, vor allem schwanden sehr bald die neuralgischen Schmerzen im Hoden und Samenstrang.

Oskar Müller (Dortmund).

Stern. Die Behandlung der Epididymitis und der Bubonen mit Hyperämie. (Aus der akademischen Klinik für Haut-

krankheiten an den allgemeinen städtischen Krankenanstalten in Düsseldorf.) München. mediz. Wochenschrift 1907, Nr. 48.

Von den Grundsätzen, wie wir sie von Bier bezüglich der Behandlung von Phlegmona und lokalen Eiterungen kennen ausgehend, hat Stern die künstliche Hyperämie zur Epididymitis- und Bubonenbehandlung herangezogen und gute Resultate damit erzielt.

Oskar Müller (Dortmund).

Hirschberg, Martin. Akute Orchitis durch Pyocyaneusinfektion. Dtsche. med. Woch. Nr. 43. 1907.

Die schwere Orchitis, welche Hirschberg beobachtete, befiel den bis kurz zwar ganz gesunden, nie geschlechtskrank gewesenen Patienten kryptogenetisch. Nach Inzision der Schwellung wurde der entleerte Eiter untersucht und kulturell der Bacillus pyocyaneus nachgewiesen. Die Eintrittsstelle des Bakteriums in den Körper blieb unerkannt, da derselbe weder in der Urethra des Patienten, noch in der Vagina seiner Frau zu finden war. Nach dem chirurgischen Eingriff trat Heilung unter Abstoßung nekrotischen Gewebes, Granulation und Vernarbung ein. Bei der zwei Tage nach der Inzision vorgenommenen Blutaussaat blieben die beschickten Platten steril, während aus der Wunde der Pyocyaneus noch in Reinkultur zu gewinnen war, und das Serum des Patienten zeigte keine spezifische Wirkung. Blut, welches in späterer Rekonvaleszenz entnommen wurde, war zwar wieder steril, doch wurde jetzt mit dem Serum eine Agglutination des Pyocyaneus erzielt. Max Joseph (Berlin).

Truffi. Modifications de la glande mammaire chez l'homme au cours des affections blennorrhagiques. Révue pratique 1906, Nr. 3.

Truffi teilt mit, daß bei drei jungen Männern, die wegen florider Gonorrhoe bei ihm in Behandlung waren, im Verlauf der Krankheit eine schmerzhafte Anschwellung der Brustdrüsen aufgetreten sei, die seiner Ansicht nach in Zusammenhang mit den durch die Gonorrhoe verursachten Veränderungen der Genitalorgane stand. Fieber war nie vorhanden, ebenso fehlten hysterische Stigmata. Mit dem Nachlassen der urethralen Erscheinungen wurde die Geschwulst kleiner, um mit der vollständigen Abheilung ganz zu verschwinden. In einem Falle konnte Truffi Sekret exprimieren, das mikroskopisch Plattenepithelien, wenig weiße Blutkörperchen und Fettröpfchen enthielt. Hanf (Breslau).

Richter, Paul. Über interne Behandlung der Gonorrhoe. Mediz. Klinik. Jahrgang III., Nr. 45.

Ein Dialysat der Folia uvae ursi, von dem dreimal täglich 20 Tropfen gegeben werden, hatte guten Erfolg bei Zystitis. Das Medikament hat dem Tee der Folia uvae ursi gegenüber den Vorzug, daß es nicht bitter schmeckt und bequem zu nehmen ist.

Richter kündigt gleichzeitig einen Bericht über erfolgreiche Behandlung mit einem andern Dialysat an, das aus dem Piper angustifolium gewonnen wird und in Peru als Soldatenkraut bekannt ist.

Hermann Fabry (Dortmund).

Piorkowski. Über Gonosan. Medizinische Klinik. Jahrg. III Nr. 44.

Wenn auch dem Gonosan eine gewisse bakterizide Wirkung nicht abzusprechen ist, so kann das Mittel doch nach Piorkowski nur als eine interne Unterstützung der Lokalbehandlung dienen, indem es die durch die Gonokokken hervorgerufenen Begleiterscheinungen, wie Entzündungen, Schwellung und Schmerzempfindlichkeit der Schleimhaut, mildert. Hermann Fabry (Dortmund).

Genouville et Fenestre. Deux cas de tumeur du testicule. Annales des maladies des organes génito-urinaires. 1907. Bd. II. Nr. 19. pag. 1441.

Genouville und Fenestre haben innerhalb zweier Wochen Gelegenheit gehabt, zwei seltene Fälle von Neoplasma des Testikels zu beobachten. In Fall 1 erschien der Hoden klinisch und makroskopisch unabhängig von dem Neoplasma. Der Hoden saß vorn und oben auf dem Tumor, war in Form, Größe, Konsistenz und Sensibilität unverändert. Histologisch wurde festgestellt, daß es sich um ein Epitheliom, ausgehend von den Samendrüsen, handelte; die Orchis zeigte das Bild einer chronischen interstitiellen Entzündung, ohne durch das Epitheliom infiltriert zu sein. Die Behandlung bestand in einseitiger Kastration; bei der Operation zeigte sich noch eine Hämatozele.

Fall 2 ist histologisch interessant. Es handelte sich gleichfalls um ein Epithelioma, ausgehend von den Samendrüsen. Hier war jedoch der ganze Hoden von dem Tumor beschlagnahmt. Bei der Operation fand man den ockergelben Anblick alter Blutergußhöhlen, wie ihn Chevassu als sehr selten beschreibt. Bartsch (Breslau).

Treupel. Über die medikamentöse und lokale Behandlung der akuten und chronischen rheumatischen und gonorrhoischen Gelenkerkrankungen. (Aus dem Heiliggeist-Hospital zu Frankfurt a. M.) Münchener mediz. Wochenschrift 1907, Nr. 39.

Treupel berichtet über seine Erfahrungen, die er im Verlauf von vier Jahren an einem Material von 529 Fällen von rheumatischen und gonorrhoischen Gelenkerkrankungen, welche alle nach einem Prinzip behandelt wurden, gemacht hat. Die Behandlung bestand in der systematischen und konsequenten Darreichung von Salizylpräparaten in Verbindung mit lokaler Hyperämie, womit Verfasser in allen Fällen Heilung oder bei chronischen Gelenkerkrankungen wenigstens Besserung erzielte. Oskar Müller (Dortmund).

Boudard, Ch. Nature blennorrhagique du rhumatisme vertébral. Zeitschrift für klinische Medizin. Bd. LXII, pag. 19.

Boudard lenkt die Aufmerksamkeit auf den chronischen Rheumatismus der Wirbelsäule, der oft unter der Diagnose Lumbago oder Tortikollis figuriert und der zu Deformationen oder Immobilisationen eines Teiles oder der ganzen Wirbelsäule führen kann; er meint, man solle dabei stets an eine bestehende oder scheinbar geheilte Gonorrhoe als Ursache denken. Diese gonorrhoischen Pseudo-Rheumatismen oder Arthro-

pathien sollen sich dadurch auszeichnen, daß sie eine größere Zahl von Wirbeln zugleich befallen, in der lumbalen, dorsalen oder zervikalen Region lokalisiert sind (seltener die gesamte Wirbelsäule betreffen) und häufig zu Ankylosen mit weiter Kurve führen.

Boudard erwähnt einen Fall bei einem 40jährigen Manne, bei dem keine Ursache für das Leiden aufzufinden war, als eine im Alter von 17 Jahren akquirierte und schwierig zu heilende Gonorrhoe. Bei der Untersuchung der Prostata sollen sich aber noch wirklich typische intrazelluläre Gonokokken gefunden haben. M. Winkler (Luzern).

Irving, Hamilton. The after-treatment of cases of suprapubic cystotomy: a new and economical method. The Lancet 1907. Vol. XXI. pag. 1756 ff.

Irving hat folgenden Apparat zur Nachbehandlung der suprapubischen Zystotomie konstruiert: die Wunde wird bedeckt mit einem kleinen strohhutähnlich gebauten Zelluloidzylinder mit Rand, der mit angemessenen Bandagen befestigt wird. Im Deckel des Zylinders ist eine Öffnung zur Durchführung eines Katheters. Zwei eingesetzte Röhren führen vom Mantel des Zylinders nach den Beinen gerichtet den Harn, resp. das Spülwasser, in eine Flasche ab. Fritz Juliusberg (Berlin).

Wittan, R. H. The treatment before and after operation of 38 consecutive succesfull prostatectomies by Freyers method. The Lancet 1907. Vol. XXVI. pag. 1152.

Die ausführlichen technischen Angaben Wittans eignen sich nicht zum Referat. Fritz Juliusberg (Berlin).

Rochet und **Thévenot**. Un cas intéressant de cancer prostatique. Annales des maladies des organes génito-urinaires. 25. Jahrg. Vol. I. pag. 266.

Rochet und Thévenot berichten kurz über eine Operation bei Prostatakarzinom mit eitriger Einschmelzung. Der Patient kam ein halbes Jahr später mit einer Blasenrektumfistel wieder in Behandlung und starb nach abermals einem halben Jahr. Der Harnapparat zeigte verschiedene Veränderungen: Erweiterung der Ureteren, des Nierenbeckens, narbige Veränderung der Blase. An Stelle der Prostata fand sich ein apfelgroßer Abszeß. Bartsch (Breslau).

Pousson, Alfred (Bordeaux). Résultat comparatits entre la prostatectomie périnéale et la prostatectomie sur pubienne. Annales des maladies des organes génito-urinaires. 25. Jahrgang. Vol. I. Nr. 4. pag. 241 (1907).

Pousson verfügt über eine Reihe von 50 Radikaloperationen der Prostata, von denen er 28 „transpérinéal" und 22 „transvésical" ausgeführt hat. Mortalitätsziffer im ersten Falle 10, 7% (13, 6%), im zweiten 18, 6% (22, 7%). Trotzdem zieht er die transvesikale Methode vor, die sich durch die anatomische Einfachheit des Operationsgebietes und durch die Einfachheit des Verfahrens ausgezeichnet. Bartsch (Breslau).

Pappa. Remarques sur la technique de cathétérisme urétéral. Annales des maladies des organes génito-urinaires. 25. Jhrg. 1907. Band I, pag. 779.

Die Vorteile des Ureterenkatheterismus sind heute allgemein anerkannt. Pappas Erfahrungen, gesammelt bei 150 Fällen, sind folgende: Die Blase soll 200 *g* Flüssigkeit enthalten. Das Aufsuchen der Ureterenmündung geschieht in der bekannten Weise: Brenner nach unten. Zug, bis der Blasenhals berührt wird, 1—2 *cm* vor. Kreisbogendrehung von 25—50° nach rechts oder links. Der Urether ist nun als kleine Hervorwölbung auf der Höhe eines hellen Streifens zu sehen. Bei alten Individuen präsentiert er sich als Loch oder Spalt. Findet man ihn nicht, so dreht man den Brenner nach der Medianebene zu, bzw. von ihr weg, stößt vor und zieht zurück. Meist ist er hierdurch aufzufinden.

Drei Positionen kann man unterscheiden: 1. Der Ureter liegt in der Mitte des Gesichtsfeldes, der Katheter erscheint etwa normal groß. Das ist die beste Position. 2. Der Ureter befindet sich im oberen Teil des Gesichtsfeldes; der Katheter erscheint klein, weit entfernt. Schlechteste Position, Katheterismus unmöglich. 3. Der Ureter befindet sich im unteren Teil, der Katheter erscheint groß, nahe. Diese Position ist im allgemeinen schlecht, für besondere Fälle verwertbar.

Hat man die geeignete Position eingestellt, so schiebt man unter Kontrolle des Auges den Katheter leicht vor. In mehreren Stößen erreicht man das Orifizium, das leicht überwunden wird. Injektion einiger Tropfen sterilen Öles erleichtern das Vorschieben des Katheters, den man bis zum Becken hinaufführen soll, wenn kein Hindernis im Wege steht.

Wilhelm Bartsch (Breslau).

Delbet. Des vices de conformation congénitaux de la vessie et de leur traitement. Annales des maladies des organes génito-urinaires 1907. 25. Jahrg. Heft 9.

Delbet teilt die angeborenen Bildungsanomalien der Blase in zwei Klassen, in Hemmungsbildungen (gänzliches Fehlen, teilw. Fehlen oder Ektopie) und in Überbildungen (Hypermegalie, Hyperplasie, Divertikel, Dualität, vesica bipartita und bilocularis). Er bespricht die pathologische Anatomie, die Ätiologie und Pathogenese, die Diagnose und Therapie der einzelnen Unterabteilungen an der Hand ausführlicher Krankengeschichten.

Was die Therapie anbelangt, so interessiert ihn am meisten die Behandlung der Ektopie. Drei Wege kann man einschlagen: 1. radikale Operation bzw. Resektion, 2. palliativ, 3. Versuch einer operativen Heilung mit Erhaltung der Blase. Wilhelm Bartsch (Breslau).

Proust et Vian. Le sarcome de la prostate. Annales des maladies des organes génito-urinaires. 25. Jahrg. 1907. Band I. Heft 10, pag. 721.

Proust und Vian geben eine ausführliche Zusammenstellung der Literatur über das Prostatasarkom und fügen eine eigene Beobachtung bei. Sie fanden seit dem Jahre 1842, in dem der erste Fall in England von

Langstaff publiziert wurde, im ganzen 59 Fälle. Unter diesen sind 34 sichere Sarkome, während die übrigen Fälle mehr oder minder zweifelhaft sind. Auf Grund dieser 34 Fälle kommen sie zu folgenden Schlüssen: Ätiologie: Das Prostatasarkom tritt meist im jugendlichen Alter auf; es ist eine seltene Erkrankung. Pathologische Anatomie und Histologie bringen nichts neues. Symptome: Plötzlich einsetzende Anurie bzw. Dysurie ohne vorhergehende Beschwerden. Diagnose: Die Symptome in Verbindung mit Prostata-Tumor und rascher Entwicklung erlauben schon klinisch fast mit Sicherheit die Diagnose: Sarkom. Therapie: Bei Kindern ist Operation aussichtslos, im Jünglingsalter hat eine Operation eine relativ gute Prognose, doch ist sie schwer und umständlich.

Wilhelm Bartsch (Breslau).

Motz, B. und Majewski, F. Contribution à l'étude anatomique et clinique des cancers épithéliaux de la prostate. Annales des maladies des organes génito-urinaires. 25. Jahrg. 1907. Vol. I. Nr. 8. pag. 161.

Motz und Majewski behandeln eingehend an der Hand eines umfangreichen Materials das Thema: Prostatakarzinom. Sie suchen folgende Fragen zu beantworten: Bleibt das Prostatakarzinom lange lokalisiert? Sind die ersten Symptome stürmisch genug, um die Aufmerksamkeit darauf zu lenken, so lange noch chirurgisch vorgegangen werden kann? Welches ist sein Fortschreiten?

Der Inhalt ihrer übersichtlichen Arbeit läßt sich am besten in folgenden Sätzen zusammenfassen. Zunächst makroskopische Anatomie: 1. Was die Größe anlangt, so entspricht der durch Rektaluntersuchung festzustellende Tumor keineswegs immer der Vergrößerung der Drüse selbst. Die periproktitischen, neoplastischen Gewebswucherungen sind häufig so fest mit der gesunden Umgebung verwachsen, daß sie sich nicht digital von dieser abtrennen lassen. 2. Konsistenz: Die Verfasser schliessen sich der klassischen Beschreibung durch Thompson und Guyon an, deren Hauptpunkte knorpelartige Konsistenz und höckrige Beschaffenheit sind. Der Wechsel in der Konsistenz rührt daher, daß das Nachbargewebe bald mehr, bald weniger in Mitleidenschaft gezogen ist. 3. Fortschreiten: Die Urethra posterior ist gar nicht so häufig so mitbefallen, als man annehmen müßte (7 unter 26 Fällen = 27%). Auf das Perineum schreitet der Prozeß selten fort, dagegen häufig auf die Blase, so daß der umgekehrte Schluß berechtigt ist: Blasenkarzinom ist meist prostatischen Ursprungs. Häufig sind auch die Samenblasen miterkrankt, die Lymphdrüsen fast immer. Das Rektum ist selten ergriffen.

Mikroskopisch-anatomisch stellten die Verfasser Karzinom, Adenokarzinom und Adenoepitheliom fest.

Klinisch macht sich das Prostatakarzinom durch Urinbeschwerden bemerkbar, die von gewöhnlich beobachteter Dysurie bis zu völliger Anurie variieren. Ferner treten Neuralgien — Lumbago, Ischias, Schmerzen im Perineum — auf. Solche Fälle sind inoperabel. Die Beschwerden werden nicht durch die Hypertrophie oder durch die Entzündung der Drüse

selbst, sondern durch die periglandulären Entzündungen und Wucherungen hervorgerufen. Auch Hämaturie wird beobachtet, sowohl am Ende der Miktion als auch spontan. Sie beruht auf Läsionen der Urethra oder Blase, ein Zeichen, daß der Neubildungsprozeß auf die Mukosa der Urethra oder Blase fortgeschritten ist. In solchen Fällen ist demnach eine Operation absolut kontraindiziert. Was die Dauer des Leidens anlangt, so unterscheidet Guyon ein schnelles, ein subakutes und ein langsames Fortschreiten des Prozesses. Die Verfasser sahen 40% der Fälle in einem halben Jahre, vom Erscheinen der ersten Symptome an gerechnet, zum Exitus kommen. Eine sehr frühzeitige Diagnose zu stellen ist selten möglich.

Die Operationsresultate bei Prostatakarzinom sind ungünstig. Von 16 operierten Fällen sind nur 5 ohne Rezidiv überlebend — zur Zeit der Publikation der Arbeit —, unter denen wieder 3 sich einer genügenden Beobachtung entzogen. Bartsch (Breslau).

Vogel. Über Anurie. Berl. klin. Wochenschr. Nr. 39. 1907.

Zusammenfassende Übersicht über die verschiedenen Ursachen des Versiegens der Harnabsonderung und der Therapie dieses Symptomes.

H. Hübner (Frankfurt a. M.)

Lang, Heinrich. Über die Behandlung der Harnröhrenstrikturen mit Fibrolysin. Dtsch. med. Woch. Nr. 48. 1907.

Lang berichtet über den ausgezeichneten Erfolg, welchen er bei einem bereits 81jährigen Patienten mit Fibrolysininjektionen erzielte. Die seit 53 Jahren bestehende derbe Harnröhrenstriktur wurde danach dehnungsfähig. Ebenso gelang es bei einer dreijährigen postgonorrhoischen Striktur der Pars membranacea urethrae nach intramuskulärer Verabreichung von 10 Röhrchen Fibrolysin mit Roser 15 zu bougieren. In beiden Fällen wurde durch die narbenlösende Wirkung des Fibrolysins einer erneuten Verengerung vorgebeugt. Verfasser hält es zwar nicht für gänzlich erwiesen, aber nach früheren Erfahrungen doch für sehr wahrscheinlich, daß es sich um Dauerresultate handelt.

Max Joseph (Berlin).

Vincenzi, Livio. Ist die Harnblase im normalen Zustande für Bakterien durchgängig? Zentralblatt für Bakteriologie und Parasitenkunde. Bd. XLIII.

Vincenzi fand bei seinen Tierversuchen, daß es möglich sei, durch Einbringen pathogener Keime in die Blase Allgemeininfektion hervorzubringen. Einwandsfreie Resultate sind aber nur dann zu erreichen, wenn jede, auch die kleinste Verletzung der Harnröhre und Blase, vermieden wird. Männliche Tiere sind zum Versuche unbrauchbar, von den weiblichen erwies sich das Meerschweinchen als am meisten brauchbar, da das Orifizium der kurzen Harnröhre leicht zu finden ist und das Einführen einer stumpfen, feinen Kanüle leicht gestattet. Bei vielen der Versuchstiere fanden sich nun weder an der Harnröhre noch an der Blase irgendwelche Veränderungen, sodaß der Schluß berechtigt erscheint, daß die Bakterien die normale Blase zu durchdringen und eine Allgemein-

infektion hervorzubringen vermögen. Die Möglichkeit, daß eine solche von der Urethra ausgehe, widerlegte der Autor durch Versuche, bei denen er in die Urethra große Mengen von Bakterien brachte. Die Tiere blieben gesund. Die Blasenschleimhaut muß daher wohl auch in normalem Zustande für manche Bakterien durchgängig sein. Wolters (Rostock).

Wagner, G. A. Blasenstein als Geburtshindernis. Zeitschrift für Geburtshilfe und Gynäkologie. Bd. LIX. pag. 338.

Bei einer 36jährigen Erstgebärendin trat trotz guter Lage des Kindes und nur wenig verengten Beckens eine Hemmung in der Entwicklung der Geburt ein. Ein hinter der Symphyse vorspringender und als Exostose des Knochens imponierender Blasenstein konnte als Geburtshindernis festgestellt werden. In der Narkose gelang es den Stein zu reponieren und nach der Craniotomie war das Kind leicht zu entwickeln; es zeigte schon Zeichen der Mazeration.

Wagner empfiehlt zur Entfernung der Blasensteine, welche ein Geburtshindernis abgeben, die Entfernung des Steines während der Geburt entweder per urethram nach vorhergehender Dehnung oder durch Kolpozystotomie mit sofortiger Naht. M. Winkler (Luzern).

Giani, R. Beitrag zur Frage der aufsteigenden Tuberkuloseinfektion des Harnapparates. Zentralblatt für Bakteriologie und Parasitenkunde. Bd. XLIII.

Giani hatte bei der Vereinigung der italienischen Pathologen in Rom bereits ausgesprochen, daß die Blasenschleimhaut, selbst, wenn sie chronisch gereizt sei, dem Tuberkelbacillus keine Ansiedelungsmöglichkeit gewähre, falls die Epithelauskleidung intakt, kontinuierlich bleibe. Diese Behauptungen konnte der Autor durch eine Reihe von Versuchen an Kaninchen erhärten. Sie wurden an 73 Tieren angestellt und vier verschiedene Anordnungen bei denselben getroffen. Weder bei Zuführung der Bazillen durch den Urin, noch durch mit Reinkultur gefüllte Zelloidinrörchen, nach vorhergehendem Blasenschnitt, zeigte die Blasenschleimhaut sich als guter Nährboden. Ein direktes Aufsteigen der Bazillen längs des Harnleiters muß als unmöglich angesehen werden, wenn der Urin freien Abfluß hat. Nur bei schwererer Schädigung der Schleimhaut durch Zystitis seien die Verhältnisse für die Entstehung einer Blasentuberkulose von der Niere oder Prostata und Vesicula seminalis aus günstig.

Wolters (Rostock).

Reiter, Karl. Nierentuberkulose und arterielle Hypotension. (Ein differentialdiagnostisches Symptom von praktischer Bedeutung.) Zeitschrift für klinische Medizin. Bd. LXII, pag. 358.

Reiter hat in 4 Fällen von Nierentuberkulose, wovon 2 mit Lungentuberkulose kompliziert waren, einen auffallend niedrigen Blutdruck gefunden. In 5 weiteren Fällen erreichte der Blutdruck gerade die untere Grenze des Normalen und in 1 Falle überschritt er die gewöhnliche Höhe (dieser Fall war mit einem Vit. cordis verbunden). Im Gegensatz hiezu fand Verfasser in 6 Fällen von Pyurie auf nicht tuberkulöser Basis den Blutdruck innerhalb der normalen Grenzen oder die obere Grenze

übersteigend. Die arterielle Hypotonie läßt also bei zweifelhaften Nierenfällen an die Möglichkeit einer Tuberkulose denken.

M. Winkler (Luzern).

Suter, Fr. Über den Wert der Indigocarminprobe zur Diagnose chirurgischer Nierenaffektionen an Hand von 37 operativ behandelten Fällen. Korrespondenzblatt für Schweizer Ärzte 1907, pag. 457.

Suter berichtet über 37 Nephrektomien und 2 Nephrotomien, bei denen das Verhalten beider Nieren vor der Operation mittelst der Indigokarminprobe und des Séparateur von Luys funktionell geprüft wurde. Es war nach der Operation kein Todesfall zu verzeichnen. Verfasser hält die Methode für sehr zuverlässig und konnte in Bezug auf die Ausscheidung des Farbstoffes folgende Beobachtungen machen:

Gesunde Nieren scheiden Indigokarmin nach 8—12 Minuten aus.

Chirurgisch kranke Nieren geben entweder gar keinen Farbstoff ab oder die Ausscheidung ist im Vergleich zur gesunden Niere verspätet oder doch vermindert.

Es besteht ein gewisser Parallelismus zwischen der Farbstoffausscheidungsfähigkeit und der Ausdehnung der Erkrankung.

M. Winkler (Luzern).

Miglioni, Gino (Padua, Klinik Breda). Ricerche intorno alle modificationi del tessuto elastico in alcuni stati patologici della vescica. Giornale italiano delle malattie veneree e della pelle. J. 1907. H. 4.

Im pathologisch-anatomischen Institut des Prof. Bonome hat Verfasser ein reiches Material betreffs des Verhaltens der elastischen Fasern bei einigen pathol. Zuständen der Blase histologisch untersucht. Gemäß seiner Untersuchungen sind die elastischen Fasern in der tunica propria der normalen Blase des Erwachsenen spärlich und dünn. In der Submukosa sind die Fasern reichlich und verlaufen der Oberfläche parallel. Im Stratum musculare internum sind die Fasern sehr zahlreich und verlaufen zwischen den Muskelfasern, ebenso zahlreich in Stratum musculare medium sowohl in den Muskelbündeln als auch im dazwischen liegenden Bindegewebe und nehmen an Zahl und Dicke gegen das Stratum musculare externum ab, wo sie spärlich und dünn sind. In den Blutgefäßen verhält sich das elastische Gewebe proportional dem Kaliber und der Dicke der Wandungen. In der Blase mit mittleren Balken modifizieren sich die elastischen Fasern nicht viel. In den hypertrophischen Muskeln tingieren sie sich schwieriger und spärlicher als normal. In den Bindegewebssepta sind die Fasern reichlich aber oft fragmentiert und plump. Wenn sehr akzentuierte Balken oder Divertikel vorhanden sind, dann findet man in der Submukosa die Fasern erschlafft, zerstückelt und verschwunden. Oft sind an ihrer Stelle zwischen den Bindegewebsbündeln dünne Granulationen. In der dilatierten atrophischen Blase sind in der Submukosa die elastischen Fasern stärker, aber winkelig und starr, in den Muskelschichten reichlich, kurz, fragmentiert, manchmal granulös oder gruppiert

zu dem Grade, die Grenzen der Muskelbündeln zu bestimmen. In zwischenliegendem Bindegewebe und den Gefäßen sind die elastischen Fasern gut konserviert. Nach dem Verfasser fällt es auf, daß in den untersuchten pathologischen Fällen die elastischen Fasern niemals auf Erscheinungen von Neubildung oder Hypertrophie hinwiesen, nicht einmal dort, wo Prozesse, die fast zirrhotisch waren, vorkamen. Dies würde im Widerspruche stehen mit dem, was andere Autoren in zirrhotischen Prozessen anderer Organe und Gewebe beobachteten.

Costantino Curnpi (Prag-Porretta).

Forest, M. Beitrag zur Morphologie der Spirochaeta pallida (Treponema pallidum Schaudinn). Zentralblatt für Bakteriologie und Parasitenkunde. Bd. XLII.

Forest teilt in seiner Arbeit mit, daß es durch Intensivfärbung gelinge, viele morphologische Details bei den Spirochaeten festzustellen, vor allem die Geisseln, aber auch die Kerne; nach den vorliegenden Mitteilungen scheinen in der Tat kernartige Gebilde in den Spirochaetenleibern nachweislich zu sein. Dadurch würde der Auffassung von der Protozoennatur der Parasiten eine weitere Stütze gegeben, da Kerne einwandsfrei in ihnen darzustellen bis jetzt noch nicht gelang. Notwendig ist dafür die entsprechende Fixierung in Osmium oder Formalindämpfung, die nach Forest durch die Anwendung der Hammschen Fixationsröhre sich sehr einfach gestalte. Die Intensivfärbung soll sich auch für die Praxis zum Auffinden der Spirochaeten eignen. Wolters (Rostock).

Baer. Un nouveau cystoscope perfectionné, le „pancystoscope". Annales des maladies des organes génito-urinaires. 25. Jahrg. Bd. II. pag. 1361.

Baer beschreibt eingehend sein bekanntes Pancystoskop, das, ohne den Tubus zu wechseln, in derselben Sitzung als Explorations-, Irrigations-, Evakuations-, Ureteren- und Operationszystoskop zu verwenden ist.

Bartsch (Breslau).

Jungano. Sur un cas d'angio sarcome de la vessie. Annales des maladies des organes génito-urinaires 1907. Bd. II. Nr. 19. pag. 1451.

Bei einem 54jährigen Manne fand Jungano ein Angiosarkom der Blase, das vom Orificium internum urethrae aus sich an der hinteren Blasenwand ausdehnte und durch Operation entfernt wurde. Die Häufigkeit, Ätiologie, pathologische Anatomie der Blasensarkome wird kurz besprochen. Der Symptomenkomplex deutet zwar auf ein Neoplasma, die Differentialdiagnose aber ist meist erst durch das Mikroskop zu stellen. Die Prognose ist schlecht, die Heilerfolge durch operative Behandlung sind wenig ermutigend. Bartsch (Breslau).

Venerische Helkosen.

Grouven. Ulcera mollia extragenitalia. Sitzungsberichte der Niederrheinischen Gesellsch. f. Natur u. Heilkunde. 19. Febr. 1906.

Grouven demonstriert eine 24jährige Patientin mit Ulcus molle im Rachenraum und am weichen Gaumen mit starken papillären Wucherungen. Submaxilläre Drüsen beiderseits nur ganz wenig geschwellt. Behandlung zuerst mit Jodipin, unter der Verschlimmerung eintrat. Sicherung der Diagnose durch Nachweis der Streptobazillen, Heilung unter Behandlung mit Jodoform. In einem früheren Falle handelte es sich um einen 25jährigen Patienten, der eine Ulzeration fast der ganzen Unterlippenschleimhaut aufwies. Nach Mißerfolg durch Jodkali, mangelnder Reaktion nach Tuberkulininjektion brachte die Untersuchung eines excidierten Gewebsstückes Klarheit. Heilung unter Jodoform. Mit Recht weist G. darauf hin, daß man bei Geschwürsprozessen zweifelhaften Ursprunges, die keine Charakteristika aufweisen, an Ulcus molle denken und darauf untersuchen solle. Doutrelepont zitiert in der Diskussion einen Fall seiner Privatklientel, wo das Ulcus auf der Tonsille seinen Sitz hatte. Wolters (Rostock).

Nencioni, Mario und **Paoli,** Astolfo, Florenz. Klinik Pellizzari. La radioterapia nelle varie forme di adeniti che sussegu̯ono all' ulcera venerea. Giornale italiano delle malattie veneree e della pelle. Jahrg. 1907. H. III.

Im Florentiner phototherapeutischen Institute Pellizzaris haben die Verfasser 37 Fälle von Leistendrüsenentzündungen und zwar 16 strumöse, 14 subakute und 7 akute mit den X-Strahlen behandelt; die erzielten Resultate fassen die Verfasser folgendermaßen zusammen: Bei den strumösen Adenitiden:

1. Rasches und vollständiges Verschwinden der Schmerzen binnen 24—48 Stunden, auch in den Fällen, wo die Entzündung fortschreitet.

2. Eine einzige Bestrahlung genügt, um die Resorption der Adenitis hervorzurufen, auch dann, wenn die Ulzera schon geheilt sind oder auf dem Wege der Heilung sich befinden.

3. Durch die Koexistenz der Ulzera im virulenten Stadium scheint die Aktion der X-Strahlen weniger prompt und weniger wirksam zu sein.

4. Die strumösen Adenitiden, welche nach der Applikation der X-Strahlen operiert wurden, heilen rascher im Vergleiche zu jenen, welche nicht mit denselben Strahlen behandelt wurden, und zwar dadurch, daß das Granulationsgewebe sich rascher bildet und die suppurierten Partien schneller eliminiert werden.

5. Der Spitalsaufenthalt dauert gewöhnlich weniger als 30 Tage; eine kurze Frist, wenn man an die langsame Entwicklung und den langsamen Reparationsprozeß dieser Adenitiden denkt.

Bei den subakuten Adenitiden:

Der Schmerz verschwindet in den 48 Stunden nach der ersten Applikation.

1. Der Schmerz kann aber durch starke Pression hervorgerufen werden.

2. Die Volumsreduktion tritt erst am 4. Tage hervor, und wenn die Ulzera immer virulent sind, so kann die Adenitis noch zunehmen, um nach der zweiten Applikation innezuhalten.

3. Eine einzige Applikation kann genügen, um die Resorption der Adenitiden hervorzurufen. Wenn die Ulzera virulent sind oder wieder akut werden, sind bis drei notwendig.

4. Die nach der Strahlenbehandlung operierten Adenitiden heilen in kürzerer Zeit als gewöhnlich.

5. Der Spitalsaufenthalt verkürzt sich aber um wenig.

Bei den akuten Adenitiden:

1. Rasches Verschwinden oder Verminderung der Schmerzen.

2. Sehr rasche Reduktion und Resorption, wenn die Applikation zu Beginn der Entzündung stattgefunden hat; langsamere, wenn die Suppuration schon begonnen hat.

3. Vorkommende virulente Ulzera scheinen die rasche und konstante Resorption zu beeinflußen.

4. Die nach der Applikation operierten Adenitiden heilen sehr schnell.

5. Wenn keine Komplikationen hinzutreten, dauert der Spitalsaufenthalt gewöhnlich 10—15 Tage.

Allgemeine Schlußfolgerungen:

1. Die Anwendung der X-Strahlen beeinflußt den Verlauf und die Dauer der Adenitiden nach Ulcera mollia.

2. Ihre gute Wirkung kann man besser bei den langsam verlaufenden als bei den akuten und subakuten Adenitiden beurteilen.

2. Die nach der Anwendung von X-Strahlen operierten Adenitiden jeder Varietät heilen rascher und ohne Auskratzungen und Behandlung mit Caustica.

4. Die torpiden Wunden nach Eröffnungen von suppurierten Adenitiden bei mazilenten, anämischen Individuen verwandeln sich in einigen Tagen nach der Behandlung mit den X-Strahlen in gut aussehende Wunden.

5. Die Schmerzhaftigkeit der Adenitiden verschwindet immer oder fast immer in mehr oder minder absoluter Weise binnen 24 bis 48, aber nie über 72 Stunden nach der ersten Applikation.

Die Verfasser schließen damit nur vorläufig ihre Arbeit; eine umfangreichere Statistik auf Grund eines noch größeren Materiales steht bevor; es ist ein besonderes Verdienst Pellizzaris, die Literatur über Radiologie durch Arbeiten aus seinem phototherapeutischen Institute zu bereichern. Costantino Curupi (Prag-Porretta).

Breakey, William F. Phagedenic and serpiginous ulcers and infective granulomata. The Journ. of cut. diseas. incl. Syph. XXV. Nr. 8. 1907.

Breakey gibt Bericht über einen diagnostisch nicht geklärten Fall von chronischem, phagedänischem Geschwür am Oberschenkel, das von einer Genitalaffektion resp. einem indolenten, später inzidierten Leistenbubo seinen Ausgang genommen. Rudolf Winternitz (Prag).

Mermingas, C., Athen. Sur un nouveau moyen de traitement du bubon consécutiv an chancre mou. Bulletin de la Société de médecine d'Athénes. 1. Heft. 1906.

M. sucht die vereiterte Lymphdrüse auf, spaltet sie, tupft die Wunde mit in 5% Karbollösung getränkte Watte und schließt hierauf die Wunde durch Nähte, die durch die gespaltene Drüse gezogen werden, nur an einem Ende eine kleine Öffnung lassend, welche mit Gaze tamponiert wird. Costantino Curupi (Prag-Porretta).

Groenou. Du traitement des bubons suppurés. Revue pratique des maladies cutanées etc. 1906. Nr. 5.

Groenou gibt folgende Bubonenbehandlung an: Sobald Fluktuation aufgetreten ist, wird ein Einschnitt von 2 *cm* Länge gemacht, dann die Wunde mit Borwasser gewaschen und der Eiter ausgedrückt; darauf Ausspülen mit Wasserstoffsuperoxyd und Tamponnade mit in Wasserstoffsuperoxyd getauchten Wattebäuschchen; alle 24 Stunden wird der Tampon erneuert. Bei den 3 veröffentlichten Fällen trat Heilung in 14, 10 und 7 Tagen ein. Hanf (Breslau).

Allgemeiner Teil.

Smith, Elliot. The alleged discovery of syphilis in prehistoric Egyptians. The Lancet 1907. 21. Dez. p. 1788.

Smith berichtet, daß eine frühere Angabe Fouquets, nach der sich an den Knochen prähistorischer Skelette aus Egypten an Schädel und Beinen Läsionen syphilitischen Ursprungs gefunden hätten, in jüngster Zeit wieder von französischer Seite Bestätigung gefunden hätte. Demgegegenüber betont der Autor, der Tausende von Skeletten dieser Zeit in Egypten untersucht hatte, daß er in der Nähe der angeblich syphilitischen Veränderungen mikroskopisch Reste von Flügeldecken von Käfern gefunden hätte. Es kann kein Zweifel bestehen, daß diese Käfer oder ihre Larven die fraglichen Veränderungen hervorgebracht haben, lange, nachdem die Knochen beerdigt waren.

Fritz Juliusberg (Berlin).

Schulz, Oscar T. (Cleveland, Ohio). The present status of our knowledge of the Parasitology of Syphilis. The journ. cut. dis. XXV. 10. 1907.

In diesem eingehenden Referat, das auch einzelne kontrollierende Erfahrungen des Autors wiedergibt, sind folgende Einzelheiten ausgeführt: Siegels Cytorrhyctes luis ist nicht der Erreger der Syphilis, seine Proto-

zoennatur ist nicht entschieden; auch die anderen für die Erreger gehaltenen Mikroorganismen (Lustgarten, De Lislés, Döhle, Clarke, Schuller, Norand) stehen außer Diskussion. Nur die Spirochaete pallida kommt in Betracht. Sie ist wohl charakterisiert von der Refringens, von der in Karzinomen durch Regelmäßigkeit und schwächere Färbbarkeit unterschieden. Auch die sehr ähnliche Spirochaet. dent. ist durch bessere Färbbarkeit und Irregularität zu trennen.

Sie findet sich regelmäßig in den primären und sekundären Symptomen, ausnahmsweise in den gummösen Produkten des akquirierten, regelmäßig in den Organen und Gummen der kongenitalen Lues; sie findet sich nur bei Lues. Der celluläre Parasitismus der Spiroch. und ihre Vorliebe für endo- und epitheliale Zellen, wo sie Degeneration und später Hyperplasie des Bindegewebes erzeugt, ist außer Zweifel. Es besteht ein Zusammenhang zwischen der Schwere der Erkrankung und der Zahl der Spirochaeten. Das Quecksilber scheint in direkter Weise auf die Spirochaete einzuwirken.

Bei der Impfsyphilis wurden sowohl im Impfmaterial als in den Krankheitsherden Spirochaeten gefunden. Die negativen Funde von Syphilis verringern sich mit der besseren Nachweistechnik, oder sie sind durch eine fehlerhafte Diagnose des untersuchten Falles erklärt. Die „Silberspirochaeten" sind nicht mit Nervenfasern etc. zu verwechseln.

Die Spirochaete teilt sich wahrscheinlich der Länge nach, die Beweglichkeit und Biegsamkeit ihres Körpers läßt sie zu den Protozoen rechnen. Die Möglichkeit einer Frühdiagnose auf Grund des Spirochaeten befundes liegt die Exzision und frühe Allgemeinbehandlung nahe.

Rudolf Winternitz (Prag).

Landsteiner, Müller und Pötzl, Wien (Institut Weichselbaum und Klinik Finger). Zur Frage der Komplementbindungsreaktionen bei Syphilis. Wiener klinische Wochenschrift 1907. Nr. 50.

Die Autoren fanden bei ihren Untersuchungen, daß auffallenderweise die mit Syphilisserum komplementbindenden Substanzen auch durch Alkohol aus Organen zu extrahieren sind und daß diese alkoholischen Lösungen sich gut zu derartigen Versuchen eignen. Zu den Extrakten syphilitischer Organe wurden spirochaetenhaltige Lungen von Leichen syphilitischer Neugeborener verwendet, die verwendeten wässerigen Extrakte wurden durch Zerreiben der Organe mit der vierfachen Menge 0·8% NaCl-Lösung und mehrstündiges Zentrifugieren hergestellt. Die Resultate zeigen, daß die Reaktion mit dem alkoholischen wie mit dem wässerigen Extrakt der normalen tierischen Organe vollkommen parallel mit denen des Syphilisextraktes liefen und daß die Diagnose ebensogut mit Hilfe des alkoholischen Extraktes wie mit syphilitischem Organ gestellt werden konnte. Als Erklärung erscheint den Autoren die Ansicht am naheliegensten, daß im Syphilisserum Stoffe vorhanden sind, die keine Syphilisantikörper im gewöhnlichen Sinne sind, die sich aber mit gewissen Bestandteilen normaler und syphilitischer Gewerbe verbinden. Ähnliche mit Organbestand-

teilen sich verbindende (histoffine) Stoffe haben die Autoren bei der Dourineinfektion des Kaninchens gefunden, ebenso bei der Infektion mit Trypanosoma gambiense. Viktor Bandler (Prag).

Citron. Die Serodiagnostik der Syphilis. Berl. klin. Wochenschr. Nr. 43. 1907.

Die ausgedehnten Versuche Citrons ergaben, daß der Antikörpernachweis in fast allen Fällen von Syphilis gelingt, wenn man genügend große Mengen von Serum und Antigen zur Untersuchung verwendet und wenn die zu untersuchenden Fälle nicht einer intensiven Beeinflußung durch Quecksilber unterworfen waren. Zum Schluß behandelt Citron die Bedeutung der Serodiagnostik für die Therapie in hygienisch-prophylaktischer Hinsicht, z. B. bei der Ammenuntersuchung und für die Erteilung des Ehekonsenses.

H. Hübner (Frankfurt a. M.).

Michaelis. Präzipitinreaktion bei Syphilis. Berl. klin. Wochenschrift. Nr 46. 1907.

Michaelis ersetzte die indirekte Methode Wassermanns durch die direkte Präpitation mit Leberextrakt; er glaubt, daß diese im Stande sein wird, die Komplementbindungsmethode zu ersetzen. Michaelis Methode ist erheblich einfacher als die Wassermannsche.

H. Hübner (Frankfurt a. M.)

Goucherot. Syphilis und Spirotrichosis. Annales des maladies vénériennes. März 1907.

Goucherot behandelt eingehend das von seinem Lehrer Beurmann aufgestellte Krankheitsbild der Spirotrichosis, einer Pilzerkrankung, die sich in kutanen und subkutanen größeren oder kleineren Tumoren manifestiert, die wohl früher meistens auf eine vorangegangene Lues bezogen worden sind, umsomehr als sie auf Jod ganz ebenso reagieren, wie syphilische Gummen, die sich aber nach dem Auffinden der stets gleichen Pilzelemente bei gewissen klinischen Eigentümlichkeiten als Formen einer selbständigen Krankheit erweisen. Der bakteriologische Nachweis ist auch für den nicht spezialistisch ausgebildeten Arzt leicht zu führen und gibt in 10 Tagen ein sicheres Resultat. Von klinischen Eigentümlichkeiten, die differentialdiagnostisch gegenüber Syphilis in Betracht kämen, seien aus der Arbeit nur folgende erwähnt: Luetische Gummen treten meist in der Einzahl auf — selten findet man über 3 — sie führen beim Größerwerden zu einer Entzündung der Haut, die schließlich ulceriert. Das entstehende Ulcus zeigt sehr geringe Heilungstendenz. Die subkutanen Knoten von Spirotrichosis dagegen treten multipel auf, führen zu einer sehr geringen Entzündung der Haut, die infolgedessen nicht ulzeriert wird. Die Knoten können daher viel größer werden. Inzidiert man, so heilt die Abszeßhöhle relativ rasch. Die zweite Form der Spirotrichosiserkrankung bilden die kutanen Efflorezenzen, meist tuberösen Charakters und oberflächlich betrachtet, ebenfalls mit Sypilis zu verwechseln. Aber auch hier für Spirotrichosis bezeichnend das diffuse Zerstreutsein der multiplen Efflorezenzen, während die

tuberösen Syphilide fast immer entweder serpiginös angeordnet sind oder die Beziehungen zu den Lymphbahnen in ihrer Lage erkennen lassen. Chaussy (Breslau).

Schüller, Max. Über die protozoischen Parasiten bei Syphilis. Zentralblatt f. Bakteriologie u. Parasitenkunde 1907.

Schüller vertritt auch in der vorliegenden Arbeit die Auffassung, daß die von ihm entdeckten Protozoen die Erreger der Syphilis seien, und muß daher auch die Spirochaetenbefunde als irrelevant und zufällig ansehen. Er stützt sich dabei auf den Umstand, daß diese Parasiten nicht in allen charakteristischen Produkten der Lues aller Perioden gefunden würden, auch der Beweis nicht erbracht sei, daß die typischen Gewebsveränderungen auf ihre Anwesenheit zurückgeführt werden müßten. Das gelte aber von den, durch ihn entdeckten Sporozoen, die sich in allen Produkten der Lues in Gängen und Räumen innerhalb der schmalen Zone der Infektion regelmäßig vorfänden. Der Autor geht dann des näheren noch ein auf die angeblichen Zusammenhänge zwischen den Gewebsveränderungen und Parasiten, deren Entwicklungsstadien er genau schildert, wie sie sich ihm auch beim Tierexperimente ergaben. Die Parasiten machen eine verschiedene Entwicklung durch, die der Autor, wie in früheren Publikationen auch hier vorträgt. Nach seiner Auffassung entsteht die Lues durch Infektion mit den Sporozoen, wobei die Spirochaeten keinerlei Rolle spielen und sicherlich nicht notwendig sind. Die Arbeit bringt somit nichts wesentlich neues gegenüber den früheren Mitteilungen und bedeutet nur eine Stellungnahme und Ablehnung gegenüber der Spirochaete pallida. Wolters (Rostock).

Mühlens, P. Untersuchungen über Spirochaeta pallida und einige Spirochaetenarten, insbesondere in Schnitten. Zentralblatt f. Bakteriologie u. Parasitenkunde. Bd. XLIII. 1907.

Mühlens untersuchte 22 klinisch sichere Primäraffekte und fand in ihnen regelmäßig die Spirochaete pallida, während er sie in den nicht syphilitischen Geschwüren vermißte. In sechs von sieben luetischen Bubonen wurde ebenfalls die Spirochaete nachgewiesen. Bei den Primäraffekten fanden sich die Spirochaeten oft in großen Mengen, fast wie in Reinkulturen vor. In den inneren Organen sicher luetischer Föten, auch wenn sie nicht mazeriert waren, wurden die Spirochaeten sowohl im Ausstrich als auch im Schnitt (nach Levaditi) meist mehrerer Organe aufgefunden. Dagegen gelang der Nachweis in den Organen von 18 sicher nicht syphilitischen Föten niemals; es fanden sich überhaupt keine Spirochaeten, weder im Ausstrichpräparat noch im Schnitt. Der Verfasser hebt mit Recht noch einmal hervor, daß der Nachweis der Spirochaeten im Organabstrich einer sorgfältigen Technik erfordert und großer Übung bedarf, damit nichts übersehen werde. Des weiteren begründet Mühlens nochmals eingehend, daß die nach der Silbermethode dargestellten Gebilde Spirochaeten seien und keine versilberten Gewebsteile; er weist auf die Übereinstimmung hin, die bezüglich des Vorkommens der Spirochaeten und den pathologischen Veränderungen in den Organen

bei Syphilis bestehen und betont mit Recht, wieviel weniger exakt die Silberfärbung der Nerven gegenüber der der Spirochaeten und Bakterien ausfällt. Während Mühlens die Züchtung der Zahn- und Balanitis-Spirochaeten gelang, konnte er Kulturen der Syphilisspirochaeten nicht erlangen. Obwohl daher in der Beweiskette für die spezifische Natur der Spirochaete pallida die Züchtung und Erzeugung der Krankheit durch Einimpfung der Kultur noch aussteht, hält auch Mühlens dafür, daß die Spirochaete pallida der Erreger der Lues sei. In dieser Auffassung wird er durch die eigenen Untersuchungsresultate wie auch durch die bisher in der Literatur vorliegenden gestützt. Wolters (Rostock).

Mac Lennan, Alex. The place of the spirochaeta pallida in the diagnosis of syphilis. The Britisch Med. Association 1907 (Exeter). Section of pathologie. The British Med. Journal 1907. Nr. 23. pag. 1510 ff.

Mac Lennan spricht über den diagnostischen Wert der Spirochaeta pallida. Er hat in mehreren Arbeiten betont, daß die Spirochaeta pallida nur ein Entwicklungsstadium des Syphiliserregers ist. Er berichtet ausführlich über die Debatte, die den Vorträgen von Blaschko und Benda in der Berliner med. Gesellschaft folgten und die Gründe, welche für die Identität der nach Giemsa und der nach Levaditi dargestellten Spirochaeten sprechen. Fritz Juliusberg (Berlin).

Williams, M. C. Some results which have been obtained in the experimental inoculation of Syphilis. The journ. of cut. diseas. incl. Syph. XXV. Nr. 8. 1907.

Williams gibt in dieser Mitteilung eine klar geschriebene Darstellung einer Anzahl von Impfresultaten mit Syphilisprodukten bei höheren und niederen Affen und bei einzelnen anderen Tieren.

Rudolf Winternitz (Prag).

Grouven. Demonstration eines in die vordere Kammer mit Lues geimpften Kaninchens. Sitzungsbericht der Niederrheinischen Gesellschaft f. Natur- u. Heilkunde. 10. Dez. 1906.

Grouven demonstrierte ein Kaninchen, das er nach dem Vorgang von Bertarelli mit Material von einem Condyloma latum geimpft hatte. Das Material, in dem vorher reichlich Spirochaeten nachgewiesen waren, wurde nach Eröffnung der vorderen Kammer eingebracht: die leichten Reizzustände gingen rasch zurück; man sieht noch Reste des verimpften Gewebes, leichte Trübung des Kammerwassers und der Iris, rauchige Verfärbung der Cornea, Gefäßneubildung am Limbus corneae, besonders in der Gegend der Inzision. Geringer sind die Erscheinungen an dem anderen Auge. Die Erscheinungen der Keratitis parench. sind noch wenig ausgesprochen, doch erscheint es als sicher im Vergleich mit den Berichten anderer Autoren, daß es sich um ein positives Resultat der Syphilisübertragung handelt. Wolters (Rostock).

Bertarelli, E. Das Virus der Hornhautsyphilis des Kaninchens und die Empfänglichkeit der unteren Affen-

arten und der Meerschweinchen für dasselbe. Zentralblatt f. Bakteriologie u. Parasitenkunde 1907.

Bertarelli kommt auf Grund weiterer Übertragungsversuche zu dem Resultate, daß sich bei Kaninchen eine Cornealinfektion mit Syphilis hervorrufen läßt, die sich von Tier zu Tier weiter übertragen läßt. Dabei tritt augenscheinlich eine Verstärkung des Virus ein, während der Spirochätenbefund der gleiche bleibt. Späterhin kommt es bei den Kaninchen zu Nervenveränderungen, die möglicherweise auf die Infektion mit Lues zurückzuführen sind. Mit dem Virus aus der Kaninchencornea lassen sich auch Makaken infizieren, die dann typische Hauterscheinungen und Cornealaffektionen aufweisen. Auch Meerschweinchen lassen sich durch das Kaninchenvirus infizieren und bekommen typische Keratitis mit Spirochaeten, während menschliches Material keine Resultate ergab.

Wolters (Rostock).

Siegel, J. Experimentelle Studien über Syphilis. 1. Impfsyphilis der Affen. Zentralblatt f. Bakteriologie u. Parasitenkunde. Bd. XLIII.

Siegel faßt in der vorliegenden Arbeit die Resultate seiner experimentellen Studien über Syphilis zusammen, indem er vor allem hervorhebt, daß er und Schulze zuerst die Lues auf Kaninchen übertragen und auf Affen weiterüberimpft habe. Siegel habe es zuerst bewiesen, daß mit den inneren Organen geimpfter Affen Syphilis weiter übertragen werden kann und daß kutane Infektion ebenso wie subkutane positives Ergebnis haben. Die Lues läßt sich ebenso wie auf Schimpansen in geringerem Prozentsatz auch auf die Cynomorphen, besonders Paviane übertragen. Die Spirochaete pallida ist nach Siegel nicht der Erreger der Syphilis, sie ist auch kein Protozoon, wogegen die Züchtungsergebnisse von Mühlens und Hartmann ebenso deutlich sprechen wie die Resistenz der Gebilde gegen Kalilauge, die fehlende undulierende Membran etc. Ein Bakterium könne aber, soweit unsere Kenntnisse darüber reichen, kein derartiges, kompliziertes, in Perioden verlaufendes Krankheitsbild hervorrufen, wie es die Lues darbiete. Auf die weiteren Beweise gegen die spezifische Bedeutung der Spirochaete kann an dieser Stelle nicht eingegangen werden, da es zu weit führen würde ohne wesentlich neues zu bringen.

Wolters (Rostock).

Bertarelli, E. Über die Transmission der Syphilis auf das Kaninchen. Zentralblatt f. Bakteriologie u. Parasitenkunde. Bd. XLIII.

Bartarelli berichtet in der vorliegenden Mitteilung über seine Experimente, die Syphilis auf die Kaninchencornea zu übertragen. In seinen beiden Fällen hatte er vollen Erfolg. Die histologische Untersuchung der entstandenen Veränderungen zeigte, daß die Anhäufung der Leukocyten, um die Gefäße, kleinzellige Infiltration und Bindegewebsneubildung, aus denen sie besteht, durch das Eindringen der Spirochaeten bedingt und hervorgerufen ist. Zur Impfung wurden verriebene Teile aus der Tiefe eines Primäraffektes in die geritzte Cornea gebracht

oder mit Kochsalzlösung emulgiert und in die vordere Kammer injiziert. Nach 40 Tagen zeigten beide Cornea typische Erscheinungen, in denen Myriaden von Spirochaeten vorhanden waren. Nach den Experimenten Bertarellis scheint es möglich, bei Kaninchen (in zirka 50%) durch Verimpfung luetischen Materiales Erscheinungen einer typischen parenchymatösen Keratitis zu erzeugen, in denen die Spirochaeten in Massen vorhanden sind. Gelegentlich wird auch die Iris mit ergriffen. Der Autor glaubt auf Grund seiner Untersuchungen, daß zuerst eine Vermehrung der Spirochaeten stattfindet, der dann die geweblichen Veränderungen folgen; dann schwinden die Parasiten nach und nach und es bleiben die Gewebsveränderungen zurück. Andere luetische Erscheinungen am Kaninchenauge konnten nicht aufgefunden werden. Übertragung der Lues auf die Cornea des Meerschweinchens (Ritzmethode) schlugen fehl. In einem Nachtrag teilt Bertarelli dann mit, daß er Impfungen von Hornhaut zu Hornhaut bei Kaninchen gemacht habe, nach denen es als möglich angesehen werden muß, auf diese Weise Kulturen der Spirochaeten in der Hornhaut anzulegen. Wolters (Rostock).

Bertarelli, E. Über die Empfänglichkeit der Fleischfresser (Hund) und der Wiederkäuer für experimentelle Syphilis. Zentralblatt f. Bakteriologie u. Parasitenkunde. Bd. XLIII. 1907.

Bertarelli teilt im vorliegenden die Resultate seiner weiteren Untersuchungen mit; es gelang ihm, mit dem Virus der artifiziellen Hornhautsyphilis des Kaninchens in der Cornea anderer Säugetiere wiederum Syphilis zu erzeugen. Er benutzte dazu Material einer Cornealsyphilis die bereits siebenmal überimpft war und erzeugte damit bei einem Schafe und einem ziemlich großen Hunde nach 16tägiger Inkubation charakterische Erscheinungen an der Konjunktiva, Sklera und Cornea. In den Ausstrichpräparaten dieser Organe fanden sich charakteristische Spirochaeten. Die Übertragung der Hornhautsyphilis ist noch nicht gelungen. Bei einem Kaninchen war es zu einer natürlichen Syphilisübertragung auf das Auge gekommen, wie sowohl der positiv ausfallende Impfversuch als auch der mikroskopische Spirochaetennachweis ergab.

Wolters (Rostock).

Volpino, Guido und **Fontana**, Artur. Einige Voruntersuchungen über künstliche Kulturen der Spirochaete pallida (Schaudinn). Zentralblatt f. Bakteriologie u. Parasitenkunde. Bd. XLII.

Volpino und Fontana teilen in der vorliegenden Arbeit mit, wie sie ihre Versuche anstellten, um die Spirochaeten zu kultivieren. Frisch ausgeschnittene Primäraffekte und Papelstückchen wurden im Brutofen bei 37° 8—40 Tage in verschiedenen Flüssigkeiten aufgehoben, sowohl aerob als anerob. Dann wurden die Stückchen zerkleinert und in steriles menschliches Blut, Blutserum, Ascitesflüssigkeit, Kalbsgélatine gebracht. Ein Wachstum der Spirochaeten konnte nicht beobachtet werden, wohl aber konnte erwiesen werden, daß sie außerhalb des Körpers in den Gewebstücken ausdauern und sich vermehren. Das geschil-

derte Verfahren würde demnach als ein Anreicherungsverfahren bei Fällen in Frage kommen, bei denen der Nachweis der Spirochaeten nicht gelang. Weitere Versuche mit anderen Nährmedien hatten ebenfalls einen negativen Erfolg. Wolters (Rostock).

Saling, Theodor. Kritische Betrachtungen über die sogenannte Syphilisspirochaete. L. Die Silberspirochaete. Zentralblatt f. Bakteriologie u. Parasitenkunde. Bd. XLIII.

Saling zieht aus einer Reihe eingehend besprochener Arbeiten über die Spirochaeta pallida, sowie aus eigenen Resultaten den schon verschiedentlich vorgetragenen Schluß, daß die in Silberpräparaten gefundene Spirochaete pallida kein Parasit, sondern lediglich mit Silber imprägnierte feinste Nervenfibrillen seien. In dieser Auffassung ist er durch Einsichtnahme in verschiedene Originalpräparate von Spirochaeten noch bestärkt worden. Es können nun aber, wie Saling angibt, nicht in jedem beliebigen Gewebe die Nervenfibrillen derartig imprägniert werden, daß sie wirklichen Spirochaeten ähnlich sind; dazu ist nötig, daß eine Entzündung vorhergehe und eine Mazeration die Gewebe lockere. Gelegentlich können dabei auch elastische Fäserchen so imprägniert erscheinen, daß sie Täuschungsbilder ergeben. Saling sucht seine Behauptungen durch 12 Abbildungen zu erhärten, die freilich für den Kenner wirklicher Spirochätenpräparate keine Möglichkeit einer Verwechslung geben. Saling führt dann zur Stütze seiner Behauptung, daß die Spirochaete pallida nicht der Erreger der Lues sei, an, daß bei der schlimmsten Syphilisform, der malignen Lues, die Spirochaete fehle, daß Doutrelepont und Grouven sie in großer Menge gefunden hätten, wo Lues nicht vorlag. (In diesem Falle sprachen alle klinischen Erscheinungen für Lues, der Patient leugnete, wie so oft, die Infektion.) Saling hält die Frage über die spezifische Natur der Spirochaete erst dann für diskutabel, wenn in den Organen eines luetischen Affen die Spirochaeten durch Imprägnation dargestellt und im Abstrich nachgewiesen würden, obwohl auch dann noch die Möglichkeit einer Sekundärinfektion durch einen Saprophyten nicht ausgeschlossen sei. Wirklich echte, mit Färbung dargestellte Spirochaeten seien weder in den Organen noch im Blute bisher nachgewiesen. (Der Autor kennt die Literatur offenbar sehr genau!) Nach seiner Ansicht sind alle Arbeiten, die über silberimprägnierte Spirochaeten berichten, wertlos; er kündigt an, daß er demnächst auch nachweisen werde, daß die Giemsa pallida nicht der Erreger der Lues sei. Wolters (Rostock).

Beitzke, H. Zur Kritik der Silberspirochaete. Zentralblatt f. Bakteriologie u. Parasitenkunde. Bd. XLIII.

Beitzke wendet sich in der vorliegenden Arbeit energisch gegen die Kritik, welche Saling an des Verfassers Untersuchungen über die Spirochaete geübt hatte. Er weist durchaus mit Recht darauf hin, daß das massenhafte Vorkommen an einzelnen Stellen, die Lagerung in ganzen Bündeln, vor allem auch innerhalb von Bronchien und Gefäßen direkt gegen die Auffassung Salings spreche, es handle sich um Nervenfasern;

es kommt noch hinzu, daß auch die Befunde bei nicht mazerierten Föten die gleichen seien, worauf ja Saling so besonderen Wert gelegt hatte. Mit Recht betont der Autor, daß die Nervenfibrillen viel dicker, plumper, länger und unregelmäßiger seien, als die im Gewebe dargestellten Spirochaeten; Beitzke glaubt daher, daß wir es bei der Spirochaete pallida mit dem Erreger der Lues zu tun haben, wenn auch ihre Reinkultur und die Überimpfung noch ausstehen; das ist aber, wie er mit Recht hervorhebt, auch bei der Lepra und dem Febris recurrens der Fall und trotzdem zweifeln wir nicht in dem Hansenschen Bazillus oder der Obermeierschen Spirochaete die Erreger dieser Krankheiten erkannt und gefunden zu haben. Salings Kritik wird daran wohl kaum etwas ändern. Wolters (Rostock).

Mühlens und **Hartmann.** Berichtigungen zu der Publikation Siegels „Zur Kritik der bisherigen Cytorrhyktesarbeiten". Zentralblatt f. Bakteriologie u. Parasitenkunde. Bd. XLIII.

Mühlens und Hartmann wiederholen in der vorliegenden Entgegnung ihre früher geäußerten Ansichten über den Cytorrhyktes Siegels, indem sie hervorheben, daß für dessen Protozoennatur kein sicherer Nachweis vorliege, daß vielmehr im Blute nicht kranker Menschen Körperchen vorkämen, die aus dem Zerfall roter Blutkörperchen und anderer Zellen herrührten, vom Cytorrhyktes aber nicht zu unterscheiden seien. Wolters (Rostock).

Wolff, Max. Eine Entgegnung auf die Pallidakritik von Herrn Saling. Zentralblatt f. Bakteriologie u. Parasitenkunde. Bd. XLIII.

Wolff weist in dem vorliegenden Artikel das, was Saling in seiner Kritik behauptet hatte, energisch zurück und wendet mit Recht gegen die Behauptung, die von den Autoren als Spirochaeten gedeuteten Bildungen seien Nervenfibrillen, ein, daß die Abbildungen Salings nicht im stande seien, dies zu erhärten; sie seien absolut unzureichend. Wolff weist weiter mit Recht auf die Massenhaftigkeit und Anordnung der „Nervenelemente" in der Roseola hin, die so anders seien als im normalen, und die Anschauung befördern müsse, die Lues sei eine nervöse Erkrankung. Neben vielem anderen hebt Wolff mit Recht hervor, daß Saling die Behauptung, Schaudinn habe den Nachweis der lebenden Pallida im Gewebe nicht einwandsfrei erbracht, bisher noch nicht bewiesen habe. Es führt zu weit, auf die Summe von Einzelheiten, so berechtigt sie auch sind, einzugehen; der Interessent muß schon das Original einsehen. Wolters (Rostock).

Saling. Erwiderung auf den vorstehenden Artikel des Herrn Wolff betreff der Spirochaetenfrage. Zentralbatt für Bakteriologie u. Parasitenkunde. Bd. XLIII.

Saling polemisiert in der vorliegenden Entgegnung äußerst heftig und in einem wenig entsprechenden Tone gegen die Wolffsche Entgegnung, ohne irgend eine seiner Behauptungen zu beweisen. Es verlohnt sich nicht, genauer auf die von dem Autor gestellten und zu

beweisenden Forderungen einzugehen, da ein Teil derselben schon längst erfüllt sind, ohne daß er es zugestehen will. Wolters (Rostock).

Wolff. Nochmals zur Pallida-Kritik des Herrn Saling. Zentralblatt f. Bakteriologie u. Parasitenkunde. Bd. XLIII.

Wolff verlangt in seiner Entgegnung auf die vorstehende Erwiderung, Saling möge für seine Behauptung, die von den Autoren als Spirochaeten angesehenen Bildungen seien Nervenfibrillen und Gewebsbestandteile, aber keine selbständigen Organismen, endlich stringente Beweise beibringen, denn was er bisher dafür beigebracht habe, sei absolut unzureichend. Wir können Wolff in diesem berechtigten Wunsche nur beistimmen, wenn wir auch nicht glauben, daß er erfüllt wird; hoffen dürfen wir aber, daß mit dieser Entgegnung die unfruchtbare ermüdende Polemik ihren Abschluß gefunden hat.

Wolters (Rostock).

Mandelbaum. Eine vitale Färbung der Spirochaete pallida. Aus der I. medizinischen Klinik der Universität München. Münchner mediz. Wochenschrift 1907. Nr. 46.

Mandelbaum gibt eine Methode an, durch die es gelingen soll, die Spirochaete in kürzester Zeit zu färben und für das Auge gut sichtbar zu machen. Das zu untersuchende Material — Reizserum von einem Primäraffekt oder einer nässenden Papel — wird in Form eines hängenden Tropfens auf ein Deckgläschen gebracht, sodann setzt man mit der Platinnadel etwas Löfflers Methylenblau zu dem hängenden Tropfen, vermengt nun den Farbstoff und das zu untersuchende Material und fügt eine Öse einer $^1/_{10}$ Normalnatronlaugelösung zu dem ganzen hinzu. Die Spirochaete soll dann als zartes, feines, blaßblau gefärbtes Gebilde mit engen, in einer feinen Spitze endigenden Windungen erscheinen. Oskar Müller (Dortmund).

Beer. Über den Wert der Dunkelfeldbeleuchtung für die klinische Diagnose der Syphilis. Aus der kgl. Universitätspoliklinik für Hautkrankheiten in Berlin. Münchner mediz. Wochenschrift 1907. Nr. 39.

Beer empfiehlt besonders zur schnellen Prüfung frischer Präparate von syphilitischen Sekreten und Gewebssäften die Dunkelfeldbeleuchtung, mit der die Spirochaeten, wenn überhaupt welche vorhanden sind, am leichtesten und sichersten nachzuweisen sind. Am einfachsten wird dies erreicht, wenn man unter den Kondensor des Mikroskops in den Diaphragmenträger des Abbeschen Beleuchtungsapparates eine Zentralblende einlegt, zweckmäßig von 24 mm Durchmesser. Als Lichtquelle dient Gasglüh- oder Acetylenlicht, welches man vermittelst einer einfachen Schusterkugel so auf den Planspiegel des Mikroskops sammelt, daß dieser gleichmäßig und vollständig mit Licht erfüllt ist. Die Einrichtung gestattet nur Trockensysteme. Erhebliche Verbesserungen dieses Systems brachten der von Siedentopf empfohlene Spiegelkondensor mit Paraboloidfläche, sowie das H. Cotton und H. Monton angegebene Spiegelprisma und der von der Firma Reichert in Wien hergestellte Spiegel-

kondensor. Um auch Immersionssysteme benützen zu können, ist es nötig, im Mikroskopobjektiv selbst eine zentrale Blende anzubringen, welche diejenigen Strahlen, die ungebeugt das Präparat durchdringen, ausschaltet. Dies erreicht ein Apparat, welcher nach Siedentopf von der Firma Zeiß angefertigt ist und dessen sich Hoffmann und Verfasser seit ca. 6 Monaten bei der Untersuchung des Syphilisvirus bedient haben. Oskar Müller (Dortmund).

Krienitz. Über morphologische Veränderungen an Spirochaeten. Zentralblatt für Bakteriologie und Parasitenkunde. Bd. XLII. p. 43.

Krienitz hat seine Untersuchungen an Spirochaeten angestellt, die aus dem Magensafte eines an Carcinoma ventriculi leidenden Kranken stammten. Er konnte feststellen, daß bei immer gleich bleibenden Bedingungen bald viele, bald wenige Windungen auftraten, der Leib sich bald gröber, bald feiner zeigte. Auch die Windungszahl zeigte große Schwankungen bezüglich der Tiefe. Diese Verschiedenheiten schienen zu bestimmten Zeiten zu wechseln. Veränderung des Nährbodens (salzsäurefreier, blutenthaltender Magensaft) erzeugte plumpere, dickere Formen. Zusammensetzungen aus 2 und 3 Exemplaren wurden nicht selten gefunden, aber auch solche mit noch gemeinsamem Stumpfe; auch Anschwellung der Spirochaeten in der Mitte wurde nachgewiesen, ebenso wie Sprossenbildung in der Gegend der letzten Windung. Neben den Spirochaeten und mit ihnen verbunden kamen kleine ovale kapselartige, tiefdunkel gefärbte Gebilde vor, die das Aussehen großer Kokken haben. Aus ihnen sieht man die Spirochaeten austreten. Genaueres über diese interessanten Beobachtungen muß im Original nachgelesen werden.

Wolters (Rostock).

Fouquet. Atypische Formen der Spirochaete pallida. Annales des maladies vénériennes. April 1907.

Fouquet bespricht einen zur Autopsie gekommenen Fall von Lues. Die Spirochaeten, die sich im histologischen Präparat fanden, zeigten nicht die korrekte Spiralenbildung; die Spirale brach vielmehr häufig in der Mitte ab, während das Endstück der Spirochaete ganz gerade verlief. Es sei wiederum einer der sich in letzter Zeit mehrenden Befunde, welche bewiesen, daß die Lues-Spirochaete, wenn man es überhaupt mit einer einzigen Art zu tun habe, in verschiedenen Formen auftreten kann. Chaussy (Breslau).

Doutrelepont. Spirochaeta pallida bei tertiärer Lues. Demonstration von Präparaten. Sitzungsberichte der Niederrheinischen Gesellschaft f. Natur u. Heilkunde. 10. Dez. 1906.

Doutrelepont bespricht in seiner Mitteilung zuerst die immer mehr anerkannte und weiterhin durch neue Untersuchungen belegte diagnostische Bedeutung der Spirochaete pallida, die er mit Grouven zusammen bei Ulcus molle neben den Streptobazillen fand. Ihnen gelang es auch, wie der Vortragende mitteilt, außer in den bereits publizierten vier Fällen, noch bei weiteren dreien, die Krankheitserreger in tertiären

Produkten nachzuweisen und zwar nicht nur im Ausstrichpräparate (nach Giemsa), sondern auch nach der Silbermethode im Schnitt. Durch diese Ergebnisse ist die Möglichkeit erwiesen, auch tertiäre Produkte objektiv durch das Auffinden der Spirochaeten in ihrer Natur zu erkennen, und auch entgegen den Verneinungen der Kranken die Richtigkeit der Diagnose zu erhärten. Der Spirochaetenbefund beweist in Fällen, die klinisch als tertiäre Lues angesehen werden müssen, einwandsfrei die Richtigkeit der Diagnose; mit Unrecht führt Saling Doutrelepont Fälle als solche an, in denen unschuldige Ulzerationen infolge des Spirochaetenbefundes für Lues gehalten wurden. Die klinische Diagnose hätte allein zur Diagnose genügt. Wolters (Rostock).

Stephenson, Sydney. A series of four cases of infantile gangrene of the cornea in whiche the treponema pallidum was found. The Lancet 1907. 28. Dez. p. 1811 ff.

Stephenson betont, daß — abgesehen von den Befunden bei syphilitischen Föten — Mitteilungen über den Nachweis der Spirochaeta pallida bei syphilischen Augenerkrankungen selten sind. Er selbst hatte Gelegenheit, bei vier Fällen von Keratomalacie diesbezügliche Untersuchungen anzustellen. Die vier Kinder wiesen typische Symptome der kongenitalen Syphilis auf. Die Spirochaeta pallida wurde in allen vier Fällen in Abkratzpräparaten nach der Methode von Giemsa und Proca-Vasilescu gefunden. Letztere Färbung ergab die besten Resultate.
Fritz Juliusberg (Berlin).

Doutrelepont. Spirochaeta pallida im gefärbten Präparat. Sitzungsberichte der Niederrheinischen Gesellschaft für Natur- und Heilkunde. 19. Feber 1906.

Doutrelepont teilt kurz die Methoden mit, die zur Erzielung der vorgelegten Präparate in Anwendung kamen und demonstriert diese selbst. Es waren das Ausstrichpräparate, nach Giemsa gefärbt, aus einem Ulcus dur. Vulvae und Schnitte desselben nach der Levaditischen Methode; Schnitte von der Haut des linken Armes und der Brust eines hereditär luetischen Kindes, mit Pemphigusblasen, in der sich in Cutis und Epithel, besonders in der Umgebung der Blase, die Spirochaeten fanden; weiterhin Schnitte von Lunge, Leber, Milz, Plazenta, Niere und Nebenniere eines abortierten 7monatlichen luetischen Fötus.
Wolters (Rostock).

Malinowski, J. Spirochaeta pallida bei tertiärer Syphilis. Monatshefte f. prakt. Derm. Bd. XLV.

Positiver Spirochaetenbefund bei gummösen Geschwüren. Die relative Leichtigkeit, mit der sie in diesem Falle gefunden wurden (M. hatte vorher 20 Fälle erfolglos untersucht) erklärt der Verfasser durch die vermutliche kurze Dauer der Infektion (wahrscheinlich 4 Jahre.) Ludwig Waelsch (Prag).

Vörner. Über wechselndes Vorkommen der Lues spirochaete. Münchener mediz. Wochenschrift 1907. Nr. 47.

Vörner bespricht die bekannte Erscheinung, daß die Spirochaete pallida in luetischen Produkten ein außerordentlich wechselndes Vorkommen zeigt, ohne daß dafür bisher ein sicherer Grund eruiert worden ist. Oskar Müller (Dortmund).

Castellani, Aldo. Note on the spirochaete of yaws (spirochaeta pertenuis). The British Med. Association 1907 (Exeter). Section of pathologie. The British Med. Journal 1907. 23. Nov. p. 1511 ff.

Castellani hat bekanntlich bei Yaws eine der Pallida sehr ähnliche Spirochaete entdeckt und darüber mehrfach berichtet.

Diese Spirochaeta pertenuis ist sehr fein, beweglich und ist 18—20 μ lang. Sie ist färbbar nach den Methoden von Leishmann und Giemsa. Die Zahl der Windungen variiert von 6—20 und mehr. Bei Färbung nach Löffler konnte er einmal eine feine Geisel feststellen.

Die sehr geringen morphologischen Differenzen gegenüber der Spirochaeta pallida bestehen darin, daß die Pertenuis dünner ist und sich schlechter färbt.

Diese morphologischen Differenzen sind sehr unbedeutend, doch ist außer Zweifel, daß Syphilis und Yaws differente Krankeiten sind (cf. die Mitteilungen von Charlouis, Neisser und Castellani). Castellani konnte zeigen (Journal of Hygiene Juni 1907), daß Yaws-Antigen und Yaws-Antikörper grundverschieden sind von Syphilis-Antigen und Syphilis-Antikörper. Fritz Juliusberg (Berlin).

Mibelli, Vittorio, Parma. L'Eziologia della sifilide secondo le ultime scoperte parassitologiche e sperimentali. Corriere sanitario. No. 40. 1907.

In dieser Arbeit behandelt Verfasser die Ätiologie der Syphilis auf Grund der neuesten bakteriologischen Entdeckungen und Experimente.

Costantino Curupi (Prag-Poretta).

Pistoj, Ferdinando, Talamone. Sifiloma iniziale all'angolo interno dell' occhio destro. Giornale italiano delle malattie veneree e della pelle. J. 1907. H. III.

Verfasser berichtet über einen Fall aus seiner Praxis betreffend eine Frau, die ihren luetischen Mann pflegte. Dieselbe muß mit den vom Sekrete des syphilitischen Geschwürs ihres Gatten beschmutzten Händen ihr rechtes Auge berührt und sich in dieser Weise mit der Lues infiziert haben. Anders kann sich Verfasser in diesem Falle an jener Stelle die Infektion nicht erklären.

Costantino Curupi (Prag-Porretta).

Pasini, Agostino, Mailand. Lo stato attuale degli studi sperimentali sulla sifilide. Giornale italiano delle malattie veneree e della pelle. 1907. II. Heft.

Nach einer kurzen historischen Einleitung bespricht Verfasser die über die Syphilis seit Menitschkoff und Roux angestellten experimentellen Untersuchungen, die Untersuchungen über den Parasiten der Syphilis und die Beobachtungen über die Spirochaeta pallida und die Resultate der Impfungen. Zum Schlusse führt Verfasser jene Tatsachen

an, welche für die spezifische pathogenetische Funktion der Spirochaeta pallida bei der Syphilis sprechen. Heute kann wohl angenommen werden, daß, wo Spirochaeta pallida vorkommt, dort auch Syphilis zu treffen ist.

Costantino Curupi (Prag-Porretta).

Mohn, Felix. Die Veränderungen an Placenta, Nabelschnur und Eihäuten bei Syphilis und ihre Beziehungen zur Spirochaete pallida. Zeitschrift für Geburtshilfe und Gynäkologie. Bd. LIX. p. 263.

Exakte und ausgedehnte Untersuchungen an Placenta, Nabelschnur und Eihäuten Syphilitischer hat Mohn vorgenommen. An den Placenten fiel dem Verfasser wie früheren Autoren die Größe, Derbheit, Brüchigkeit, die blasse, graugelbe Farbe und die Schwere auf; er kommt aber doch zu dem Schlusse, daß die makroskopische Betrachtung nicht zur Entscheidung genüge, ob eine Placenta syphilitisch sei oder nicht. Ebenso verhält es sich mit den mikroskopischen Veränderungen (Hyperämie der Zotten, Leukocyteninfiltrate, Endoperivaskulitis, Granulationshyperplasie); auch diese hält der Autor für nicht absolut charakteristisch für Lues. Wohl aber sollen Gummata der Placenta, wenn Tuberkulose ausgeschlossen werden kann, mit Sicherheit für Lues sprechen.

An der Nabelschnur fand Verfasser wie an der Placenta entzündliche Veränderungen der Gefäße, bestehend in Auflockerung der Muscularis und in einer mehr oder weniger intensiven Leukocyteninfiltration vor allem der Muscularis, aber auch der Adventitia und Intima nebst Verdickung der letzteren. Diese Veränderungen sprechen ebenfalls mit größter Wahrscheinlichkeit für Lues, sind aber nicht absolut charakteristisch.

An den Eihäuten wurden vom Verfasser Leukocyteninfiltrate konstatiert und zwar im Chorion häufiger als im Amnion, nach Mohn ist aber wahrscheinlich diese Veränderung nicht spezifischer Natur.

Was den Spirochaetennachweis betrifft, so war die Placenta in 70%, die Nabelschnur in 50% der Fälle mit Syphilis der Eltern spirochaetenhaltig. Mohn vertritt die Meinung, daß die Spirochaeteninvasion vom Fötus aus durch die Nabelschnur in die Placenta erfolgt sei. Dafür scheine zu sprechen, daß die Spirochaeten weder in den intervillösen Räumen noch in der Decidua, wohl aber sehr reichlich in den fötalen Zotten und in der Nabelschnur zu finden seien.

Zum Schlusse werden die Behauptungen Salings, welcher die „Silber-Spirochaeten" als Kunstprodukte deuten will, noch kurz widerlegt.

M. Winkler (Luzern).

Capelli, Jader und **Gavazzeni**, G. A. Florenz. Klinik Pellizzari. L'Azione del mercurio sulla Spirocheta pallida. Giornale italiano delle malattie veneree e della pelle. 4. H. 1907.

Verfasser haben in 18 Fällen nässender Papeln der anogenitalen Region die Einwirkung des Quecksilbers auf die Spirochaeta pallida zum Gegenstande ihrer Studien gemacht, von denen eine vorläufige Mitteilung publiziert wurde. Die Papeln wurden mit 0·01 Sublimatinjektionen behandelt. In 7 Fällen gingen die Papeln rasch zurück, schon nach den

ersten Injektionen, und zu gleicher Zeit verschwanden die Spirochaeten. In 6 Fällen trat die Lösung des Prozesses langsamer ein, denn in zwei Fällen bestanden noch nach 20 und 23 Injektionen die Papeln. In diesen Fällen konnten die Verfasser in den nässenden Papeln, in welchem Stadium der Behandlung sie sich auch immer befanden, beständig Spirochaeten nachweisen. Verfasser behaupten, daß die Spirochaeten beständig in den nässenden Papeln rezenter Syphilis vorhanden sind und die Sublimatinjektionen in einer gewissen Zahl von Fällen nennenswerte Variationen in Bezug auf Zahl, Form, Länge und Tinktionsfähigkeit der Spirochaeten nicht hervorrufen, welche sich immer an der Oberfläche und im Gewebe, solange die Papel besteht, finden und erst mit der Lösung der anatomischen Veränderungen verschwinden.

Costantino Curupi (Prag-Porretta)

Ware, Martin W. Radiograms of Syphilis of the long bones. The journal cut. dis. XXV. 11. 1907.

Ware weist in diesem Referate seines Vortrags auf die Möglichkeit hin, durch das Radiogramm über periostale und ostale Veränderungen der langen Röhrenknochen (Periostatis, Gumma) durch Syphilis verschiedene Details zu erfahren. Rudolf Winternitz (Prag).

Swinburne, G. K. Clinical reports. *a*) A case of syphilitic Reinfection, *b*) Cases of Syphilis insontium. The journ. cut. dis. XXV. 11. 1907.

Swinburne berichtet einen unzweifelhaften Fall von syphilitischer Reinfektion und mehrere extragenitale Infektionen an den Tonsillen und Lippen. Rudolf Winternitz (Prag).

Buraczynski, A., Lemberg (Garnisonsspital). Ikterus im Frühstadium der Lues. Wiener klinische Rundschau. 1907. Nr. 41 und 44.

Der Autor beschreibt 2 Fälle von akuter gelber Leberatrophie bei luetisch infizierten Soldaten, von denen der eine das erste Exanthem, der andere Rezidivpapeln ad anum aufwies. Beide Fälle verliefen tödlich und Buraczynski fügt der Arbeit die Sektionsprotokolle und die histologischen Untersuchungsresultate der Leber bei.

Viktor Bandler (Prag).

Bluth, G. Zur Histologie und Genese des tertiär-luetischen Spätrezidivs. Mediz. Klinik. Jahrg. III. Nr. 44.

Bluth beschreibt einen Fall von tertiär-syphilitischem Rezidiv, das zeitlich im Anschluß an wiederholte, schwerere, blutige Zahnoperationen auftrat und nimmt dabei an, daß durch das Trauma der Operation etwa in den Kieferalveolen versteckte Spirochaeten ihren Weg in die Blutbahn gefunden und dort Syphilome der Haut verursacht hätten.

Hermann Fabry (Dortmund).

Bartsch. Quecksilbervergiftung mit tötlichem Ausgange. (Aus der dermatologischen Abteilung des Allerheiligen-Hospitals zu Breslau.) Münchener mediz. Wochenschrift. 1907. Nr. 43.

Enthält Krankengeschichte und Sitzungsprotokoll von 4 Patienten, die an Quecksilberintoxikation zu grunde gegangen sind. Patienten,

welche sämtlich wegen Lues eine Quecksilberkur machten, bekamen in Abständen von 8 Tagen Injektionen von Hg. sal. Vasenol (10%) und zwar wurde mit ½ Pravazspritze begonnen und dann zu einer ganzen Spritze übergegangen. Im Vordergrunde der Vergiftungserscheinungen standen blutige Diarrhöen, die auf keine Weise, auch nicht durch hohe Dosen von Opium, das Verf. sonst in verzweifelten Fällen mit Erfolg angewendet hat, zum Stillstand gebracht werden konnte.

Oskar Müller (Dortmund).

Leber. Über die biologische Diagnostik spezifischer insonderheit syphilitischer Augenerkrankungen. (Aus dem Institut für Infektionskrankheiten zu Berlin.) Medizinische Klinik 1907. Nr. 38.

In einer größeren Untersuchungsreihe gelang es Leber sowohl in Serum wie auch im Humor aqueus den Nachweis spezifischer Antikörper und somit der spezifischen Krankheitsursache zu führen. Bei 12 Fällen, die anamnestisch keine Anhaltspunkte für eine syphilitische Infektion aufwiesen, konnte Verfasser 9mal Lues aus dem serologischen Befund nachweisen. Oskar Müller (Dortmund).

Diesselhorst. Über Quecksilberausscheidung bei Syphilitikern. Berl. klin. Wochenschr. Nr. 39. 1907.

Diesselhorst fand bei seinen Untersuchungen, daß das Quecksilber im Urin vom 5. Tage der Schmierkur bis etwa 1 Monat nach ihrer Beendigung nachweisbar ist. Die Faeces enthalten in der ersten Zeit weniger, später mehr Hg als der Urin. Durch hydrotherapeutische Prozeduren wurde die Quecksilberausscheidung nicht gesteigert. Sie scheint bei Injektionskuren größer zu sein wie bei der Inunktionskur.

H. Hübner (Frankfurt a. M.).

Gaucher und **Lacapère.** Syphilis und Diabetes. Annales des maladies veneriennes. Mai 1907.

Gaucher und Lacapère erörtern die Beziehungen zwischen Syphilis und Diabetes der Syphilitiker. Es handelt sich dabei nicht nur um echten Diabetes, sondern auch, wie die Verfasser in einem Falle selbst beobachten konnten, um Diabetes insipidus. Als Grund ist wohl in der Mehrzahl der Fälle ein tertiärer Prozeß am Boden des vierten Ventrikels anzusprechen. Auch in dem erwähnten Falle wurde diese Ätiologie angenommen, zumal Augensymptome und teilweises Befallensein des Trigeminus auf diese Region hindeuteten. Indessen kann das Pankreas, wenn es spezifisch alteriert ist, auch Diabetes hervorrufen. Besonders ein von Dr. Wassilicz in St. Cloud beobachteter Fall verdient hier Erwähnung, wo die auf Grund eines echten Diabetes unternommene Probelaparatomie sklerotisch gummöse Veränderungen des Pankreas ergab, und wo die daraufhin eingeleitete Quecksilberbehandlung den Beweis lieferte, daß es sich tatsächlich um eine syphilitische Ulzeration dieser Drüse gehandelt habe. Sind es so meist Gummen, die den spezifischen Diabetes hervorrufen, so wird man andererseits doch nicht umhin können, für die bereits

während der Sekundärperiode auftretenden Diabetesfälle den Einfluß der allgemeinen syphilitischen Diathese verantwortlich zu machen.

Chaussy (Breslau).

Montot und **Petitjean.** Hermophenyl in der Syphilisbehandlung. (Erster Teil des Aufsatzes in dem Aprilheft). Annales des maladies vénériennes. Mai 1907.

Montot und Petitjean berichten über ihre Versuche mit Hermophenyl, einem neuen Antisyphilitikum, welches sich in veralteten und hartnäckigen Fällen hervorragend bewährt hat und dabei den Vorteil großer Ungefährlichkeit besitzt. Man kann getrost alle 2 Tage 2 Kubikzentimeter der 10% Lösung, also 0·2 Hermophenyl injizieren, ohne Intoxikationen schwerer Art befürchten zu müssen. Leichte Störungen bleiben allerdings auch bei diesem Mittel nicht aus. Wenn auch die nach den Injektionen auftretenden Diarrhöen meist nach $1^1/_2$ Tagen verschwunden sind und die Stomatitis bei sorgfältiger Mundpflege nie einen hohen Grad erreicht, so treten doch gerade bei diesem Mittel bisweilen sehr unangenehme Schmerzen an den Injektionsstellen auf, die durch das ganze Bein hin ausstrahlen und hier zum Gefühl vollkommenen Abgestorbenseins führen.

Chaussy (Breslau).

Jacobi. Ein Einreiber zur raschen Ausführung der Schmierkur mit Hand- oder Motorbetrieb. Aus der Großh. Dermatologischen Universitätsklinik zu Freiburg i. B. Münchener mediz. Wochenschrift 1907. Nr. 39.

Jacobi empfielt einen von ihm verwandten Quecksilbereinreiber, der aus einem pilzförmigen Holzgestell, das vollständig mit einer elastischen, säurefesten, glattpolierten Masse überzogen ist, besteht. Um die Dauer der einzelnen Einreibungen abzukürzen, andererseits um die Kräfte des Masseurs zu schonen, gleichwohl aber ein sehr intensives Einreiben zu garantieren, ist der Reiber mit einem Elektromotor in Verbindung gebracht Der Apparat, der die Zeit der Einreibungen auf ein $^1/_4$ bis $^1/_5$ der sonst erforderlichen Zeit herabzusetzen gestattet, wird von den Firmen F. Kosset in Freiburg i. B. sowie F. Klingelfuß u. Co. in Basel geliefert.

Oskar Müller (Dortmund).

Hoehne, Fritz. Über die geringe Brauchbarkeit der Syphilisbehandlung mit Quecksilbersuppositorien. Dtsch. med. Woch. Nr. 44. 1907.

Wenngleich die Abwesenheit von Schmerzen, Beschwerden und Unbequemlichkeit der Anwendung wie sie anderen Quecksilbereinführungen eigen ist für den Gebrauch von Suppositorien einnehmen müßte, so warnt Hoehne doch vor dieser Methode als einer wenig sicheren und wirksamen. Entgegen den Berichten Audrys fand er selbst bei Anwendung erheblich höherer Dosen als wie dieser bevorzugte, die Wirkung des Quecksilbers langsam, wenig energisch, höchstens für milde Zwischenkuren durchaus aber nicht für eine ausschließliche Behandlung ausreichend.

Max Joseph (Berlin).

Karwowski, A. Zur Technik der intramuskulären Einspritzungen. Monatshefte f. pr. Derm. Bd. XLV.

K. empfiehlt Injektionen mit Hg. salicyl. suspendiert in Ol. olivar. Die Injektionen machen geringere Beschwerden und seltener Infiltrate. Um Lungenembolien, zu vermeiden spritzt er, nachdem er die Nadel eingestochen und die Spritze abgenommen, um zu sehen, ob kein Blut hervorquillt, zuerst ein geringes Quantum der Suspension ein und läßt den Pat. tief athmen. Wenn kein Hustenreiz oder Beklemmung auftritt, injiziert er den Rest. Ludwig Waelsch (Prag).

Shields, Edwin H. (Cincinnati.) The intramuscular injections of mercury in the treatment of Syphilis. The Journ. of cut. diseas. incl. Syph. XXV. Nr. 5. 1907.

Shields kritisiert die verschiedenen Methoden der Quecksilberverabreichung bei Syphilis. Er sucht sämtliche der Injektionskur gemachten Einwände zu entkräften und führt zu Gunsten der Injektionen unter anderem an: Gute Dosierbarkeit des Hg, raschere Merkurialisation, gute Verwendbarkeit bei beiden Geschlechtern, rascheren Effekt bei kleinerem Hg-Verbrauch, kürzere Behandlungszeit, seltenere Salivation, Vermeiden von gastrondestinalen Störungen etc.

Er verwendet Sublimat, Hg-Sozojod, Hg-Cyanid, Hg-Salicylat; graues Öl und Calomel besitzen keine Vorteile vor den anderen Präparaten.

Rudolf Winternitz (Prag).

Ullmann, K. Wien. Symptomatische oder prophylaktische (chronisch intermittierende) Quecksilberbehandlung der Syphilis. Wiener medizinische Presse 1907. Nr. 39—42.

In ausführlicher erschöpfender Weise behandelt Ullmann das Thema in einem Vortrage, wobei er neben eigenen Erfahrungen die Tatsachen der vorliegenden Literatur in umfassender Weise verwertet und anführt. Seinen Standpunkt präsiziert der Autor in folgenden Worten: Das Prinzip der chronisch intermittierenden Hg-Behandlung ist an sich rationell, mit den Gesichtspunkten und Zielen der Behandlung einer chronischen Infektionskrankheit gut zusammenlaufend und vereinbar.

Viktor Bandler (Prag).

Nobl, G. Wien. Verwertung des Atoxyls bei primärer und generalisierter Frühsyphilis. Wiener klinische Wochenschrift 1907. Nr. 44.

Nach Nobls Erfahrungen muß das Atoxyl nicht nur als ein für die örtliche Applikation unzureichender Behelf hingestellt werden, sondern auch als ein Mittel, dem unter den Präventivmaßnahmen kein Platz einzuräumen ist. Weiters muß Nobl nach den mit den bisherigen angewandten Atoxylmengen gewonnenen Erfahrungen die symptomatische Arsenbehandlung der metastatischen Frühlues als eine völlig unzureichende Maßnahme hinstellen, für welche die Verantwortung schon aus dem Grunde abzulehnen ist, weil es vorläufig an Anhaltspunkten gebricht, welche für einen völligen Ausgleich des hiedurch bedingten Versäumnisses durch nachträglich eingeleitete Quecksilberbehandlung zeugen könnten. Ohne

den noch weiter zu sammelnden Erfahrungen vorgreifen zu wollen, läßt es sich nach Nobl heute schon mit Bestimmtheit vertreten, daß die hochdosierten Arsenkuren in den ernsten initialen Syphilistadien wohl niemals zu einer für das Quecksilber vikariierenden Bedeutung gelangen werden.

Viktor Bandler (Prag).

Scholtz, W. Königsberg. Über die Behandlung der Syphilis mit Atoxyl. Klinisch-therapeutische Wochenschrift 1907. Nr. 45.

Scholtz hat bei tertiärer Syphilis gleich gute, zweimal sogar bessere Heilresultate vom Atoxyl als von Jod und Hg gesehen, während primäre und sekundäre Erscheinungen meist nur wenig auf Atoxyl reagierten. Auf Grund der Beobachtungen möchte der Autor sich dahin aussprechen, daß die Atoxylbehandlung für manche Fälle von Syphilis eine wertvolle Bereicherung unserer Therapie darstellen dürfte, daß aber dasselbe keinesfalls berufen ist, die Hg- und Jodbehandlung zu verdrängen.

Viktor Bandler (Prag).

Lévy-Bing. Über einen Fall von Syphilis gravis, der durch Atoxyl behandelt und schließlich durch Quecksilber geheilt wurde. Annales des maladies vénériennes. Juli 1907.

Lévy-Bing warnt vor der Anwendung des Atoxyls. Er berichtet über einen Fall doppelseitiger Optikusatrophie, wo durch Atoxyl nicht nur kein Nutzen gebracht, sondern nur schwere Intoxikationserscheinungen hervorgerufen wurden. Schließlich brachten Injektionen von grauem Öl Besserung. Wenn auch das bereits erblindete linke Auge der Besserung nicht mehr fähig war, so wurde doch auf dem rechten wieder annähernd normale Sehschärfe erzielt.

Chaussy (Breslau).

Neisser, A. Atoxyl bei Syhilis und Framboesie. Dtsch. med. Woch. Nr. 43. 1907.

Als Ergänzung seines Artikels in Nr. 38 der Dtsch. med. Woch. berichtet Neisser, daß er mit Atoxyl, Quecksilber und Jod eine völlige Heilung der mit Syphilis infizierten Tiere (Affen) erzielen konnte. Die Vollkommenheit der Heilung wurde durch das Gelingen einer Wiederimpfung, welche bei unbehandelten oder mit anderen Mitteln behandelten Tieren resultatlos blieb, bestätigt. Diese Neuimpfungen führt Verf. ferner als Beweis für seine Ansicht ins Feld, daß ein Überstehen der Krankheit bei Syphilis selbst unmittelbar nach der Heilung keine Immunität verleihe. Prophylaktisch wirkten Jod und Atoxyl, aber nicht Quecksilber nach den bisherigen Anwendungsarten. Die therapeutische Verwertung der Untersuchungsresultate wird erschwert durch die Tatsache, daß Menschen nur bei weitem geringere Dosen Atoxyl und auch nicht ganz so hohe Dosen Quecksilber und Jod vertragen als Tiere.

Max Joseph (Berlin).

Uhlenhuth, P., **Hoffmann**, E. und **Weidanz**, O. Über die präventive Wirkung des Atoxyls bei experimenteller Affen- und Kaninchensyphilis. Dtsch. med. Woch. Nr. 39. 1907.

Bei Affen und Kaninchen, welche am Auge erfolgreich mit luetischem Material geimpft waren, nahmen Uhlenhuth, Hoffmann und Weidanz

Injektionen von Atoxyl vor und beobachteten einen starken Einfluß dieses Mittels auf die Syphilis. Hervorzuheben sind ferner die präventiven Wirkungen des Atoxyl, hauptsächlich, da eine gleiche vorbeugende Kraft beim Quecksilber im Tierexperiment nie gefunden wurde. Um die Schädlichkeit des leider nicht harmlosen Medikaments abzuschwächen, raten die Verf. beim Menschen anstatt der Injektionen die auch bei Tieren weniger giftig wirkenden Einreibungen von Atoxylsalbe in die Haut anzuwenden.

Max Joseph (Berlin).

Castellani, Aldo. Observations on the treatment of yaws (framboesia). The Lancet 1907. Nr. 23. p. 1458. ff.

Castellanis Erfahrungen über die Behandlung der Framboesie beziehen sich auf folgenden Mittel: Quecksilber (per os, per inunctionem und per injectionem), Jodkali, Atoxyl, kakodylsaures Natrium und kakodylsaures Chinin. Alle diese Präparate bringen die Symptome zum Schwinden. Am schnellsten wirkte Jodkali in großen Dosen, doch stört gelegentlich Jodismus seine Verwendung (Sajodin machte keinen Jodismus, wirkte aber ungleich schwächer). Von großem Wert schien Castellani eine gemischte Behandlung, bestehend aus einer Jodkalikur, der eine Atoxyl- oder Kakodylsäure-Injektionsbehandlung folgte. Die Therapie muß wesentlich länger fortgesetzt werden, als Erscheinungen bestehen, denn klinische Beobachtung sowohl, wie Experimente an Affen zeigen, daß auch nach Schwund der Hautgranulome das Virus noch im Körper vorhanden ist. Neisser und der Autor haben gezeigt, daß Yaws auf Affen übertragbar ist, wo sich an der Impfstelle ein großes mit Krusten bedecktes Granulom entwickelt. Neben diesem lokalem Symptom besteht eine allgemeine Infektion, wie die Anwesenheit des Treponema pertenue in Milz, Lymphdrüsen und Knochenmark beweist.

Das Granulom ist bei Affen sehr persistent; in 80% der geimpften Tiere wurde es über 1 Jahr beobachtet; bei Affen verschwand es einigemale nach 3—4 Monaten, rezidivierte dann aber. Die beim Menschen wirksame Therapie (cf. 5) beseitigte auch bei Affen die Hauteruption in 10—15 Tagen mit Hinterlassung einer weißen Narbe, aber nachfolgende Sektion ergab die Anwesenheit des Treponema pertenue in den inneren Organen.

Eine weitere Versuchsreihe zeigt, daß eine vorausgegangene Kur mit Atoxyl oder kakodylsaurem Na bei 4 dazu verwandten Affen die Übertragung negativ ausfallen ließ. 2 Affen, deren Impfstelle postinfektionem mit Atoxylsalbe eingerieben wurde, blieben gesund; die Anwendung einer Quecksilbersalbe bei gleicher Versuchsanordnung ergab einen erfolglosen und einen von Erfolg begleiteten Versuch. Fritz Juliusberg (Berlin).

Neisser, Albert. Atoxyl bei Syphilis und Framboesie. Dtsch. med. Woch. Nr. 38. 1907.

Nach den Ergebnissen seiner Tierversuche bestätigt Neisser den starken Einfluß des Atoxyls auf im Körper generalisiertes luetisches Virus. Organverimpfungen, welche sonst Syphilis erzeugten, blieben nach Atoxylbehandlung negativ. Nicht sicher war festzustellen, ob eine völlige Steri-

lisierung oder nur so bedeutende Abschwächung des Virus erfolgte, daß die Erkrankung nicht mehr in Erscheinung treten konnte. Noch stärkere Wirkung übte eine Kombination von Atoxyl mit Trypanrot, doch wird sich dies Mittel wohl wegen der anhaltenden Rotfärbung der Haut beim Menschen kann verwerten lassen. Bemerkenswert war im Hinblick auf ätiologische und klinische Beziehungen zwischen Syphilis und Framboesie die schnelle und gründliche Heilwirkung, welche Atoxylinjektionen auf einen mit Framboesie erfolgreich geimpften Orang-Utan ausübten.

Max Joseph (Berlin).

Fehr. Sehnervenerkrankung durch Atoxyl. Dtsch med. Woch. Nr. 49. 1907.

Die Sehnervenstörungen, welche bei zwei älteren Damen nach Atoxylbehandlung wegen Pemphigus bezw. Lichen eintraten, veranlassen Fehr, vor der unvorsichtigen Anwendung dieses Mittels dringend zu warnen. Auch bei mäßigen Einzeldosen kann der fortgesetzte Atoxylgebrauch eine Erkrankung des Sehnervens herbeiführen, welche zwar bei rechtzeitigem Fortlassen des Medikaments aufgehalten werden, bei kritikloser Fortsetzung der Kur aber zur Blindheit führen kann. Der Beginn der Sehstörung kann allmählich oder plötzlich, ihr Fortschreiten schneller oder langsamer sein, andere Intoxikationserscheinungen können fehlen. Im Beginn der Erkrankung fanden sich konzentrische, besonders nasale Gesichtsfeldbeschränkungen ohne zentrales Scotom und im Augenhintergrunde Abblassen der Sehnervenscheibe und hochgradige Verengerung der Netzhautarterien, welche auf einen peripherischen Optikusprozeß mit Gefäßalterationen schließen lassen. Max Joseph (Berlin).

Volk, R. Wien. Abteilung Lang. Zur Atoxylbehandlung der Lues. Wiener medizin. Wochenschrift. 1907. Nr. 26.

Volk kommt nach seinen Beobachtungen zu dem Schlusse, daß das Atoxyl höchstens als Adjuvans in der Syphilistherapie zu empfehlen ist, eventuell auch bei der lokalen Behandlung der Initialmanifestation und der inguinalen Drüsenschwellung, keineswegs als Heilmittel. Auffallend war Volk, daß er nie so oft Palmarsyphilide gesehen hat als bei Patienten, die Atoxylinjektionen bekommen hatten.

Viktor Bandler (Prag).

Di Maso, Giuseppe. Neapel. Ospedale della Pace. „Ricerche sull' azione dell' Atoxyl nella sifilide." Giornale italiano della malattie veneree e della pelle. 1907. 5. Heft.

V. hat in der Abteilung des Prof. De Amicis in Neapel Untersuchungen über die Wirkung des Atoxyls in sieben Fällen von Syhilis vorgenommen. Die erzielten Resultate bestätigen die Wirksamkeit des Atoxyls in der Syphilistherapie; dasselbe ist neben Quecksilber und Jod ein wertvolles Mittel in der Behandlung genannter Affektion.

Costantino Curupi (Prag-Porretta).

Bettmann. Für Arsenikbehandlung der Syphilis. Münch. med. Wochenschrift. 1907. Nr. 39.

Bettmann behandelt die Frage der Arsenikbehandlung bei Lues und kommt auf Grund seiner Erfahrungen zu dem Schluß, daß man mit Arsen besonders bei Lues maligna auffällige Heilerfolge erzielen kann, daß aber alles das, was sich bis jetzt über die günstige Einwirkung des Arsens, speziell des Atoxyls auf luetische Manifestationen hat ermitteln lassen, bei weitem nicht ausreicht, das Mittel als ein spezifisches Antisyphiliticum erscheinen zu lassen. Verf. macht noch darauf aufmerksam, daß andere Arsenikpräparate mit dem Atoxyl ruhig rivalisieren können, was besonders hervorgehoben werden muß, weil das Atoxyl durchaus nicht als ein negatives Präparat zu betrachten ist. Wir wenden daher auf unserer Abteilung nach dem Vorschlag von Rosenthal subkutan arsenige Säure an. (Ref.) Oskar Müller (Dortmund.)

Renault. Über die Bedeutung des Jods als eines Präventivmittels gegen tertiäre Manifestationen. Annales des maladies vénériennes. April 1907.

Renault kommt auf Grund mehrfacher Erfahrungen unter Beifügung von 12 Krankengeschichten zu dem Schluß, daß Jodkali ein nur sehr mangelhaftes Schutzmittel gegen das Auftreten tertiärer Lues ist. Wenn es auch bereits vorhandene Prozesse dieses Stadiums bisweilen auffallend schnell zum Verschwinden bringe, so trete doch sehr bald ein Rezidiv auf. Es sei außerdem absolut nicht ein ganz harmloses Mittel und sein Gebrauch müsse auch im tertiären Stadium stark eingeschränkt werden zu Gunsten des Quecksilbers, welches sich auch in diesem Stadium als unentbehrlich erweise. Chaussy (Breslau).

Gebb. Erfahrungen über Sajodin. Aus der Universitäts-Augenklinik zu Würzburg. (Medizinische Klinik 1907. Nr. 41.)

Gebb berichtet über seine Erfahrungen mit Sajodin, das er im ganzen bei 52 Patienten zur Anwendung brachte und spricht sich entsprechend früheren Mitteilungen von anderer Seite, sehr befriedigend über das Neue Mittel aus.

Auch wir waren, bes. in der privaten Praxis, mit der Anwendung des Sajodins, das entschieden seltener den Magen angreift, sehr zufrieden. (Ref.) Oskar Müller (Dortmund).

Buchanzeigen und Besprechungen.

Wolff-Eisner, Alfred. Die Ophthalmo- und Kutan-Diagnose der Tuberkulose (kutane und konjunktivale Tuberkulin-Reaktion nach v. Pirquet und Wolff-Eisner) nebst Besprechung der klinischen Methoden zur Frühdiagnose der Lungentuberkulose. Aus „Beiträge zur Klinik der Tuberkulose" herausgegeben von Prof. Dr. L. Brauer, Bd. IX. Würzburg 1908. Curt Kabitzsch (A. Stubers Verlag). 197 S. 6 M.

Es ist kaum ein Jahr her, daß v. Pirquet seine Methode der kutanen und Wolff-Eisner die der konjunktivalen Tuberkulin-Reaktion veröffentlichte und schon ist die Menge der diesbezüglichen Arbeiten ganz unabsehbar geworden. Die ersten Nachprüfungen waren, wie dies meist der Fall ist, bestätigend, einige enthusiastisch und eine neue Ära klinischer Diagnostik prophezeiend, spätere Arbeiten schon skeptischer mit einschränkenden Bemerkungen da und dort; in der letzten Zeit regt sich stark die Kritik und will selbst die Grundmauern des kaum errichteten Gebäudes stürzen. Des kühleren Pirquet tatsächliche Angaben wurden fast stets bestätigt und auf die Gefahrlosigkeit hingewiesen, die seine Methode sicherlich vor den probatorischen Tuberkulininjektionen auszeichnet; gegen Wolff-Eisners Methode, die nicht immer ungefährlich schien und gegen seine Hypothesen wurden mehr Stimmen laut. So ist es zu begrüßen, daß einmal das Wesentliche unserer Kenntnisse zusammengefaßt wird, wozu W.-E. gewiß der Berufene ist; die konjunktivale Reaktion hat er ja selbst angegeben und an der kutanen warm Patenstelle vertreten. Vielleicht hätte ein Fernstehender das Buch — es ist ein dickes Buch geworden — objektiver geschrieben, aber das wird jeder dem Autor gern verzeihen; schwerer wird empfunden, daß durch die Eile, mit der die Arbeit offenbar geschrieben ist, Wiederholungen und gelegentliche Unstimmigkeiten sich ergeben, worunter die Übersichtlichkeit leidet.

Das Hauptgewicht seiner Ausführungen legt W.-E. jetzt auf den prognostischen Wert der Reaktionen: „Reagiert eine Initialtuberkulose nach dem Normaltypus, so dürfen wir eine günstige Prognose stellen und zwar um so mehr, je stärker die Reaktion innerhalb dieses Normaltypus ablief. Schwache Schnellreaktionen oder gar fehlende Reaktionen deuten auf einen ungünstigen Verlauf." So außerordentlich wertvoll es wäre, ein so kompliziertes Ding, wie die Prognose tuberkulöser Erkrankungen, durch eine einfache Reaktion zeigen und in einem Satze zusammenfassen zu können, so scheinen doch die Leitsätze des V. noch nicht den richtigen Schlüssel darzustellen; man wird das Gefühl nicht los, daß in der Freude

des Erfinders einer vorgefaßten Meinung zuliebe die Beobachtungen etwas gewaltsam eingeschachtelt werden. Man braucht nur z. B. bei einer größeren Zahl von Kindern mit Meningitis tbc. die kutane Probe anzustellen und wird erstaunt sein, wie sich bei derselben zweifellos traurigen Prognose mannigfache Erscheinungsformen der Reaktion zeigen. Man darf nicht vergessen, welchen Einfluß dabei die Überempfindlichkeit der Haut, deren Bedeutung wir vorläufig gar nicht abschätzen können, auf das Bild der Reaktion haben muß und wie hiedurch das Urteil über die Prognose beeinflußt werden müßte. Darum scheint es — so modern das auch jetzt ist — nicht einmal ein besonderer Vorteil zu sein, wenn man, wie W.-E. dies empfiehlt, die Größe der kutanen Effloreszenz kurvenmäßig verzeichnet, gewissermaßen als graphisch dargestellte Prognose. Die kurvenmäßige Darstellung geht sehr gut bei der Vakzination, bei der v. Pirquet sie einführte, wo sich wirklich die Grenzen der Effloreszenzen gewöhnlich gut markieren; bei der kutanen Tbc.-Reaktion aber, wo sie nicht so gut ausgeprägt sind, hat es oft Schwierigkeiten; wenn mehrere Beobachter dieselbe Reaktion zu gleicher Zeit mit dem Meßzirkel — der sicher dem Bandmaß vorzuziehen ist — bestimmen wollen, so erhalten sie häufig divergente Werte, die selbst um 3—5 *mm* schwanken können; man kann entnehmen, wie verschieden danach die Zeichnung einer Kurve ausfallen muß. Dann gibt uns solch eine graphische Darstellung den Schein einer Exaktheit, die in Wirklichkeit gar nicht besteht.

Zur Erklärung der Reaktion stellt W.-E. eine neue Theorie auf; ihm ist die Reaktion „ein überaus komplexes Phänomen, das sich zusammensetzt aus der Lyse der Bazillentrümmer und aus der Wirkung der in Freiheit gesetzten Gifte auf den Körper, welche nach dem Zustande der Überempfindlichkeit differiert". Eine genaue Definition ist dies wohl nicht, da auch hier die Überempfindlichkeit als Unbekannte eingeführt ist; zu einer genauen Erklärung werden wir erst gelangen, bis die Gesetze der Anaphylaxie, die trotz aller fleißigen Arbeiten auf dem Gebiete noch nicht feststehen, uns bekannt sein werden.

Es war unmöglich, bei der verwirrenden Fülle von Erscheinungen, so kurz nach der Publikation der beiden Methoden, schon ein abschließendes Buch zu schreiben. Vorläufig heißt es, Beobachtungen zu registrieren und zu sichten und für diesen Teil der Arbeit ist man W.-E. sicherlich zu Dank verpflichtet; mit Erklärungsversuchen und geistreichen Hypothesen sollte man jetzt noch zurückhaltend sein: nur die Zeit und viele kritische Arbeit können uns lehren, was von den vielen hypothetischen Behauptungen falsch ist und was echt und von bleibendem Werte.

Felix Schleißner (Prag.)

Saalfeld, Edmund. Kosmetik. Ein Leitfaden für praktische Ärzte. Mit in den Text gedruckten Figuren. Berlin. Julius Springers Verlag. 1908.

Soll die ausgeübte Kosmetik aus den Laienhänden, denen sie heute in unbegreiflich ausgedehntem Maße überlassen ist, den berufenen Fach-

männern gewonnen werden, so muß neben der entsprechenden Legislative für eine gründliche wissenschaftliche, den Bedürfnissen des praktischen Lebens angepaßte Pflege dieses dermatologischen Teilgebietes Sorge getragen werden. Verfasser widmet sich seit Jahren dieser Aufgabe durch mehrfache Publikationen und Abhaltung von Ärztekursen. Diesmal bringt er die ganze Materie, die selbstverständlich einen Ausschnitt der angewandten Dermatologie bildet, in Buchform. Neben den übrigen Methoden sind auch die vom Verf. selbst angegebenen, z. B. die Anwendung des Dermatothermostaten zur Teintpflege, so vorgeführt, wie der Lernende es benötigt. Viele einfache Rezeptformeln und etliche Illustrationen erhöhen noch die Brauchbarkeit des Buches, das sich in Kürze einen großen Leserkreis schaffen wird. Alfred Kraus (Prag).

Zumbusch, Leo v. Therapie der Hautkrankheiten für Ärzte und Studierende. Leipzig und Wien. Franz Deuticke. 1908.

Das vorliegende Buch ist dem Leserkreis, für welchen es in erster Reihe bestimmt ist, vorzüglich angepaßt. Nach einer kurzen historischen und den allgemeinen Vorgang bei der Behandlung der Hautkrankheiten skizzierenden Einleitung werden die inneren und äußeren dermatologischen Arzneimittel und ihre Vehikel, sowie die physikalischen Heilbehelfe, nach Beschaffenheit und Wirkungsweise einer eingehenden Besprechung unterzogen. Der folgende spezielle Teil behandelt in alphabetischer Reihenfolge die Behandlung jeder einzelnen typischen Dermatose unter jedesmaliger Voranstellung einer kurzen klinischen Beschreibung. Dem auf der reichen Erfahrung des Autors fußenden Werk ist die freundlichste Aufnahme sicher. Alfred Kraus (Prag).

Miehe. R. Bakterien und ihre Bedeutung im praktischen Leben. 1907. Verlag von Quelle und Meyer, Leipzig.

Der Verfasser hat den Versuch gemacht, die wesentlichsten Tatsachen und Gedanken der Bakterienlehre gemeinverständlich darzustellen. Man lernt in dem Büchlein den Bau und die Verbreitung der Bakterien kennen, wir sehen die Arbeit derselben in Brennereien, Molkereien, bei der Weinproduktion usw. Natürliche und künstliche Schutzimpfung, die Serumtherapie wird hier behandelt und diese Kapitel erhöhen den Wert des belehrenden Buches. V. B.

Paldrock A. Jurjew-Dorpat. Der Gonococcus Neisseri. Dorpat 1907. Verlag v. F. Schledt.

Die 115 Seiten umfassende Abhandlung zerfällt in 2 Teile, von denen der erste den Titel „Literarischer Teil", der zweite „Bakteriologisch-experimenteller Teil" führt. In der ersten Hälfte bespricht der Autor neben statistischen Angaben die Gonokokkenmetastasen, wobei er zu dem Schlusse kommt, daß die Gonorrhoe als eine konstitutionelle Infektions-

krankheit anzusehen ist. Weiters erörtert Paldrock die Beschaffenheit der Gk.-Nährböden, die Merkmale der Gk.-Kolonien, die Färbung und die Tierversuche mit Gk. Zuletzt bespricht der Autor in diesem Teile das Gonotoxin, das er für ein Nervengift hält. Im bakteriologisch-experimentellen Teil wird vorerst auf die Ähnlichkeit des Staphylococcus und Gonococcus hingewiesen, weiters die Gk.-Kulturen und ihre Nährböden kritisch besprochen. Im Anschlusse daran beschreibt Paldrock einen von ihm hergestellten Ascites-Agar-Nährboden, der sich ihm für die Gk.-Zucht bestens bewährte. Als letztes Kapitel sei erwähnt die Prüfung der Wirkung der gebräuchlichen Antigonorrhoica auf Gonokokken; nach des Autors Versuchen steht die Wirkung des Arg. nitr. obenan. Frische Hydrarg. oxycyanatum-Lösungen 1 : 8000 heben die Entwicklungsfähigkeit der Gk. schon nach $^3/_4$ oder 1 Minute langer Einwirkung auf, während 24 Stunden alte Lösungen als zersetzt und ohne bakterizide Wirkung sich erwiesen. Am Schluße des Buches ist ein 159 Nummern enthaltendes Literaturverzeichnis angefügt. V. B.

Varia.

X. Kongreß der Deutschen Dermatologischen Gesellschaft. Der X. Kongreß der Deutschen Dermatologischen Gesellschaft, welcher vom 8. bis 10. Juni d. J. in Frankfurt a. M. abgehalten wurde, nahm, wie unser schon in diesem Hefte enthaltene Eigenbericht ergibt, einen glänzenden Verlauf. Dank den sorgfältigen Vorarbeiten des Geschäftsleiters, Herrn Prof. Dr. Karl Herxheimer, boten die Verhandlungen eine Reihe wichtiger Vorträge über aktuelle Fragen und eine Fülle von Demonstrationen, die zu sehr lehrreichen Diskussionen Veranlassung gaben.

Der nächste Kongreß soll im Jahre 1911 in Wien stattfinden. Gewählt wurden: zum Präsidenten F. J. Pick (Prag), zum Vizepräsidenten Th. Veiel (Cannstatt), zum Generalsekretär A. Neisser (Breslau), zum Vertreter des Generalsekretärs E. Lesser (Berlin), zum Kassenführer E. Arning (Hamburg), zum Vertreter des Kassenführers E. Finger (Wien).

Neugewählt wurden in den Ausschuß: Prof. Merk (Innsbruck) und Prof. Róna (Budapest).

Personalien. Die Herren Dr. Bruno Bloch (Basel) und Dr. Alfred Brandweiner (Wien) wurden als Privatdozenten für Haut- und Geschlechtskrankheiten habilitiert.

Mendes da Costa u. van der Valk: Typus maculatus der bullösen hereditären Dystrophie.

Mazza: Über das multiple benigne Sarkoid der Haut (Boeck).

Fig. 3.

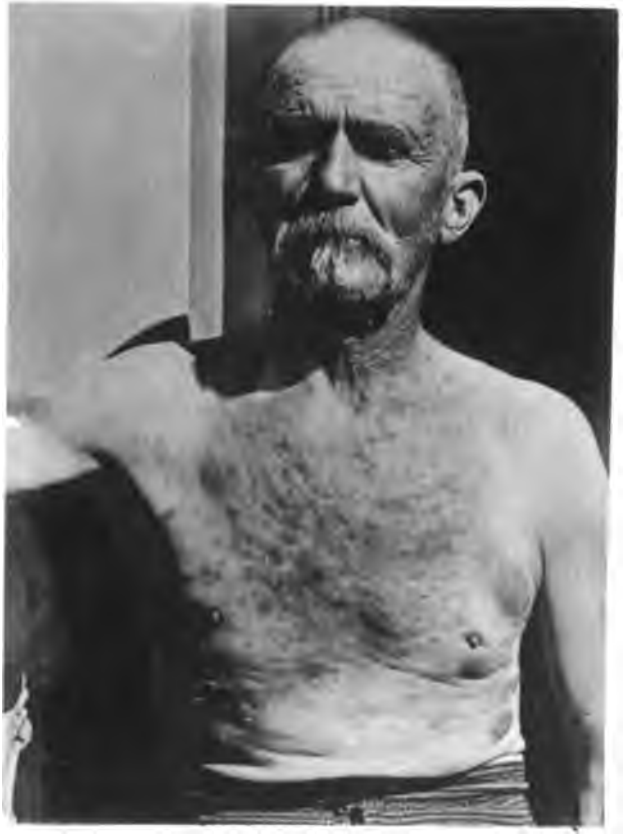

Fig. 4.

Fig. 5.
Nerv. median.
Nerv. cubit.
Nerv. radial.

Fig. 6.



Fig. 7.

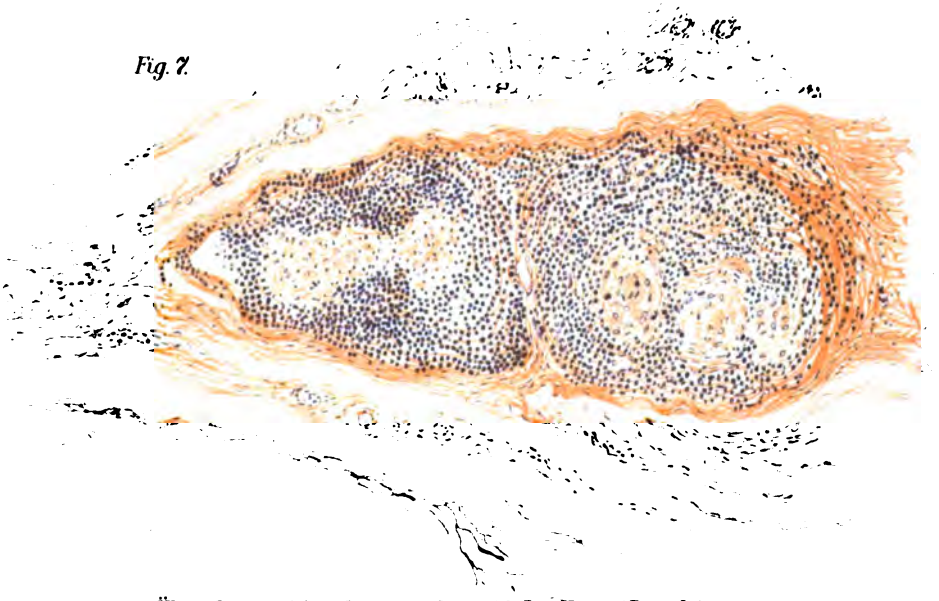

Fig. 1.

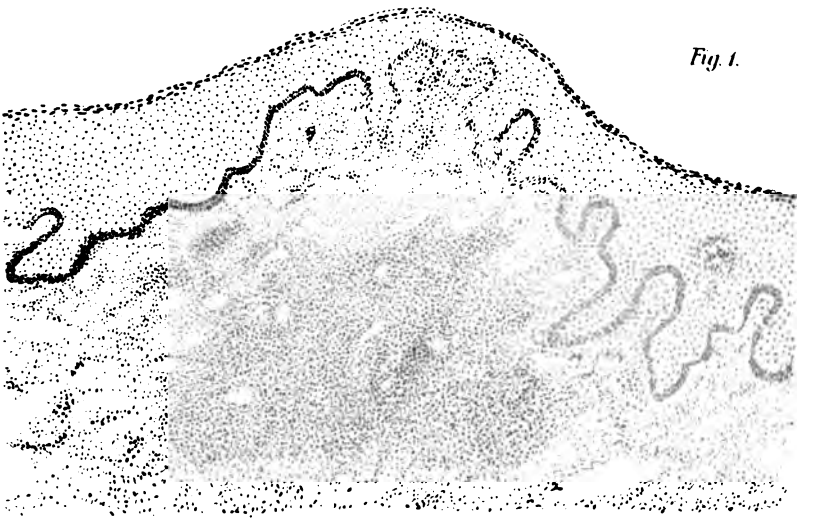

Fig. 2.

Fig. 3.

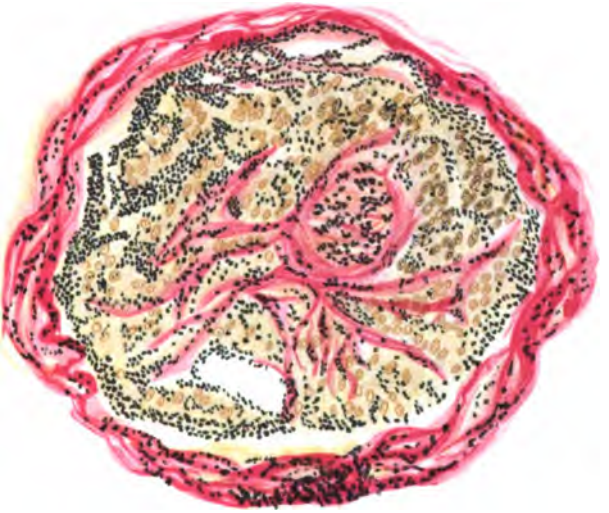

Fig. 4.

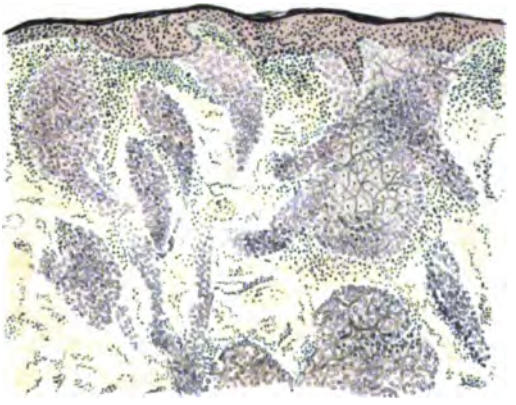

Fig. 5.

Kgl. Hofbuchdr. A. Haase, Prag

Fig. 1

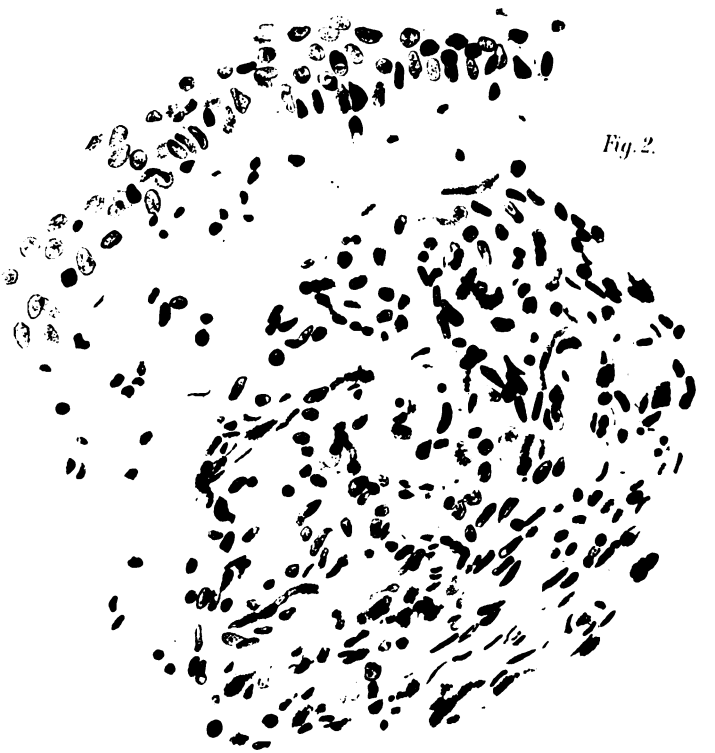

Fig. 2.

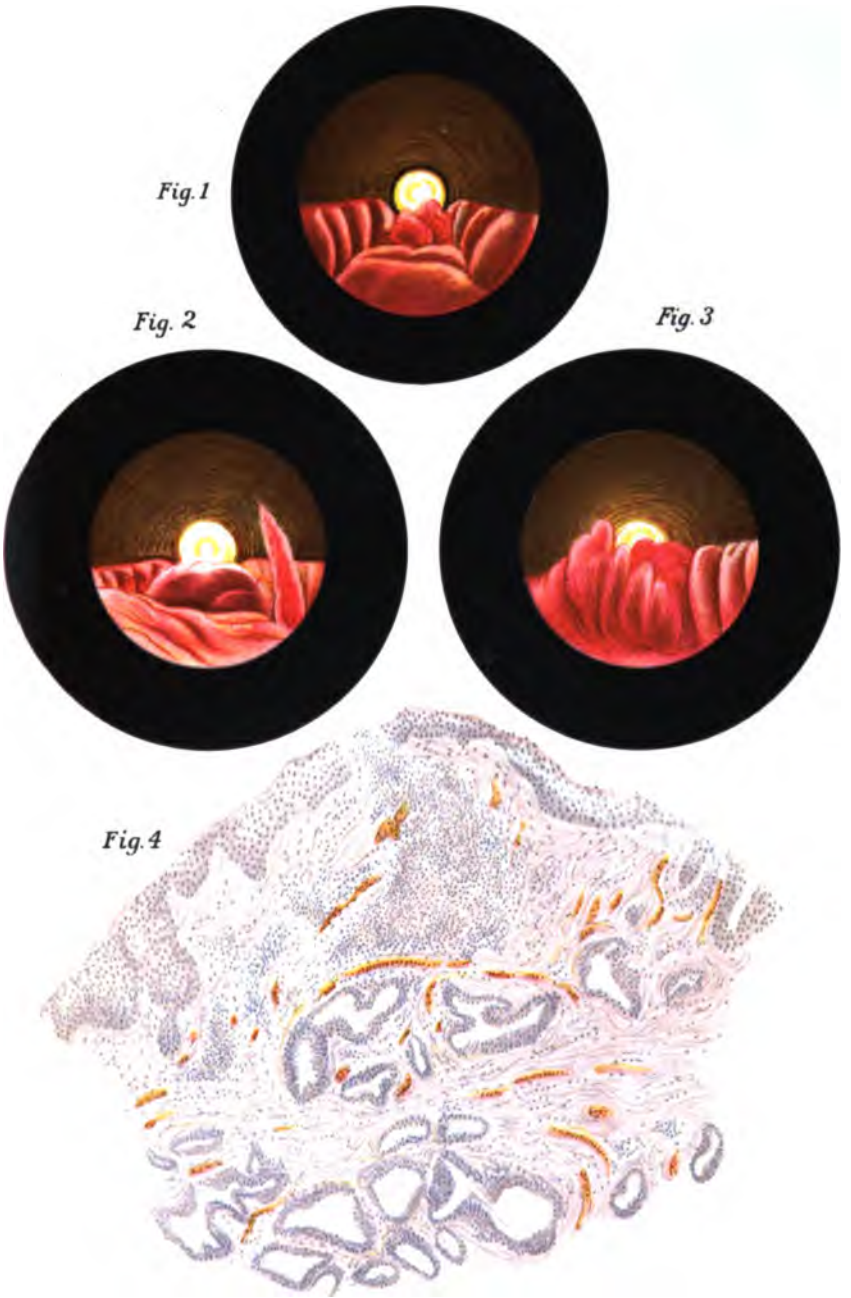

Wechselmann: Multiple Polypenbildung der hinteren Harnröhre.

K. u. k. Hofbuchdr. A. Haase, Prag

1.

2.

Trebitsch: Dermatologische Beobachtungen aus West-Grönland.